

МІНІСТЕРСТВО ОСВІТИ І НАУКИ УКРАЇНИ
СУМСЬКИЙ ДЕРЖАВНИЙ УНІВЕРСИТЕТ
МЕДИЧНИЙ ІНСТИТУТ
Кафедра стоматології

Затверджено
на засіданні кафедри стоматології
протокол № 1 від 28.08.2017 р.
Завідувач кафедри
_____ д.мед.н. Лахтін Ю.В.

**Методичні вказівки
для самостійної роботи студентів
з дисципліни «Ортодонтія» 3 курс**

Суми 2017

Методичні вказівки складено:

асистент кафедри, к. мед. н. Галич Л.В.

Навчальна дисципліна	Ортодонтія
Модуль № 1	Ортодонтія. Діагностика зубо-щелепних аномалій та деформацій.
Змістовий модуль № 1	Еволюційний розвиток зубощелепного апарату людини
Тема заняття № 1	Етапи розвитку зубо-щелепного апарату у віковому аспекті: внутрішньоутробний, постнатальний. Ембріональний розвиток обличчя та щелеп. Анатомо-фізіологічні особливості порожнини рота та скронево-нижньощелепного суглобу новонародженого.
Курс	3
Факультет	Стоматологічний
Кількість годин	2

1. Актуальність теми: знання особливостей будови порожнини рота новонародженої дитини та різних періодів тимчасового прикусу необхідні студентам для визначення типу розвитку прикусу, відхилень від правильної будови прикусу, що допоможе надалі призначити відповідний комплекс профілактичних або лікувальних заходів.

2. Конкретні цілі:

- знати класифікації онтогенетичного розвитку людини
- знати будову черепа (лицевого та мозкового відділів)
- знати фази внутрішньоутробного етапу розвитку людини
- знати етапи розвитку зубо-щелепного апарату у внутрішньоутробному періоді
- знати ембріональний розвиток обличчя та щелеп
- пояснювати патогенез формування вроджених вад розвитку обличчя
- знати анатомо-фізіологічні особливості порожнини рота новонародженого.

- знати анатомо-фізіологічні особливості скронево-нижньощелепного суглоба новонародженого.
- малювати схему онтогенетичного розвитку обличчя, піднебіння, альвеолярного відростку
- вміти визначити у дитини характерні ознаки порожнини рота
- вміти визначити правильність будови губи, альвеолярного відростку, твердого та м'якого піднебіння.
- вміти визначити ознаки правильного формування обличчя дитини.

3. Теоретичні питання до заняття:

1. Класифікації онтогенетичного розвитку людини
2. Будова черепа (лицевого та мозкового відділів)
3. Фази внутрішньоутробного етапу розвитку людини
4. Етапи розвитку зубо-щелепного апарату у внутрішньоутробному періоді
5. Ембріональний розвиток обличчя та щелеп
6. Анатомо-фізіологічні особливості порожнини рота новонародженого.
7. Анатомо-фізіологічні особливості скронево-нижньощелепного суглоба новонародженого

4. Практичні роботи які виконуються на занятті:

1. Опанувати методику оцінки КДМ пацієнтів з уродженими вадами розвитку (повне незрощення альвеолярного відростку, твердого та м'якого піднебіння).
2. Вміти з'ясувати вік дитини, з огляду на дані анамнезу та фото.
3. Проаналізувати фото пацієнта з вродженими вадами розвитку обличчя з метою визначення порушень у формуванні щелепно-лицевої ділянки.
4. Визначити період розвитку пацієнта.
5. Вміти визначити характер рухів нижньої щелепи у дитини.

5.Зміст теми:

Особливості росту і розвитку дитини значною мірою залежать від властивостей і особливостей, отриманих нею від батьків. Але існують деякі закономірності росту і розвитку, властиві більшості дітей. Відповідно до характеру та інтенсивності змін, які відбуваються в організмі, прийнято розподіляти розвиток людини на відповідні періоди.

Серед численних класифікацій онтогенетичного розвитку людини найбільш поширеною є модифікована класифікація М.П. Гундобіна.

А. Внутрішньоутробний етап:

- а) фаза ембріонального розвитку (II-III місяці);
- б) фаза плацентарного розвитку (з III місяця до народження)

Б. Позаутробний етап:

- період новонародженості (до 3-4 тижня);
- період грудного віку (з 3-4 тижня до 12 місяців);
- переддошкільний (старший ясельний) період (від 1 року до 3-х років);
- дошкільний період (з 3 до 6 років);
- молодший шкільний період (з 7 до 11 років);
- старший шкільний період (з 12 до 17-18 років).

Після народження життя людини за класифікацією ВООЗ розподіляється за віком таким чином:

Новонароджені 1-10 днів

Грудний вік	10 днів - 1 рік		
Раннє дитинство	1 -3 роки		
Перше дитинство	4-7 років		
Друге дитинство	8-12 років (хлопчики)	8-11 років	(дівчатка)
Підлітковий вік	13-16 (хлопч.), 12-15 (дівч.)		
Юнацький вік	17-21 (юнаки), 16-20 (дівч.)		
Зрілий вік			
I період	22-35 (ч), 21-35 (ж)		
II період	36-60 (ч), 36-55(ж)		
Літній вік	61-74(ч), 56-74 (ж)		
Старечий вік	75-90 (ч і ж)		
Довгожителі	90 років і старші.		

Л.П. Зубкова і Ф.Я. Хорошилкіна (1993) для виконання основних завдань профілактики визначають 10 періодів формування зубощелепної системи з урахуванням її фізіологічних, морфологічних та функціональних змін:

I - внутрішньоутробний розвиток ембріона і плода (формування тканин і органів зубощелепно-лищевої системи);

II - від народження до 6 місяців (до прорізування перших тимчасових (молочних зубів);

- від 6 місяців до 3-х років (формування тимчасового прикусу);

- від 3 до 4,5 років (сформований тимчасовий прикус);

- від 4,5 до 6 років (період старіння тимчасового прикусу)

V - від 6 до 9 років (перший період змінного прикусу);

VI - від 9 до 12 років (другий період змінного прикусу);

VII - від 12 до 15 років (постійний прикус);

VIII - від 15 до 21 року (завершення формування постійного прикусу);

- від 21 до 40 років (активна функція зубощелепної системи);

- від 40 і більше (зниження функції зубощелепної системи).

Оскільки дитя постійно зростає і розвивається і на кожному віковому етапі свого життя з'являється в особливій морфологічній, фізіологічній і психологічній якості, виникає певна потреба виділити в процесі людського онтогенезу ряд періодів або етапів розвитку. Серед етапів онтогенезу найважливішими є два: внутрішньоутробний або антенатальний розвиток і постнатальний, або власне дитинство.

Внутрішньоутробний період в першу чергу характеризується морфогенезом, який втілює в себе органогенез різних систем організму, що виявляється дуже різкими і значними змінами форми і будови органів при надзвичайно інтенсивному і диференційованому зростанні.

Внутрішньоутробний етап від моменту зачаття до народження продовжується в середньому 270 днів. Прийнято виділяти декілька періодів внутрішньоутробного розвитку:

1. Гермінальний, або власне зародковий період. Він починається від моменту запліднення яйцеклітини і закінчується імплантацією бластоцита, що утворився, в слизову оболонку матки. Його тривалість - 1 тиждень.

2.Період імплантації. Продовжується близько 40 годин, тобто близько 2 діб. Ці два періоди інколи об'єднуються, оскільки медико - біологічне значення їх

велике. В цей час 50-70% запліднених яйцеклітин не розвивається, а тератогенні чинники, що особливо відносяться до групи сильних, викликають патологію не сумісну з виживанням зародка (аплазія і гіпоплазія), або формують важкі вади розвитку, унаслідок хромосомної аберації або генів мутантів.

3. Ембріональний період. Він триває 5-6 тиж. Харчування зародка походить з жовткового мішка. Найважливішою його особливістю є закладка і органогенез майже всіх внутрішніх органів майбутнього дитини. Тому дія тератогенних чинників (екзогенних і ендогенних) викликає ембріопатії, які є найбільш грубими анатомічними і диспластичними вадами розвитку. Вік плоду від 3 до 7 тиж., прийнято вважати критичним періодом розвитку.

4. Неофетальний, або ембріофетальний період. Продовжується 2 тиж., коли формується плацента, що збігається із закінченням формування більшості органів (окрім центральної нервової і ендокринної систем). Цей період має важливе значення, оскільки правильне формування плаценти, а отже, і плацентарного кровообігу і визначає подальшу інтенсивність зростання плоду.

5. Фетальний період. Продовжується від 9 тиж., до народження. Він характеризується тим, що розвиток плоду забезпечується гемотрофним харчуванням. У фетальному періоді виділяють два підперіоди: ранній і пізній. Ранній фетальний період (від початку 9 тижня до кінця 28 тижня) характеризується інтенсивним зростанням і тканинним диференціюванням органів плоду. Дія несприятливих чинників звичайно вже не призводить до формування вад будови, але може виявлятися затримкою зростання і диференціювання (гіпоплазією) органів або порушенням диференціювання тканин (дисплазією). Оскільки імунітет лише починає формуватися, то відповідь на інфекцію виражається сполучнотканинними проліферативними реакціями, що призводять до цирозів і фіброзів. Проте можливе народження незрілої, недоношеної дитини. Сукупність змін плоду, що виникають в цьому періоді, називається загальним терміном - "ранні фетопатії".

6. Пізній фетальний період починається після 28 тижня вагітності і триває до початку пологів. Ураження плоду в цьому періоді вже не впливають на процеси формування органів і диференціювання тканин, але можуть викликати передчасне припинення вагітності з народженням мало вагової і функціонально незрілої дитини. При збереженні вагітності може мати місце недостатність харчування плоду (внутрішньоутробна гіпотрофія) або загальне недорозвинення, тобто недостатня маса і довжина тіла новонародженого. Особливістю небезпечної дії інфекції в цьому періоді є абсолютно певна специфіка пошкодження, тобто виникнення вже справжнього інфекційного процесу з морфологічними і клінічними ознаками захворювання, характерного для даного типу збудника. Нарешті, пізній фетальний період забезпечує процесом депонування багатьох компонентів харчування, які не можуть бути в достатній кількості введені дитині з материнським молоком. Так, депонування солі кальцію, заліза, міді і вітаміну B12 можуть протягом декількох місяців підтримувати баланс харчування немовляти. Крім того, в останні 10 -12 тижнів вагітності досягається висока міра зрілості і захисту функцій життєво важливих органів плоду від можливих порушень оксигенації і травматизації в пологах, а накопичені при трансплацентарній передачі імуноглобуліни матері забезпечують високий рівень пасивного імунітету. У останні тижні вагітності також здійснюється дозрівання

"сурфактанту", що забезпечує нормальну функцію легких і епітеліальних вистилань дихального і травного трактів. Тому народження дитини навіть з відносно малою мірою недоношеності дуже істотно позначається на адаптаційних можливостях і ризику виникнення самих різних захворювань.

Пізній фетальний підперіод, природно, переходить в інтранатальний етап, який обчислюється від часу появи регулярних родових схваток до моменту перев'язки пуповини. В цей час можливе виникнення травм центральної і периферичної нервової системи, що створює безпосередню загрозу життю. Крім того можливі важкі випадки порушення пуповинного кровообігу або дихання.

Умови дозрівання і розвитку мають виняткове значення, оскільки харчування організму, що інтенсивно розвивається, відбувається за рахунок матері. Ембріон, що в той же час розвивається, і плід дуже чутливі до несприятливих (тератогенним) чинників, що можуть викликати загибель (аборт, мертвонародження), вади розвитку від важких, несумісних з життям, до легких аномалій розвитку, а також функціональні порушення, які можуть виявитися відразу після народження або пізніше (інколи через роки і десятиліття).

У зародка у віці 12 днів між переднім мозковим міхуром та серцевим виступом утворюється невелике заглиблення ектодерми, яке називають ротовою впадиною, або ротовою ямкою. Поступово поглиблюючись, ротова ямка досягає сліпого кінця передньої кишки від якого відділяється глотковою перетинкою. Глоткова перетинка складається із листків екто- та ентодерми, які прилягають один до одного. В кінці 3-го тижня глоткова перетинка проривається і передня кишка починає з'єднуватися через ротову ямку із зовнішнім середовищем. Приблизно в той же час по боках головного відділу зародка утворюються два невеликі заглиблення - перша та друга зовнішні, зяброві або глоткові щілини, а до кінця 1-го місяця з'являються третя та четверта зяброві щілини, які розташовані каудальніше від двох перших. Між щілинами за рахунок розростання мезенхіми утворюються потовщення, які називають зябровими або глотковими дугами. Першу дугу, яка розташована краніальніше від першої зябрової щілини, називають щелепною. Друга дуга, яка розташована між першою та другою зябровими щілинами, дістала назву під'язикової.

У кінці першого місяця ротову ямку обмежують 5 горбів, або відростків. Один із них (лобний) розташований вище від ротової ямки, два верхньощелепні - по боках від нього, а два нижньощелепні - дещо нижче попередніх. Ці відростки є елементами першої зябрової дуги.

У процесі подальшого розвитку нижньощелепні відростки зближуються та зростаються між собою по середній лінії і утворюють нижню щелепу і нижню губу. Верхньощелепні відростки зростаються з нижньощелепними в бічних відділах та утворюють щоки і бічні ділянки верхньої щелепи і верхньої губи; однак до середньої лінії вони не доходять. У простір між ними спускається кінець лобного відростка, від якого відходять носові відростки, які обмежують носові отвори, а середня частина лобного відростка утворює перегородку носа з наступною різцевою кісткою та середньою частиною верхньої губи.

Таким чином, **уся верхня частина обличчя** (лоб, очні ділянки та ніс) формуються із лобного відростка; **нижня** - з двох нижньощелепних. У середній частині обличчя бічні відділи утворені з верхньощелепних відростків, а вся

середня ділянка - з лобного відростка. Формування обличчя, зрощення відростків, які його утворюють, закінчується на 7-у тижні внутрішньоутробного розвитку.

Порушення процесів зрощення призводить до виникнення вроджених вад розвитку обличчя. Розвиток ротової порожнини пов'язаний із розвитком порожнини носа. Спочатку обидві порожнини відділені одна від одної первинним піднебінням. Первинне піднебіння утворене медіальним відростком, який з боку порожнини рота злився з верхньощелепними та латеральними носовими відростками, які огинають знизу нюхові ямки.

Із тканини первинного піднебіння формуються: середня частина верхньої губи в межах фільтрума (philtrum); середня частина верхньої щелепи, яка вміщує різці та передній відділ твердого піднебіння (міжщелепна різцева кістка).

Надалі, на початку 2-го місяця внутрішньоутробного періоду, відбувається розвиток остаточного піднебіння. Воно утворюється з пластинчатих виростів на внутрішній поверхні верхньощелепних відростків (їх називають піднебінними відростками), які ростуть назустріч один одному та зливаються по середній лінії один з одним та з носовою перегородкою, яка спускається зверху. Задні частини піднебінних відростків, які не мають зв'язку з носовою перегородкою, зливаючись утворюють м'яке піднебіння та язичок. У процесі формування передньої частини остаточного піднебіння в нього включається і частина первинного піднебіння з піднебінним сосочком. Піднебіння відділяється від губи та щік вузькою дугоподібною борозною - первинною губною борозною. Така ж борозна є і на нижній щелепі. Від обох борозен вростає у глибину епітеліальна пластинка, яка поділяється на дві: зовнішню, та внутрішню - зубну. Між ними розростається мезенхіма, яка утворює випинання — альвеолярний відросток. Таким чином передня частина верхньої губи та верхнього альвеолярного відростка розвивається із первинного піднебіння. Внаслідок розщеплення вестибулярної пластики губна борозна поглиблюється, а між губою та щогою з одного боку і альвеолярним відростком - з іншого – формується переддвір'я порожнини рота. Спочатку дуже широкий ротовий отвір надалі завдяки злиттю у латеральних його частинах верхньої і нижньої губи поступово зменшується. Одночасно формуються щоки, в яких по лінії зрощення можуть зберігатися сальні залози.

Язик походить від перших трьох зябрових дуг. У кінці 4-го тижня внутрішньоутробного життя на ротовій поверхні першої (щелепної дуги) виникають три підвищення: посередині - непарний горбик і по боках два бічні валики. Вони збільшуються у розмірах і зливаючись утворюють кінчик і тіло язика. Пізніше із потовщень на другій і частіше на третій і зябровій дугах розвивається корінь язика з надгортанником. Зливання кореня з іншими частинами язика відбувається на 2-му місці зливання залишається борозна, яку називають кінцевою (sulcus tenninalis). М'язи язика розвиваються із міотомів. Власне жувальні м'язи формуються із першої зябрової дуги.

Розвиток слинних залоз. Усі залози ротової порожнини є похідними багатощарового плоского епітелію. Раніше за все в ембріона: відбувається закладка привушної залози (на 4-у тижні), потім - підщелепної (на 6-у тижні) та під'язикової (на 8-9-у тижні). Дрібні слинні залози стають помітними в слизовій оболонці значно пізніше.

Формування тонзиллярного апарату глотки починається на 3-му місяці ембріонального періоду.

Після завершення формування м'яких тканин починається утворення кісткових структур.

Кістки лицевого черепа, які мають безпосереднє відношення до порожнини рота, є покривними (кістки сполучнотканинного походження).

Закладка майбутніх щелеп починається на порівняно ранніх етапах формування обличчя в ембріона людини. Вперше зачаток верхньої щелепи виявляється у передплода довжиною 20 мм у вигляді скелетогенного накопичення мезенхімних клітин. Однією з перших кісток лицевого черепа, які підлягають окостенінню, є верхня щелепа.

До кінця 2-го місяця внутрішньоутробного розвитку, коли завершується зростання верхньощелепних та лобних відростків, які утворюють середній відділ обличчя, в їхній товщі з'являються шість ядер осифікації; з них починається мінералізація спочатку піднебінних відростків та бічних відділів верхньої щелепи, а дещо пізніше центральної її ділянки у вигляді самостійної різцевої кістки, яка лише пізніше зростається з верхньощелепними кістками.

Верхня щелепа належить до кісток, які утворюються з косно -сполучної тканини, минаючи стадію хряща.

Розвиток нижньої щелепи починається з утворення кісткової тканини із декількох точок окостеніння, розташованих у клітковині яка прилягає до меккелевого хряща. Поступово формується покривна кістка, яка обмежує цей хрящ. Сам же хрящ редукується, поступаючись місцем тілу нижньої щелепи, що розвивається. Задні відділи щелепи, її гілки, утворюються незалежно від меккелевого хряща із відповідних точок окостеніння. Окостеніння двох половин нижньої щелепи закінчується їх зрощенням, тобто нижня щелепа перетворюється у непарну кістку вже після народження до кінця першого року життя.

Альвеолярний відросток щелепи розвивається із мезенхіми, яка обмежує зачаток зуба. Закладка альвеолярного відростка нижньої щелепи відбувається на 3-му тижні внутрішньоутробного розвитку, верхньої щелепи - на 4-му. Зростання альвеолярного відростка з тілом нижньої щелепи відбувається до 1 місяця, на верхній щелепі – до 3-го місяця. Із закінченням прорізування зубів закінчується і формування альвеолярного краю, а з закінченням утворення кореня - формування його основи.

У товщі щелеп, що формуються, утворюються та розвиваються зачатки зубів. З розвитком та прорізуванням зубів тісно пов'язані ріст і формування щелеп.

Як описано вище, обличчя розвивається внаслідок зрощення різних відростків. Однак, повного їх з'єднання не відбувається - в ділянці їх злиття мезенхіма одного відростка відділяється від іншого борозенкою - зоною, яка має невелику кількість клітин. У ході розвитку ці борозенки згладжуються, завдяки чому формується остаточно конфігурація обличчя.

Розвиток зубів.

Виділяють такі стадії розвитку тимчасових постійних зубів:

1. Закладання та утворення зачатків зубів.
2. Диференціація клітин зачатків.
3. Гістогенез зубних тканин.
4. Мінералізація.

5. Прорізування зубів.

На 7-у тижні, коли ембріон стає схожим на людину і термін "ембріон" змінюють на термін "плід", у нього вздовж нижнього і верхнього країв первинної ротової порожнини з'являється потовщення: багат шарового плескатого епітелію. Цей епітелій вростає в підлягаючу мезенхіму і утворює зубну пластинку, яка росте в глибину набуває вертикального положення. По її краю з'являються колбоподібні розростання епітелію, які набувають вигляду ковпачків, їх називають емалевими органами. У кожній щелепі існує по 10 таких розростань, які відповідають кількості наступних тимчасових зубів.

Увігнута частина ковпачків виповнена мезенхімою, яка утворює так звані зубні сосочки. Мезенхіма обмежуюча кожний такий зубний зачаток, розташована у вигляді особливого шару, який називають зубним мішечком. Клітини емалевого органу в процесі його розвитку набувають різної форми. Епітелій, який утворює внутрішню поверхню ковпачка (внутрішній епітелій), стає циліндричним. Зовнішню поверхню ковпачка покривають дрібні клітини зовнішнього епітелію. Розташовані між зовнішнім та внутрішнім шарами епітелію клітини набувають зірчастого вигляду і дістають назву пульпи емалевого органу. Але тільки ті клітини, які прилягають до внутрішнього шару епітелію, залишаються дрібними, круглими або довгастими утворюючи проміжний шар емалевого органу. Клітини внутрішнього та частково проміжного шарів органу утворюють емаль і дістають назву адамантобластів, або амелобластів. Зубний сосочок дає розвиток дентину та пульпи. Із мезенхіми зубного мішечка розвивається цемент та періодонт. Поглиблення ковпачка емалевого органу визначає форму зуба. Це стосується не тільки коронки, де емалевий епітелій формує емаль, але і кореня зуба. У місці переходу внутрішнього епітелію в зовнішній обидва шари епітелію ростуть углиб і утворюють так звану гертвіговську піхву, яка становить ніби форму для утворення дентину, із якого будується основна частина кореня зуба. Дентин починає утворюватися на верхівці сосочка вже за невеликих розмірів зачатка; там же розвивається й емаль зуба. Почавшись у ділянці верхівки сосочка, формування зуба поступово розповсюджується і на бічні відділи у напрямку до наступної верхівки кореня. Іще до початку відкладення дентину зовні від зубного мішечка утворюються кісткові балки майбутньої комірки зуба. Формування коронок зубів (мінералізація) починається з центральних різців у кінці 5-го місяця ембріонального розвитку, а потім – дистально розташованих зубних зачатків. Оскільки процеси утворення органічної речовини зубів можна оцінити лише на гістологічних препаратах, про розвиток зубів судять за процесами мінералізації, які починаються через короткий проміжок часу після утворення основної речовини емалі та дентину. Це можливо дослідити лише застосовуючи рентгенологічні дослідження.

З моменту народження і до 14-18 років в організмі відбуваються значні зміни, які обумовлені його ростом. У свою чергу ці зміни обумовлюють анатомо фізіологічні особливості організму, що росте. Найбільш виражені ці особливості у новонароджених і грудних дітей.

ОСОБЛИВОСТІ БУДОВИ ОБЛИЧЧЯ І ПОРОЖНИНИ РОТА НОВОНАРОДЖЕНОГО

Пропорції обличчя новонародженого і дорослої людини різні. Головним чином це визначається співвідношенням розмірів мозкового і лицевого відділів черепа. Голова новонародженого великих розмірів і складає 1/4 довжини його тіла.

Череп новонародженого відзначається невеликими розмірами лицевого відділу у порівнянні з мозковим. Унаслідок цього лицевий відділ майже не виступає вперед. Мозкова частина черепа збільшується значно менше, ніж лицева.

Іншою особливістю черепа новонародженого є наявність тім'ячок. Вони знаходяться на місцях пересічення швів, де збереглися залишки сполучної тканини. Наявність їх має велике значення, оскільки це дає змогу кісткам черепа зміщуватися під час пологів. Усі тім'ячка заростають на 2-3 місяці після народження, окрім лобного (на другому році життя).

Повітряносні порожнини (гайморова і т.п.) в кістках черепа ще не розвилися. Унаслідок слабого розвитку мускулатури, яка ще не почала функціонувати, різні м'язові горби, гребні та лінії виражені слабо.

У новонародженого відзначається диспропорція між середнім та нижнім відділом обличчя, яка зумовлена тим, що висота прикусу забезпечується тільки ясенними валиками.

Ніс новонародженого відносно малий, носові ходи вузькі. Підшкірний жировий шар розташований досить рівномірно і надає обличчю дитини характерну округленість і повноту.

У товщі щік розташовані жирові подушечки, так звані **грудочки Біша**. Жирове прошарування щік становить собою самостійне багаточасточкове тіло, яке міститься у власній капсулі. Обидва анатомічні утвори сприяють смоктанню.

Верхня губа превалює над нижньою, утворюючи сходинку губ. Губи новонародженого м'які, припухлі, хоботоподібні, поперечно посмуговані (**валики Пфаундлера-Люшке**) із смоктальною подушкою на верхній губі, завдяки цьому утворів дитина щільно охоплює сосок.

Глибока губно-підборідна борозна, підборіддя скошене назад. До факторів, які сприяють смоктанню, належить також **фізіологічна малеча ретрогенія**. При цьому відстань між вершинами альвеолярних відростків щелеп у сагітальній площині сягає 5-7 мм, а вертикальна щілина дорівнює 2,5-2,7 мм, її відсутність обумовлює розвиток глибокого прикусу.

Переддвер'я і дно порожнини рота мілкі, перехідні складки погано виражені. **Язик великий**.

Верхня щелепа складається з 2-х симетричних половин, які поєднуються подовжнім швом. У період раннього ембріонального розвитку між обома частинами розташована міжщелепна кістка. **Порушення ембріонального розвитку на 2 місяці вагітності призводять до вад розвитку обличчя (щілинні дефекти верхньої губи, альвеолярного відростка, піднебіння).**

Верхня щелепа новонародженого широка і коротка, складається головним чином із альвеолярного відростка, який розташований трохи нижче піднебіння.

Пласке піднебіння з добре вираженими поперечними складками.

У середньому на піднебінні налічується 4-5 пар поперечних складок, 2-3 пари з яких відходять від піднебінного сагітального шва. Поперечні складки створюють шорсткість слизової оболонки і сприяють утриманню соска під час годування.

Гайморова порожнина тільки намічається і на рентгенограмі має вигляд просвітління довгастої форми. Вона лежить медіально відносно альвеолярного відростка. Зачатки зубів розташовані майже під самою очною ямкою і відокремлені від неї тонкою кістковою пластинкою.

Довжина верхньої щелепи новонародженого сягає 25 мм, ширина - 32 мм (Т.В. Шарова, Г.І. Рогожников, 1991 р.).

Нижня щелепа складається з 2-х незрощених половин (рис. 26), які поєднуються за допомогою сполучної тканини. Альвеолярний відросток розвинений краще, ніж базальна частина. Це пояснюється наявністю зачатків тимчасових і постійних зубів.

А.Я. Хорошилкіна (1982 р.) наводить дані, згідно з якими відстань від краю ясен у новонародженого до нижнього краю щелепи дорівнює 20,2 мм.

Нижньощелепний канал має майже прямолінійну форму і розташований близько до краю нижньої щелепи. Гілка нижньої щелепи майже не розвинена, а суглобний відросток піднімається над рівнем альвеолярного відростка.

Кут нижньої щелепи дорівнює в середньому 135°-140 (Е.Н. Жулев, 1995) (рис. 27).

Кожна щелепа налічує 18 фолікулів, зокрема 10 тимчасових і 8 постійних зубів (6321/1236). Зачатки тимчасових зубів на обох щелепах розташовані з губного боку, зачатки постійних - лежать глибше тимчасових з язикового боку на нижній щелепі і з піднебінного - на верхній.

Ясенна мембрана становить собою подвійну складку слизової оболонки гребенеподібної форми у фронтальній ділянці верхньої і нижньої щелеп (складка Робена-Мажито). Вона багата на маленькі сосочкоподібні горбки, судини, внаслідок чого здатна ущільнюватися. Ясенна мембрана має велику кількість еластичних волокон. Цей анатомічний утвір добре простежується одразу ж після того, як дитина перестає смоктати груди під час годування.

У грудної дитини добре розвинена функція смоктання. Сосок матері подразнює рефлексогенні зони порожнини рота. Збудження передається по аферентних волокнах п. trigeminus, який іннервує порожнину рота, до смоктального центру у довгастий мозок. З центру імпульс по рухових волокнах (3-х нервів: під'язикового, потрійного та лицевого) приводить до скорочення м'язів (під'язиковий - збуджує м'язи язика; потрійний - жувальний, латеральний крилоподібний та щічний м'язи; лицевий - збуджує м'язи губ). Таким чином, скорочуються м'язи, які висовують нижню щелепу уперед, завдяки скороченню кругового м'яза порожнини рота сосок щільно охоплюється губами, язик притискає сосок до піднебіння.

Скронево-нижньощелепний суглоб (СНЩС) - це складний суглоб не тільки щодо анатомічної будови, але й щодо функції. Він належить до парних, комбінованих, інконгруентних суглобів. СНЩС на обох боках (лівому і правому) становлять замкнутий ланцюг, бо рух в одному суглобі викликає рух у другому. Суглоб є двохосьовим, рухи у ньому відбуваються у двох напрямках: горизонтальному та вертикальному.

Суглоб складається із суглобної головки нижньої щелепи, суглобної ямки скроневої кістки, суглобного горбка скроневої кістки, суглобного диска, капсули суглоба (суглобної сумки) та суглобних зв'язок.

У новонародженої дитини особливості будови СНЩС такі:

- голівка суглобного відростка майже округлої форми, має майже однакові розміри (поперечний та передньо-задній), ще не виражений її нахил уперед, голівка покрита товстим шаром волокнистої сполучної тканини;
- суглобна ямка, яка є вмістилищем для голівок нижньої щелепи, округлої форми; вона не має спереду суглобного горбка, а позаду - добре виражений суглобний конус, який обмежує рухи нижньої щелепи у бік середнього вуха та запобігає тиску голівки на барабанну частину середнього вуха;
- нижньощелепна ямка функціонує повністю, оскільки нижня щелепа зміщена дистально (стан фізіологічної малечої ретрогенії);
- суглобна голівка розташована у задньому відділі нижньощелепної ямки;
- товщина кістки склепіння ямки не набагато перевищує 2 мм;
- глибина нижньощелепної ямки трохи більша 2 мм;
- внутрішньосуглобний диск становить собою м'який прошарок округлої форми, увігнутий знизу, та опуклий зверху з ледь помітним потовщенням спереду і ззаду;
- диск складається в основному з колагенових волокон;
- відсутні ворсини синовіальної оболонки суглобної капсули. Відсутність суглобного горбка, окципітальний нахил недорозвиненої гілки нижньої щелепи, фізіологічна ретрогенія, широка пласка ямка, несформований внутрішньосуглобний диск і суглобний конус створюють сприятливі умови для рухів нижньої щелепи у сагітальній площині, які необхідні для повноцінного перебігу функції смоктання.

6. Матеріали для самоконтролю:

А. Завдання для самоконтролю (таблиці, схеми, малюнки, графіки)

1. Замалювати череп з описанням кісток мозкового та лицевого відділі черепу.
2. Замалювати в альбомі схему формування щелепно-лицевої ділянки (відростки із яких формується обличчя)
3. Замалювати фізіологічну малечу ретрогенію
4. Записати таблицю термінів закладки тимчасових зубів

Б. Задачі для самоконтролю:

Задача №1.

У клініку до лікаря ортодонта звернулися батьки з дитиною 3-х років із скаргами на естетичний дефект щелепно-лицьової області. Об'єктивно: обличчя асиметричне, крило носа зліва сплюснене, у ділянці верхньої губи зліва спостерігається рубцева деформація. У порожнині рота визначається порушення цілісності альвеолярного відростка зліва, відсутні 62 і 63 зуби, піднебіння без патологічних змін.

1. Формування яких структур було порушено в процесі ембріогенезу
2. Терміни формування означених структур

Задача №2.

У пологовому будинку народилася дитина з незрощенням щелепно-лицьової області. При огляді незрощення було встановлене порушення цілісності верхньої губи й альвеолярного відростка по обидва боки незрощення м'якого і

твердого піднебіння. Різцева кістка вистоїть вперед і розташована в горизонтальному напрямку.

1. Формування яких структур було порушено в процесі ембріогенезу
2. Терміни формування означених структур

Задача №3.

На консультацію до лікаря ортодонта направлена дитина 4-х років. При клінічному обстеженні встановлено: обличчя симетричне, пропорційне, без патологічних змін. При внутрішньоротовому огляді виявлено незрощення м'якого і твердого піднебіння.

1. Формування яких структур було порушено в процесі ембріогенезу
2. Терміни формування означених структур.

Задача №4.

При клінічному обстеженні дитини 3-х років ортодонтом був поставлений діагноз: вроджене повне одностороннє незрощення верхньої губи.

- 1 Формування яких структур було порушено в процесі ембріогенезу
2. Терміни формування означених структур

Задача №5.

У пологовому будинку народилася дитина з вродженим незрощенням щелепно-лицьової області. При огляді лікарем ортодонтом було виявлено: обличчя асиметричне, незрощення верхньої губи зліва, крило носа на стороні дефекту сплющено, кінчик носа опущений, незрощення альвеолярного відростка зліва.

1. Формування яких структур було порушено в процесі ембріогенезу
2. Терміни формування означених структур.

Задача №6.

На консультацію до лікаря ортодонта спрямована дитина 4-х років. При клінічному огляді лікар поставив діагноз: двостороннє наскрізне незрощення губи, альвеолярного відростка і піднебіння.

1. Формування яких структур було порушено в процесі ембріогенезу
2. Терміни формування означених структур

Задача №7.

До лікаря- ортодонта прийшли батьки з дитиною 7 років. При огляді виявлено: рубцева деформація верхньої губи справа, незрощення альвеолярного відростка справа, рубцево змінене тверде і м'яке піднебіння.

1. Формування яких структур було порушено в процесі ембріогенезу
2. Терміни формування означених структур

Задача №8.

На консультацію до лікаря- ортодонта спрямована дитина 8 років. При клінічному огляді лікарем поставлений діагноз вроджене часткове двостороннє незрощення верхньої губи й альвеолрного відростка. Оперативне втручання проведене у віці 1 року. Визначається прогенічний нейтральний прикус

1. Формування яких структур було порушено в процесі ембріогенезу
2. Терміни формування означених структур

Задача №9.

При профілактичному огляді в дитячому садку лікар ортодонт виявив дитину з незрощенням м'якого і 1/3 твердого піднебіння, що був спрямований до хірурга стоматолога для рішення питання про проведення

1. Формування яких структур було порушено в процесі ембріогенезу уранопластики.

1. Формування яких структур було порушено в процесі ембріогенезу
2. Терміни формування означених структур

Задача № 10.

На консультацію до лікаря- ортодонта спрямована дитина 3 років. Після клінічного огляду лікар поставив діагноз: вроджене неповне одностороннє незрощення альвеолярного відростка і переднього відділу твердого піднебіння.

1. Формування яких структур було порушено в процесі ембріогенезу
2. Терміни формування означених структур

Задача №11.

У пологовому будинку народилася дитина з щілинним дефектом щелепно-лицьової області. При огляді було встановлене порушення цілісності верхньої губи й альвеолярного відростка по обидва боки, щілина м'якого і твердого піднебіння. Різцева кістка вистоїть вперед і розташована в горизонтальному напрямку.

- 1.Формування яких структур було порушено в процесі ембріогенезу
2. Терміни формування означених структур

Задача №12.

У клініку до лікаря ортодонта звернулися батьки з дитиною 3-х років із скаргами на естетичний дефект щелепно-лицьової області. Об'єктивно: обличчя асиметричне, крило носа зліва сплющене, у ділянці верхньої губи справа спостерігається рубцева деформація. У порожнині рота визначається порушення цілісності альвеолярного відростка зліва, відсутні 52 і 53 зуби, піднебіння без патологічних змін.

2. Терміни формування означених структур

7. Література.

Основна література:

1. Фліс П.С. Ортодонтия. - Вінниця: «Нова книга», 2006. - 308 с
2. Шарова Г.В., Рогожников Г.И. Ортопедическая стоматология детского возраста. М., «Медицина», 1991. с. 289.
3. Руководство по ортодонтии /под общей редакцией проф. Ф.Я. Хорошилкиной/ М. «Медицина» 1982.

Додаткова:

1. Виноградова Т.Н. «Стоматология детского возраста» М. «Медицина», 1987.
 2. Головкин Н.В. Профилактика зубощелепных аномалий. - Вінниця: Нова Книга, 2005.
 3. Григорьева Л.П. Прикус у детей. - Киев: Здоровье, 1995 г. - 231 с.
- Каспарова и соавт. «Заболевание височно-нижне-челюстного сустава у детей и подростков» М. «Медицина», 1981.

Навчальна дисципліна	Ортодонтія
Модуль № 1	Ортодонтія. Діагностика зубощелепних аномалій та деформацій.
Змістовий модуль № 1	Еволюційний розвиток зубощелепного апарату людини
Тема заняття № 2	Морфологічні та функціональні особливості тимчасового прикусу. Його основні періоди. Симптом Цилінського, його прогностичне значення. Заключні площини Schwarz.
Курс	3
Факультет	Стоматологічний
Кількість годин	2

1. Актуальність теми: Актуальність теми обумовлена необхідністю знати морфо-функціональні особливості будова тимчасового прикусу.

2. Конкретні цілі:

- Знати особливості будови обличчя в тимчасовому прикусі;
- Знати особливості будови верхньої та нижньої щелеп в тимчасовому прикусі;
- Знати особливості будови прикусу в тимчасовому прикусі;
- Знати особливості будови СНЩС в тимчасовому прикусі;
- Знати 3 періоди тимчасового прикусу;
- Знати періоди формування прикусу за Л.П.Зубковою та Ф.Я.Хорошилкіною;
- Знати симптом Цилінського;
- Знати заклучні площини Schwarz.

3. Теоретичні питання до заняття:

1. Характеристика періодів тимчасового прикусу;

2. Закономірності прорізування тимчасових зубів;
3. Перше фізіологічне підвищення висоти прикусу;
4. Характеристики стабільного періоду тимчасового прикусу;
5. Класифікація стертості зубів;
6. Прогнозування характеру розвитку прикусу в залежності від співвідношення других тимчасових молярів;
7. Симптом Цилінського та його значення в формуванні постійного прикусу;
8. Заключні площини за Schwarz.

4. Практичні роботи (завдання), які виконуються на занятті:

1. З'ясувати вік дитини з огляду на дані анамнезу. Визначити період формування ЗЩС за Л.П. Зубковою, Ф.Я. Хорошилкіною.
2. Звернути увагу на відмінні риси тимчасових і постійних зубів (колір, розмір коронки, стертість горбиків, форму і т.д.).
3. Визначити період розвитку тимчасового прикусу в даного пацієнта, з огляду на вікові границі кожного з них.
4. Звернути увагу на відповідність періоду розвитку ЗЩС згідно віку пацієнта, з огляду на внутрішньо ротові ознаки, що характеризують кожний з періодів тимчасового прикусу.
5. Визначити співвідношення других тимчасових молярів.
6. Звернути увагу на вік пацієнта, а також на співвідношення іклів.
7. Записати зубну формулу пацієнта (клінічну, по ВОЗ, анатомічну).
8. Звернути увагу на вік пацієнта, а також на приналежність зубів до тимчасового прикусу.

5. Зміст теми:

ПРИКУС ТИМЧАСОВИХ ЗУБІВ.

Минає 6-8 місяців, протягом яких щелепи немовлят перебудовуються і стають здатними сприйняти новий фактор - прорізування зубів. Тимчасові зуби, зачатки яких містяться в альвеолярних відростках щелеп, проходять певні етапи внутрішньо щелепного розвитку, поступово прорізуються, формуючи прикус тимчасових зубів.

Тимчасовий прикус поділяють на три періоди: 1 - період формування (від 6 місяців до 2-2,5 років); 2 - період стабільного тимчасового прикусу (від 2,5 до 4 років); 3 - період старіння, або ознак стирання, пізній тимчасовий прикус (від 4 до 6 років).

Завдяки росту і розвитку дитини відбуваються зміни в зубощелепній системі, з'являються нові функції або відбувається перебудова існуючих.

Перед прорізуванням тимчасових зубів зачатки переміщуються у щелепах, які ростуть. При цьому виникає резорбція кісткової тканини попереду від зачатка та апозиція позаду нього.

З орального боку напластовується нова кісткова тканина, а також значно збільшується кісткова стінка альвеоли з дистального боку кожного бічного зуба. З щічного та оклюзійного боків зачатка приріст нової кісткової тканини не визначається. Цей факт свідчить про те, що зуби переміщуються у напрямку до оклюзійної площини і рівень оклюзії повільно піднімається.

На 1 році життя ріст нижньої щелепи в ширину в ділянці симфізу закінчується у зв'язку з його окостенінням. Ріст верхньої щелепи в ширину здійснюється на 1 році життя за рахунок швів. Протягом перших двох років життя

ріст швів різко сповільнюється.

На шостому місяці життя дитини починається прорізування тимчасових зубів, яке триває приблизно два роки, тобто до 2,5 років життя дитини. За прискореного типу розвитку дитини цей період триває до 2 років, за сповільненого - до 3 років.

Прорізування тимчасових зубів характеризують такі закономірності:

- строки;
- порядок прорізування;
- парність прорізування;
- послідовність прорізування.

Строки прорізування тимчасових зубів: центральні різці прорізуються у 6-8 місяців, спочатку нижні, а потім верхні; латеральні - у 8-12 місяців, спочатку верхні, а потім нижні. Отже на 1 році життя у дитини налічується 8 зубів - група різців. Перший тимчасовий моляр прорізується у 12-16 місяців. Ікла прорізуються у 16-20 місяців, а другі тимчасові моляри - у 20-30 місяців.

Порядок та послідовність прорізування тимчасових зубів:

верхня щелепа - I, II, IU, III, U

нижня щелепа - I, II, IU, III, U

Спочатку прорізуються зуби на нижній щелепі, за винятком латеральних різців та перших тимчасових молярів, які спочатку прорізуються на верхній щелепі.

Незважаючи на те, що спочатку прорізуються перші тимчасові моляри, ікла у тимчасовому прикусі займають правильне положення в зубній дузі тому, що мають змогу відсунути перший моляр назад, оскільки другий тимчасовий моляр іще не прорізувався.

Перше фізіологічне підвищення висоти прикусу починається з прорізування перших тимчасових молярів. Вони відіграють ту ж роль у тимчасовому прикусі, що і постійні в змінному - підтримують прикус на визначеній висоті.

Парність прорізування виражається в тому, що однойменні зуби на кожній половині щелеп прорізуються одночасно. Порушення парності прорізування однойменних зубів на різних боках щелеп є ознакою відставання росту і в деяких умовах можуть виникати аномалії розвитку зубних дуг та щелеп.

З прорізуванням зубів та розвитком функції жування активно ростуть альвеолярні відростки щелеп; потовщується базальна частина нижньої щелепи; ростуть гілки нижньої щелепи; ускладнюється рельєф та архітектура щелеп.

Динаміка прорізування зубів має велике значення у розвитку лицевого скелета, оскільки альвеолярний відросток формується паралельно росту та прорізуванню зубів. Під час прорізування тимчасових зубів починається інтенсивний розвиток альвеолярних відростків щелеп у горизонтальному і вертикальному напрямках. Після повного прорізування тимчасових зубів утворюються зубні дуги тимчасового прикусу.

До 2,5 років закінчується I період тимчасового прикусу - період формування. Завдяки I фізіологічному підйому висоти прикусу збільшується об'єм порожнини рота.

II період тимчасового прикусу називається "стабільним тимчасовим прикусом". Він триває до 4 років і має такі характеристики :

1. Тимчасовий прикус має - 20 зубів.

2. Відсутні група премолярів та третій моляр.
 3. Зуби розташовані в зубній дузі без нахилу - вертикально.
 4. Коронки зубів майже однакової висоти.
 5. У тимчасових зубів більше виражена ширина, ніж висота.
 6. У тимчасових зубів погано виражений екватор.
 7. У пришийковій ділянці тимчасових молярів визначається емалевий валик, який надає зубу форму усіченого конуса.
 8. Зубні дуги становлять собою напівколо з радіусом більшим на верхній щелепі.
 9. Ріжучі краї та жувальні поверхні зубів лежать в одній площині, тому оклюзійна площина є горизонтальною.
 10. Корені тимчасових зубів короткі і широкі, формуються протягом 2 - 2,5 років після прорізування зуба; протягом наступних 2-х років спостерігається стабільний стан кореня, після починається фізіологічна резорбція.
 11. Середня лінія обличчя збігається із середньою лінією, яка проходить між центральними різцями. Вони є продовженням, одна одної і лежать в одній сагітальній площині.
 12. Кожний зуб має по два антагоністи, за винятком нижніх центральних різців і верхніх других молярів.
 13. У фронтальній ділянці визначається ножицеподібний різцевий контакт, тобто верхні різці перекривають нижні.
 14. Зуби розташовані в зубній дузі щільно, без проміжків, утворюючи апроксимальні контакти.
 15. Ріжучі краї та жувальні горбки добре виражені, не мають ознак стирання.
 16. Рвучий горбик верхніх іклів проектується між іклом та першим тимчасовим моляром нижньої щелепи.
 17. Дистальні поверхні других тимчасових молярів розташовані в одній вертикальній площині.
 18. Більш вертикального положення набуває висхідна гілка нижньої щелепи.
 19. З ростом суглобного горбка диск скронево-нижньощелепного суглоба набуває двояковвігнутої форми; збільшується кривизна поверхні суглобної голівки; поглиблюється суглобна ямка; атрофується суглобний конус.
 20. Посилюється функція м'язів, які піднімають нижню щелепу.
 21. Соматичний тип ковтання.
- Для III періоду тимчасового прикусу, який у літературі називають періодом "старіння", "ознак стирання, зношеності" характерні ті ж перші двадцять ознак, які властиві II періоду. Відсутність полягає у такому:
13. У фронтальній ділянці устанавлюється прямий контакт різців.
 14. З'являються проміжки між зубами, так звані фізіологічні діастеми та трети як результат росту зубних дуг.
 15. Відзначається зростаюча стертість ріжучих країв різців та жувальних горбків бічних зубів.
 16. Рвучий горбик верхніх іклів проектується між нижнім іклом та першим моляром (як і у II періоді).

17. Унаслідок мезіального зміщення нижньої щелепи дистальні поверхні других тимчасових молярів утворюють ретромолярну площинку або уступ, так звану сагітальну сходинку. Цей уступ надалі сприяє правильному встановленню перших постійних молярів. За співвідношенням дистальних поверхонь других тимчасових молярів прогнозують розвиток прикусу в сагітальній площині - симптом Цилінського.

18. Стирання зубів призводить до зменшення висоти коронок, за винятком іклів на нижній щелепі. В результаті формується прямий "ковзний" прикус.

19. Завершується диференціювання елементів скронево-нижньощелепних суглобів.

20. За даними Шварца (1938), механізм формування фізіологічних видів прикусу залежить від інтенсивності та швидкості жування, а також переважного розвитку жувальних м'язів. Автор розрізняє масетеріальний та темпоральний типи жування.

С.І. Криштаб (1973) пропонує третій тип - змішаний.

За даними А.Л. Владиславова (1969), в III періоді тимчасового прикусу зустрічаються 3 види зубних дуг:

1) з наявністю трем між передніми зубами - 57%;

2) з наявністю трем (треми приматів) на верхній - у 93% і на нижній - 47% щелепах;

3) відсутність трем у передній ділянці обох зубних дуг - 21%.

Відсутність проміжків (трем) - несприятлива прогностична ознака, яка є фактором ризику, оскільки за відсутності трем у 4 рази частіше зустрічається тісне розташування постійних зубів.

4-річна дитина має 20 тимчасових зубів і зачатки 28 постійних зубів, які розташовані в ділянці очних ямок, носової порожнини на верхній щелепі та нижньої щелепі і покриті тонким шаром кістки в 2-4 мм. До 4-х років після прорізування і закінчення формування коренів тимчасових зубів ріст альвеолярних відростків практично припиняється і знову починається у 5,5-6 років.

Протягом тривалого часу існував погляд, що наявність проміжків між тимчасовими зубами у віці 4-6 років свідчить про активний ріст зубоальвеолярних дуг, причому переважно на верхній щелепі для встановлення великих постійних різців. Але дослідження показують, що фізіологічні тремі - це ознака, яка є одним із варіантів тимчасових зубних рядів.

Відсутність трем - це дійсно несприятлива умова для правильного встановлення в зубний ряд фронтальних зубів, які прорізуються оскільки визначено, що ширина і довжина зубних рядів у дітей без трем менша, ніж у дітей із тремами. Разом з тим зустрічаються сприятливі випадки, коли сумарна ширина коронок тимчасових різців за відсутності трем достовірно більша за таку за їх наявності.

Стосовно стертості зубів відомо, що ріст кісток відбувається неоднаково на обох щелепах. Більше росте верхня щелепа. Цим пояснюється більша ширина фізіологічних трем на верхній щелепі, окрім того, нерівномірний ріст простежується також і на різних ділянках щелеп. На верхній щелепі більш постійний ріст визначається у фронтальній ділянці, а на нижній - у бічних. Такий нерівномірний ріст щелеп повинен був би призвести до розвитку прогнатичного

прикусу, але це рідко простежується, Оскільки нижня щелепа має тенденцію до переміщення вперед, бо це дозволяє створити простір між різцями верхньої та нижньої щелепи та різцеве перекриття. Це переміщення нижньої щелепи супроводжується відповідною перебудовою у скронево-нижньощелепних суглобах. Завдяки цьому другі премоляри встановлюються із позитивною сагітальною сходинкою.

Але переміщення нижньої щелепи вперед можливе лише за фізіологічної стертості тимчасових зубів, яка полегшує ковзні рухи нижньої щелепи.

Стертість тимчасових зубів залежить від декількох факторів: від твердості емалі (ступеня мінералізації), від артикуляційних співвідношень у прикусі і суглобах та від роботи жувальних м'язів. Ці фактори, які діють безперервно протягом усього III періоду розвитку тимчасового прикусу, сприяють пришліфуванню одного зубного ряду до другого, стиранню горбків та опуклостей, які заважають ковзанню нижнього зубного ряду.

Класифікація стертості зубів А.Л. Владиславова:

I ступінь - стертість ріжучих поверхонь різців.

II ступінь - стертість ріжучих поверхонь різців та рвучих горбків іклів.

III ступінь - стертість ріжучих поверхонь різців та горбків іклів та молярів.

Співвідношення дистальних поверхонь других тимчасових молярів можна пояснити тим, що другий верхній тимчасовий моляр вужчий, ніж нижній приблизно на стільки ж, наскільки верхній центральний різець ширший від нижнього. Нижній другий тимчасовий моляр має три щічних горбка, а верхній - два, й оскільки зуби в II періоді тимчасового прикусу розташовані щільно, без проміжків, то верхній моляр своїм медіально-щічні горбки укладається у першу борозенку нижнього (між медіально-щічним і середнім щічним горбками) і закінчується з ним в одній вертикальній (фронтальній) площині.

У III періоді тимчасового прикусу нижня щелепа завдяки нерівномірному росту та тенденції до мезіального переміщення, фізіологічному стиранню горбків зубів медіально-щічний горбок верхнього другого тимчасового моляра переміщується з першої в другу борозенку (між середнім та дистальним щічними горбками) і дистальні поверхні других молярів утворюють сагітальну сходинку. Це називається **симптомом Цилінського**. За співвідношенням дистальних поверхонь других тимчасових молярів у 6-річному віці прогнозують розвиток прикусу в сагітальному напрямку.

Schwarz виділяв 3 варіанти співвідношення дистальних поверхонь других тимчасових молярів у сформованому тимчасовому прикусі:

1. пряма лінія, якщо верхній моляр менше, ніж нижній;
2. медіальна сходинка, якщо коронки других тимчасових молярів однакові за розміром;
3. дистальна сходинка, якщо коронка нижнього моляра більше верхнього.

Під час клінічного огляду іноді дуже важко визначити співвідношення дистальних поверхонь других тимчасових молярів та різницю величини їхніх коронок. У таких випадках рекомендується оцінити співвідношення верхніх та нижніх іклів, яке протягом усього тимчасового прикусу залишається незмінним, не змінюється і після прорізування перших постійних молярів. Навіть незначне неправильне співвідношення тимчасових іклів несприятливе для розвитку

нормального прикусу.

6. Матеріали для самоконтролю:

А. Завдання для самоконтролю (таблиці, схеми, малюнки, графіки):

1. Занотувати в конспект періоди тимчасового прикусу;
2. Замалювати в альбомі схему послідовності прорізування зубів;
3. Занотувати характеристики стабільного періоду тимчасового прикусу;
4. Занотувати класифікацію стертості зубів;
5. Замалювати в альбомі схему співвідношення других тимчасових молярів;
6. Замалювати в альбомі заключні площини за Schwarz.

Б. Задачі для самоконтролю:

Тести $\alpha=2$

Тестові завдання.

1. Прикус – це:

- а) співвідношення зубів у центральній оклюзії;
- б) співвідношення зубів у передній оклюзії;
- в) співвідношення зубів у бічній оклюзії;
- г) співвідношення зубів у конструктивному прикусі;
- д) співвідношення зубів у звичайній оклюзії.

2. Тимчасовий прикус нараховує:

- а) 20 тимчасових зубів;
- б) 24;
- в) 28;
- г) 32;
- д) 16.

3. У тимчасовому прикусі відсутня група:

- а) премолярів;
- б) молярів;
- в) іклів;
- г) центральних різців;
- д) латеральних різців.

4. Тимчасовий прикус нараховує:

- а) два моляри;
- б) один моляр;
- в) три моляри;
- г) чотири моляри;
- д) п'ять молярів.

5. Симптом Цилінського – це:

- а) співвідношення дистальних поверхонь других тимчасових молярів;
- б) співвідношення різців;
- в) співвідношення іклів;
- г) співвідношення перших премолярів;
- д) співвідношення перших молярів.

6. Якщо дистальні поверхні других тимчасових молярів у дитини 6 років розташовані в одній площині, то це можна розцінювати, як:

- а) фактор ризику;
 - б) дистальний прикус, що формується;
 - в) медіальний прикус, що формується;
 - г) глибокий прикус, що формується;
 - д) перехресний прикус, що формується;
7. Перший період тимчасового прикусу триває:
- а) від 6 міс. до 2,5 років;
 - б) від 2,5 років до 4 років;
 - в) від 4 років до 6 років;
 - г) від 8 міс. до 4 років;
 - д) правильної відповіді немає.
8. Другий період тимчасового прикусу триває:
- а) від 2,5 років до 4 років;
 - б) від 6 міс. до 2,5 років;
 - в) від 4 років до 6 років;
 - г) від 8 міс. до 4 років;
 - д) правильної відповіді немає.
9. Третій період тимчасового прикусу триває:
- а) від 4 років до 6 років;
 - б) від 14 міс. до 2,5 років;
 - в) від 2,5 років до 4 років;
 - г) від 18 міс. до 4 років;
 - д) правильної відповіді немає.
10. III ступінь стертості зубів за Владиславовим характеризується:
- а) стертість ріжучих поверхонь різців, горбків іклів і молярів;
 - б) стертість ріжучих поверхонь різців;
 - в) стертість горбків іклів і молярів;
 - г) стертість горбків молярів;
 - д) правильної відповіді немає.
11. Перший етап фізіологічного підйому висоти прикусу відбувається при прорізуванні:
- а) других молочних молярів;
 - б) перших молочних молярів;
 - в) перших постійних молярів;
 - г) молочних іклів;
 - д) правильної відповіді немає.
12. Зубні дуги в тимчасовому прикусі мають форму:
- а) півкола;
 - б) напівеліпса;
 - в) параболи;
 - г) трапеції і півкола;
 - д) правильної відповіді немає.

У клініку до лікаря – ортодонт звернулися батьки з дитиною 4 років для профілактичного огляду. Об'єктивно: лицьові ознаки без особливостей, у порожнині рота: у фронтальній ділянці відмічається ножницеподібний контакт різців, дистальні поверхні других тимчасових молярів знаходяться в одній вертикальній площині. Верхня зубна дуга ширше нижньої на величину щічного бугра. Зуби в зубній дузі розташовані щільно, без проміжків. Соматичний тип ковтання.

1. *Визначте період розвитку дитини.*
2. *Визначте період тимчасового прикусу.*
3. *Які рекомендації необхідно дати батькам дитини:*
 - а) *один раз у 6 місяців проходити профілактичний огляд, у раціоні харчування збільшити кількість твердої їжі;*
 - б) *знаходиться під контролем лікаря – ортодонта немає необхідності;*
 - в) *необхідно починати ортодонтичне лікування;*
 - г) *необхідна зішлифовка горбиків усіх молочних зубів;*
 - д) *правильної відповіді немає.*

Задача № 2

У клініку до лікаря – ортодонта звернулися батьки з дитиною 6 років для профілактичного огляду. Об'єктивно: лице симетричне, носо – губні складки виражені помірно, губно – підборідна борозна добре виражена. У порожнині рота: у фронтальній ділянці відмічається ножницеподібний контакт різців, дистальні поверхні других тимчасових молярів знаходяться в одній вертикальній площині. Верхня зубна дуга ширше нижньої на величину щічного бугра. Зуби в зубній дузі розташовані щільно, без проміжків. II ступінь стирання зубів за Владиславовим.

1. *Визначте період розвитку дитини.*
2. *Визначте період тимчасового прикусу.*
3. *Які рекомендації необхідно дати батькам дитини:*
 - а) *необхідно починати ортодонтичне лікування;*
 - б) *знаходиться під контролем лікаря – ортодонта немає необхідності;*
 - в) *один раз у рік проходити профілактичний огляд, у раціоні харчування збільшити кількість твердої їжі;*
 - г) *необхідна зішлифовка горбиків молочних іклів і різців;*
 - д) *правильної відповіді немає.*
4. *Які морфологічні ознаки є факторами ризику для розвитку зубощелепних аномалій і деформацій прикусу в даного пацієнта?*
5. *Від яких факторів залежить стертість тимчасових зубів?*

Задача № 3

У клініку до лікаря – ортодонта звернулися батьки з хлопчиком 5 років з метою профілактичного огляду. Об'єктивно: лице симетричне, носо – губні складки виражені добре, губно – підборідна борозна згладжена. Підборіддя скошене вперед. Дитина схожа на батька. З анамнезу життя – у батька прогенічний прикус. У порожнині рота: у фронтальній ділянці відзначається

прямий контакт різців. Між дистальними поверхнями других тимчасових молярів відзначається сагітальна сходінка. Співвідношення молочних іклів – нейтральне. Верхня зубна дуга в бічних ділянках ширше нижньої на величину щічного бугра. Зуби в зубній дузі верхньої щелепи розташовані щільно, без проміжків. У фронтальній ділянці нижньої зубної дуги - діастема, тремі. І ступінь стирання зубів за Владиславовим.

- 1. Визначте період розвитку дитини.*
- 2. Визначте період тимчасового прикусу.*
- 3. Які рекомендації необхідно дати батькам дитини:*
 - а) необхідно починати ортодонтичне лікування;*
 - б) у раціоні харчування збільшити кількість твердої їжі;*
 - в) знаходитися під контролем лікаря – ортодонта немає необхідності;*
 - г) один раз у рік проходити профілактичний огляд;*
 - д) необхідна зішлифовка горбиків молочних різців;*
 - е) правильної відповіді немає.*
- 4. У яких випадках необхідно звертати увагу на співвідношення тимчасових іклів?*
- 5. Що прогнозують по співвідношенню дистальних поверхонь других тимчасових молярів?*

Задача № 4

У клініку до лікаря – ортодонта звернулися батьки з дитиною 6 років зі скаргами на наявність проміжків між фронтальними зубами верхньої і нижньої зубної дуги. Об'єктивно: лице симетричне, носо – губні складки виражені помірно. У порожнині рота: у фронтальній ділянці – прямий контакт різців, діастема, тремі. Відзначається стертість ріжучих країв різців, і жувальних горбків бічних зубів. Співвідношення молочних іклів – нейтральне. Симптом Цилінського.

- 1. Визначте період розвитку дитини.*
- 2. Визначте період тимчасового прикусу.*
- 3. Що необхідно пояснити батькам пацієнта?*
- 4. До чого призводить стирання коронок молочних зубів?*
- 5. Чим пояснюється більша величина трем на верхній щелепі, ніж на нижній?*

Задача № 5

У клініку до лікаря – ортодонта звернулися батьки з дитиною 4 років зі скаргами на біль у слизовій оболонці у фронтальній ділянці верхньої щелепи. Об'єктивно: лице симетричне, носо - губні складки згладжені. Губно – підборідна борозна глибока. З анамнезу: дитина відмовляється від прийому твердої їжі, має шкідливу звичку закушування нижньої губи. У порожнині рота: у фронтальній ділянці – сагітальна щілина 5 мм, однойменний контакт іклів. Дистальні поверхні других молочних молярів знаходяться в одній вертикальній площині. Слизова оболонка в ділянці передньої третини твердого піднебіння набрякла, гіперемована. Ріжучі поверхні нижніх різців контактують зі слизовою оболонкою передньої третини піднебіння. Коронки верхніх різців цілком перекривають коронки нижніх різців.

- 1. Визначте період розвитку дитини.*

2. *Визначте період тимчасового прикусу.*
3. *Які морфологічні ознаки в даному періоді розвитку зубощелепної системи є факторами ризику для нормального її розвитку в даного пацієнта?*
4. *Які рекомендації необхідно дати батькам?*
5. *Який етап фізіологічного підйому висоти прикусу відбувається в цьому віковому періоді?*

7. Література.

Основна література:

1. Фліс П.С. Ортодонція. - Вінниця: «Нова книга», 2006. - 308 с
2. Шарова Г.В., Рогожников Г.И. Ортопедическая стоматология детского возраста. М., «Медицина», 1991. с. 289.
3. Руководство по ортодонтии /под общей редакцией проф. Ф.Я. Хорошилкиной/ М. «Медицина» 1982.

Додаткова:

1. Виноградова Т.Н. «Стоматология детского возраста» М. «Медицина», 1987.
2. Головкин Н.В. Профилактика зубощелепных аномалий. - Вінниця: Нова Книга, 2005.
3. Григорьева Л.П. Прикус у детей. - Киев: Здоровье, 1995 г. - 231 с.
Каспарова и соавт. «Заболевание височно-нижне-челюстного сустава у детей и подростков» М. «Медицина», 1981.
4. Колесов А.А. «Стоматология детского возраста» М. «Медицина», 1991.
5. Криштаб СИ., Василевская З.Ф., Мухина А.Д., Неспрядько В.П. Лечение зубо-челюстных деформаций Киев, «Здоров'я», 1982 с. 190.
6. Курляндский В.Ю. Ортопедическая стоматология. М. «Медицина», 1977.
7. Фалин Л.Я. Гистология и эмбриология полости рта и зубов. М., 1963.

Навчальна дисципліна	Ортодонтія
Модуль № 1	Ортодонтія. Діагностика зубощелепних аномалій та деформацій.
Змістовий модуль № 1	Еволюційний розвиток зубощелепного апарату людини
Тема заняття № 3	Змінний прикус, його морфологічна та функціональна характеристика. Етапи становлення висоти прикусу і росту щелеп. Морфо-функціональна характеристика постійного прикусу.
Курс	3
Факультет	Стоматологічний
Кількість годин	2

1. Актуальність теми: Актуальність теми обумовлена необхідністю знати морфо-функціональні особливості будови змінного та постійного прикусів.

2. Конкретні цілі:

- Знати особливості будови обличчя, верхньої і нижньої щелеп, прикусу та СНЩС у 2-х періодах змінного прикусу.
- Знати періоди розвитку змінного прикусу;
- Знати особливості будови обличчя, щелеп і прикусу в I періоді зміни зубів;
- Знати особливості будови обличчя, щелеп і прикусу в II періоді зміни зубів;
- Знати етапи становлення висоти прикусу;
- Знати особливості формування сагітальної та трансверзальної оклюзійних кривих;
- Знати строки прорізування постійних зубів;
- Знати відмінності постійних зубів від тимчасових;
- Знати фактори росту щелеп під час зміни зубів;
- Знати особливості будови верхньої і нижньої щелеп, СНЩС та особливості будови порожнини рота при постійному прикусі;

- Знати морфологічні особливості 3-х періодів формування постійного прикусу.

3. Теоретичні питання до заняття:

1. Дати характеристику поняття «змінний прикус».
2. Періоди розвитку змінного прикусу.
3. Відмінності тимчасових і постійних зубів.
4. Терміни, порядок і послідовність прорізування постійних зубів на верхній і нижній щелепі.
5. Етапи фізіологічного підйому висоти прикусу.
6. Чотири варіанти прорізування і правильного встановлення в прикусі перших постійних молярів.
7. Фактори, що впливають на ріст і прорізування постійних зубів і ріст щелепних кісток.
8. Морфологічні особливості будови фізіологічного постійного прикусу.
9. Особливості будови зубів постійного прикусу, відмінності від тимчасових.
10. Періоди становлення постійного прикусу.
11. Характеристика першого періоду постійного прикусу.
12. Характеристика другого періоду постійного прикусу.
13. Характеристика третього періоду постійного прикусу.

4. Практичні роботи (завдання), які виконуються на занятті:

1. З'ясувати вік дитини з огляду на дані анамнезу. Визначити період формування ЗЩС за Л.П. Зубковою, Ф.Я. Хорошилкіною.
2. Звернути увагу на відмінні риси тимчасових і постійних зубів (колір, розмір коронки, стертість горбиків, форму і т.д.).
3. Визначити період розвитку змінного прикусу в даного пацієнта.
4. Звернути увагу на відповідність періоду розвитку ЗЩС згідно віку пацієнта, з огляду на внутрішньо ротові ознаки, що характеризують кожний з періодів змінного прикусу.
5. Використовуючи формулу: $4n - 20$, де n – кількість повних років, визначити рівень розвитку дитини.
6. Звернути увагу на вік пацієнта, а також на співвідношення іклів.
7. Записати зубну формулу пацієнта (клінічну, по ВОЗ, анатомічну).
8. Звернути увагу на вік пацієнта, а також на приналежність зубів до тимчасового прикусу.
9. Визначити період розвитку постійного прикусу в пацієнта.

5. Зміст теми:

ЗМІННИЙ ПРИКУС

Змінний прикус становить собою більш високий ступінь розвитку та диференціювання зубощелепної системи. Він характеризується наявністю в щелепних кістках одночасно як тимчасових, так і постійних зубів. Тривалість періоду зміни зубів коливається від 6 до 12-14 років.

Змінний прикус підрозділяють на 2 періоди: I – ранній – з 6 до 9 років та II пізній – від 10 до 12-14 років.

Змінний прикус умовно поділяють на 2 періоди:

I – характеризується наявністю перших постійних молярів та різців,

II – прорізуванням премолярів та других молярів, зміною іклів.

В змінному прикусі триває розсмоктування коренів тимчасових зубів, завдяки чому вони стають рухомими. Прорізування перших постійних молярів забезпечує II фізіологічний підйом висоти прикусу, формуються сагітальна і трансверзальна оклюзійні криві. Строки прорізування постійних зубів залежать від загального стану організму, розвитку та умов життя дитини, стану тимчасових зубів та їх періодонту, часу їх передчасного видалення і т.ін.

У змінному прикусі виділяють два періоди найбільш інтенсивного росту щелеп: I – який передує і супроводжує прорізування перших постійних молярів; II – відповідає прорізуванню премолярів та других молярів і зміні іклів.

Під час зміни зубів можуть визначатися суттєві відхилення у розвитку обличчя, які обумовлені або вродженими, або набутими чинниками. Найчастіше це визначається внаслідок втрати великої кількості тимчасових зубів, бо відбуваються порушення процесу становлення висоти прикусу.

III фізіологічний підйом висоти прикусу відбувається за рахунок росту альвеолярного відростка у вертикальному напрямку під час прорізування і правильної взаємної установки других постійних молярів.

Прорізування постійних зубів характеризується порядком, парністю та послідовністю. Послідовність прорізування зубів:

верхня щелепа: 6, 1, 2, 4, 3, 5, 7, 8

нижня щелепа: 6, 1, 2, 3, 4, 5, 7, 8

Середні строки прорізування постійних зубів такі: перші моляри - 6-7 років; центральні різці - 7-8 років; латеральні різці - 8-9 років, перші премоляри - 9-11 років; ікла - 10-12 років; другі премоляри - 11-13 років; другі моляри - 12-13 років.

Усі зуби прорізуються раніше на нижній щелепі, за винятком перших премолярів. Парність виражається тим, що однойменні зуби на кожній половині щелепи прорізуються одночасно.

Постійні зуби підрозділяють на 2 групи: заміщувальні (різці, ікла, премоляри) та додаткові (група молярів – перший, другий та третій).

I період змінного прикусу (початковий, ранній):

Перший постійний моляр як додатковий потребує для прорізування відповідного місця, яке створюється завдяки росту в ділянці кута нижньої щелепи та верхньощелепного горба. Потім прорізуються різці. Це заміщувальні зуби, які за розмірами більші, ніж тимчасові. Тому для правильного розташування їх у зубній дузі необхідна наявність фізіологічних діастем і трем. Постійне ікло більше, ніж тимчасове. Тому за порушення послідовності прорізування постійних зубів та відсутності фізіологічних трем ікла можуть прорізатися поза зубною дугою (вестибулярно або рідше - орально).

Як правило, визначають чотири варіанти прорізування та правильного встановлення в прикусі перших постійних молярів (Ф.Я. Хорошилкина, 1999):

1. За наявності сагітальної сходинок між дистальними поверхнями других тимчасових молярів перші постійні моляри встановлюються правильно (у 6 років).

2. Змикання других тимчасових молярів в одній площині призводить до горбкового змикання перших постійних молярів. Поліпшення їхнього

співвідношення надалі буде залежати від наявності трем між зубами, стирання горбків тимчасових зубів та міжзубних контактів на проксимальних поверхнях їх коронок, коли під тиском перших постійних молярів відбудеться медіальне зміщення тимчасових молярів, особливо нижніх (в 7-7,5 років).

3. На великих щелепах з тремами між тимчасовими зубами або без них, незважаючи на змикання других тимчасових молярів дистальними поверхнями в одній вертикальній площині, перші постійні моляри можуть прорізатися та встановитися у правильному співвідношенні одразу.

4. На щелепах невеликих розмірів (“рудиментарний” варіант), за відсутності трем, змикання других тимчасових молярів дистальними поверхнями в одній вертикальній площині, та горбкового контакту перших постійних молярів може довго зберігатися їхній однойменний контакт (з 6 до 12 років), тобто є фактор ризику формування дистального прикусу. Після зміни тимчасових молярів премолярами з’являється надлишок місця за рахунок різниці розмірів коронок тимчасових і постійних зубів, необхідний для корекції розташування перших постійних молярів.

Якщо зміна зубів відбувається фізіологічно, то ікла прорізаються після зміни першого тимчасового моляра і появи на його місці першого премоляра, який менше заміщеного зуба в середньому на 2,5-4 мм (верхній) та нижній - на 1,5 мм. Звільнене місце та наявність трем забезпечує правильне розташування іклів. Другі премоляри також менші від других тимчасових молярів. Тому після їх заміни утворюється простір, що займають перші постійні моляри, які просуваються вперед (вони мають тенденцію до медіального переміщення). Різниця ширини коронок $\underline{V|V}$ та $\underline{5|5}$ дорівнює 2,0-2,5 мм, а $V \lceil V$ та $5 \lceil 5$ – майже 3 мм.

Підготовка місця для прорізування других постійних молярів починається одразу ж після прорізування перших постійних молярів. Простір для них на нижній щелепі утворюється як за рахунок медіального переміщення перших постійних молярів, так і за рахунок розсмоктування кістки переднього боку гілки нижньої щелепи та новоутворення на задній поверхні. На верхній щелепі в довжину росте альвеолярний відросток. Ріст альвеолярних відростків у ширину і фронтальної ділянки верхньої щелепи в довжину відбувається за рахунок утворення кісткової тканини на зовнішній поверхні альвеолярних відростків та резорбції кістки на її внутрішній поверхні. Утворення кістки іде в результаті дії остеобластів, а резорбція – остеокластів. Ці два протилежні процеси визначають формування і ріст щелепних кісток.

У розвитку щелепних кісток, особливо їх альвеолярних відростків, суттєве значення має рівновага м’язів-антагоністів (які піднімають та опускають нижню щелепу, зміщують її вперед та назад, вправо та вліво). Важливу роль у цьому процесі відіграють мимічні м’язи та м’язи язика. Якщо м’язи язика є ніби стимулятором розвитку щелепних кісток, то мимічні м’язи виконують роль їх антагоністів.

Завдяки змінам форми і функції скронево-нижньощелепних суглобів змінюються будова і взаємовідношення зубних дуг. Якщо в тимчасовому прикусі оклюзійна поверхня (жувальна) є горизонтальною, то в змінному прикусі формуються компенсаційні оклюзійні криві – сагітальна та трансверзальна. Їх

вираженість залежить від величини суглобного горбка. Сагітальна оклюзійна крива забезпечує контакт зубних дуг під час рухів нижньої щелепи вперед мінімум у 3-х точках, які розташовані у вигляді трикутника з основами на молярах та верхівкою на фронтальних зубах. Ці три контактні точки називають трипунктовим контактом Бонвіля. Сагітальна оклюзійна крива формується до 10-12 років.

Одночасно з сагітальною формується трансверзальна оклюзійна крива, яка забезпечує контакт зубних рядів під час трансверзальних (бокових) рухів нижньої щелепи.

Для правильного уявлення щодо росту зубних дуг і скелета обличчя в період зміни зубів необхідно зважати на те, що постійні зуби перед прорізуванням знаходяться в щелепах у тісному положенні. Зміна зубів відбувається у 2 етапи. Для I (початкового) етапу характерний приріст суми розмірів переднього сегмента зубних рядів, оскільки сумарна величина розмірів нижніх постійних зубів більша ніж тимчасових в середньому на 3,8 мм; а сума величини верхніх постійних зубів більша від тимчасових у середньому на 5,5 мм. Зачатки нижніх різців розташовані позаду від тимчасових зубів. Їх правильне встановлення в зубний ряд здійснюється під тиском язика. З початком зміни різців виникає імпульс росту альвеолярних відростків, якій досягає піку під час прорізування бокових різців. При цьому збільшується відстань між тимчасовими іклами.

Зміна зубів на верхній щелепі починається на 6-9 місяців пізніше, ніж на нижній, після збільшення фронтальної ділянки нижньої зубної дуги. Тому спостерігається вторинне утворення трем або збільшення трем, які вже є, тільки на верхній щелепі, що означає її пристосування до збільшеного овалу фронтальної ділянки нижньої зубної дуги. Якби постійні зуби прорізувалися лише у вертикальному напрямку, то в результаті виникло би їх скупчене положення. Але зачатки постійних зубів під час прорізування переміщуються також у вестибулярному напрямку, сприяючи тим самим розширенню зубоальвеолярної дуги. Розташування зачатка постійного зуба – це суттєвий фактор, який визначає напрямок його прорізування. Однак незважаючи на те, що розташування зачатка постійного зуба генетично детерміноване, на нього впливає навколишнє середовище. Особливо важливим є правильне функціонування в цей період м'яких тканин зовні та зсередини порожнини рота. Постійні зуби перед прорізуванням покриті з вестибулярного боку дуже тонкою кістковою стінкою, місцями резорбованою. Тому підвищений тиск навколоротових м'язів під час прорізування зубів може перешкоджати правильному росту та формуванню зубоальвеолярних дуг. У той же час м'язи можуть стимулювати апозиційний ріст кісткової тканини.

На зуб, який прорізувався, впливають: ріст щелеп, тиск м'язів губ, щік та язика; похилих площин горбків коронок зубів-антагоністів. У цей період значний приріст кісткової тканини спостерігають у ділянці задніх країв гілок нижньої щелепи, а також у фронтальній ділянці і на зовнішній поверхні тіла нижньої щелепи. Подовження зубної дуги за рахунок приросту кісткової тканини необхідне для розподілення та встановлення постійних різців у зубному ряді, оскільки дуже рідко достатньо тільки росту щелепи в ширину. Цей сагітальний ріст визначають у двох різних ділянках щелепи і в різний час – за рахунок

прорізування перших постійних молярів, а потім постійних різців та іклів. Правильне сагітальне співвідношення зубів можливе, якщо під впливом росту нижньої щелепи її зубний ряд переміщається мезіально, не втрачаючи контакту з верхнім зубним рядом. Тому неповне прорізування перших постійних молярів призводить до порушень прикусу не тільки у вертикальному, але й у сагітальному напрямку.

Розташування перших постійних молярів впливає на форму оклюзійної кривої Шпее, оскільки вони становлять собою ніби центри, до яких переміщуються під час прорізування всі постійні зуби. Таким чином, сагітальний ріст щелепи регулює висоту прикусу. Якщо ріст щелепи відповідає віку, то співвідношення зубів у вертикальному напрямку залишається таким же, як і в тимчасовому прикусі. Якщо верхня щелепа відносно нижньої опиняється спереду, то в періоді змінного прикусу визначають зниження висоти прикусу. За нормального сагітального росту нижньої щелепи відбувається підвищення прикусу; якщо вона розташована позаду, то прикус також підвищується. Це сприятлива ознака й оцінюється як II фізіологічне підвищення висоти прикусу. Після цього ріст альвеолярних відростків щелеп припиняється до 10,5 років.

II період змінного прикусу (кінцевий, пізній): з 10 років починається II період зміни зубів, коли за 18-20 місяців 12 тимчасових зубів замінюються постійними. Спочатку відбувається прорізування верхніх перших премолярів та нижніх іклів (9-10,5 років); потім у 10,5-12 років – других премолярів та іклів на верхній щелепі, других премолярів на нижній, а також других постійних молярів, які не мають тимчасових попередників.

Під час II періоду тимчасового прикусу знову спостерігається активний ріст зубоальвеолярних дуг, який переважною мірою залежить від формування коренів постійних іклів та премолярів.

Вивчення мінералізації іклів та премолярів у II періоді змінного прикусу дозволило визначити, що ці зуби швидше формуються у дівчаток. Однак темп формування зубів у хлопчиків до 10-11 років значно підвищується та відповідає такому у дівчаток. Формування других премолярів відбувається паралельно.

Відомо, що премоляри менші, ніж тимчасові моляри. Різниця розмірів коронок цих зубів складає у середньому на верхній щелепі 1,5, а на нижній - 2,5 мм. Проміжки, які виникають між премолярами, закриваються за рахунок мезіального зсуву перших постійних молярів, а також дистального зсуву іклів.

Порядок зміни зубів на верхній і нижній щелепі різний. На верхній щелепі спочатку прорізуються перші премоляри, потім ікла та другі премоляри (часто одночасно). Тому в порівнянні з нижньою щелепою залишок місця усувається не стільки за рахунок мезіального зсуву верхніх перших постійних молярів, скільки внаслідок дистального переміщення верхніх іклів, які прорізуються, та дистального нахилу під їхнім тиском перших постійних молярів.

На нижній щелепі спочатку замінюються ікла, потім перші, а за ними другі премоляри. Тому під час прорізування нижні ікла не можуть відхилитися дистально; після заміни тимчасових молярів премолярами нижні постійні бічні зуби можуть зсуватися більше вперед, ніж верхні, що забезпечує правильний прикус.

Під час прорізування постійних зубів відбувається розвиток зубощелепної системи не тільки в горизонтальному, але й у вертикальному напрямку. При

цьому верхівки коренів зубів, які прорізаються, піднімаються відносно основи щелепи. Особливо це спостерігається в ділянці іклів, коли вони переміщуються на 10 мм (Frankel, 1971). Як результат, апікальний базис, частина альвеолярного відростка, яка покриває верхівки коренів, переміщується в оклюзійному напрямку.

Частіше місце постійним іклам створюється під час третього імпульсу росту щелеп у сагітальному і трансверзальному напрямках.

Таким чином, III фізіологічне підвищення прикусу пов'язане з прорізуванням постійних іклів, а не других постійних молярів (Ф.Я. Хорошилкіна, 1987).

Швидкість прорізування різна для кожної групи зубів. Найшвидше прорізаються другі премоляри (8 мм за 6 місяців). Протягом року швидше інших зубів прорізаються центральні різці (12 мм), а за 2 роки – ікла (13 мм). З початку формування кореня відстань між ним і нижньою поверхнею нижньої щелепи зменшується на 2-4 мм у зв'язку з його ростом углиб кістки. Ріст кореня супроводжується швидким прорізуванням коронки зуба. Вона проходить значно більшу відстань, ніж верхівка кореня. Це пояснюється тим, що прорізування коронки зуба відбувається швидше, ніж формування кореня, яке різко сповільнюється після появи контактів із протилежно розташованими зубами. Після встановлення зубів у прикусі відстань від верхівки кореня до поверхні нижньої щелепи зменшується, що свідчить про закінчення формування кореня. Під час прорізування постійних зубів визначають достовірне збільшення зубоальвелярної дуги в сагітальному і трансверзальному напрямках, яке призводить до збільшення відстані між постійними іклами. Після цього в постійному прикусі суттєвих змін розмірів зубоальвелярної дуги не визначають. Особливо стабільною залишається відстань між нижніми іклами. Ріст щелеп під час зміни зубів обумовлений трьома факторами: I фактор – біологічна тенденція до росту; II фактор – прорізування постійних зубів; III фактор – нормальна функція жувальної мускулатури, яка стає повноцінною в постійному прикусі.

Постійні зуби відрізняються від тимчасових такими особливостями:

1. Висота коронок постійних зубів більша.
2. Постійні зуби мають жовтуватий відтінок на відміну від блакитно-білого у тимчасових.
3. Постійні зуби розташовані у зубній дузі під кутом, а тимчасові – вертикально. Верхні зуби мають нахил коронкової частини вперед (вестибулярно), а кореня – назад (орально); нижні навпаки – коронками нахилені орально, а коренями – вестибулярно.
4. На відміну від тимчасових у постійних зубах добре виражений екватор.
5. У пришиїчній ділянці постійних зубів відсутній емалевий валик.
6. У постійних зубах дітей та підлітків відсутні ознаки стирання за фізіологічного прикусу.
7. У постійному прикусі розрізняють 4 групи зубів, у тимчасовому – 3 (відсутні премоляри).
8. Кількість зубів постійного прикусу – 28-32, а тимчасового – 20.

ПОСТІЙНИЙ ПРИКУС

Формування постійного прикусу починається у 6 років, коли починають

прорізуватися перші постійні моляри. Умовною межею між змінним і постійним прикусом вважають такий стан зубощелепної системи, коли не залишилося жодного тимчасового зуба.

Постійний прикус підрозділяють на 3 етапи (Ф.Я. Хорошилкина, 1999):

I етап – постійний прикус, який формується (з 12 до 18 років). На цьому етапі, коли відбувається прорізування останніх постійних молярів, простежується активний ріст альвеолярних відростків щелеп. Ріст щелеп особливо активний у перші 1,5 роки (12-13,5 років), уповільнюється в наступні 1,5 роки (13,5-15 років), стихає до 16,5 років і практично відсутній у віці 16,5-18 років. Ріст суттєво залежить від прорізування других постійних молярів, формування коренів іклів, других премолярів і молярів.

II етап – “доформувальний” (Ю.М. Малыгин) постійний прикус (з 18 до 24 років). На цьому етапі щелепи досягають максимальної довжини під час прорізування третіх постійних молярів. Відсутність зубів “мудрості” у 21 роки свідчить про недостатній ріст щелеп у довжину. Активне прорізування зубів продовжується поряд з їх мезіальним переміщенням, яке відбувається в напрямку сил жуваального тиску.

III етап – сформований постійний прикус. З установленням у прикусі постійних зубів процеси формування і перебудови кісток уповільнюються, але не припиняються. Мезіальне переміщення зубів триває протягом життя людини залежно від стирання їхніх контактуючих апроксимальних поверхонь. Зменшується простір, який займають зуби у зубній дузі (локальна довжина зубних дуг), тоді як їхня загальна довжина збільшується за рахунок прорізування двох останніх молярів (7, 8).

Ріст і прорізування зубів суттєво впливають на зміни висоти обличчя, яка збільшується з прорізуванням тимчасових зубів на 17%, перших постійних молярів та наступних зубів – на 14%, других постійних молярів – на 24%. Це в сумі дорівнює 55%. Змінюються пропорції обличчя та його зовнішня форма, оскільки кістки лицевого скелета зміщуються відносно одна одної. Сталість форми та збереження індивідуального вигляду забезпечується ремодулюючим ростом, тобто генетично керованим процесом росту в усіх зонах (суглобний, шовний, апозиційний) у різний час, із неоднаковою інтенсивністю і в різних напрямках.

6. Матеріали для самоконтролю:

А. Завдання для самоконтролю (таблиці, схеми, малюнки, графіки):

1. Занотувати в конспект періоди змінного прикусу;
2. Замалювати в альбомі схему послідовності прорізування зубів;
3. Занотувати етапи фізіологічного підйому висоти прикусу;
4. Замалювати в альбомі чотири варіанти прорізування і правильного встановлення в прикусі перших постійних молярів;
5. Занотувати фактори, що впливають на ріст і прорізування постійних зубів і ріст щелепних кісток;
6. Занотувати особливості будови зубів постійного прикусу, відмінності від тимчасових;
7. Занотувати характеристики трьох періодів постійного прикусу.

Б. Задачі для самоконтролю:

Тести $\alpha=2$

- Змінному прикусові притаманна:
 - наявність тимчасових і постійних зубів;
 - наявність тимчасових зубів;
 - наявність постійних зубів;
 - відсутність усіх зубів;
 - відсутність премолярів.
- Змінний прикус розділяють на наступні періоди:
 - 2 періоди;
 - 3 періоди;
 - 4 періоди;
 - 1 період;
 - 5 періодів.
- Для першого періоду змінного прикусу характерно:
 - прорізування перших постійних молярів і зміна різців;
 - прорізування перших постійних молярів і зміна іклів;
 - прорізування перших постійних молярів і премолярів;
 - прорізування перших і других постійних молярів;
 - прорізування премолярів.
- Для другого періоду змінного прикусу характерно:
 - прорізування іклів, премолярів і других постійних молярів;
 - прорізування іклів, різців, премолярів;
 - прорізування різців і перших постійних молярів;
 - прорізування премолярів та іклів.
- Визначите фізіологічну послідовність прорізування постійних зубів на верхній щелепі:
 - 6, 1, 2, 4, 3, 5, 7, 8;
 - 6, 1, 2, 3, 4, 5, 7, 8;
 - 1, 2, 3, 4, 5, 6, 7, 8;
 - 1, 2, 6, 3, 4, 5, 6, 7, 8;
 - 6, 1, 4, 3, 2, 5, 6, 7, 8.
- Визначите фізіологічну послідовність прорізування постійних зубів на нижній щелепі:
 - 6, 1, 2, 3, 4, 5, 7, 8;
 - 1, 2, 3, 4, 5, 6, 7, 8;
 - 1, 6, 2, 3, 4, 5, 6, 7, 8;
 - 6, 1, 2, 4, 5, 3, 7, 8;
 - 1, 2, 6, 3, 4, 5, 7, 8.
- Перші постійні моляри встановлюються в правильному фігурно-горбковому контакті завдяки:
 - усі відповіді правильні;
 - утворенню сагітальної сходинки за другим тимчасовим нижнім моляром;
 - стертості зубів;
 - прямому контакту різців;

- д) мезіальному зсувові нижньої щелепи.
8. Оклюзійна крива в змінному прикусі змінюється в таких площинах:
- а) сагітальній та трансверзальній;
 - б) сагітальній та вертикальній;
 - в) вертикальній та трансверзальній;
 - г) орбітальній та вертикальній;
 - д) орбітальній та трансверзальній.
9. Простір для молярів на нижній щелепі утворюється за рахунок:
- а) медіального зсуву зубів і резорбції кістки на передній поверхні гілки нижньої щелепи;
 - б) росту альвеолярного відростку в ширину;
 - в) росту тіла нижньої щелепи;
 - г) наявності фізіологічних діастем та трем;
 - д) заміни групи тимчасових молярів на премоляри.
10. Простір для молярів на верхній щелепі утворюється за рахунок:
- а) росту альвеолярного відростку в довжину і резорбції в ділянці верхньощелепного горба;
 - б) медіального переміщення нижньої щелепи;
 - в) наявності діастем і трем;
 - г) зміни групи тимчасових молярів на премоляри;
 - д) правильної відповіді немає.
11. Тверде піднебіння в процесі розвитку набуває вигляду:
- а) купола;
 - б) готичного зводу;
 - в) плоского;
 - г) трапеції;
 - д) напівкола.
12. Прикус – це:
- а) співвідношення зубів у центральній оклюзії;
 - б) співвідношення зубів у передній оклюзії;
 - в) співвідношення зубів у бічній оклюзії;
 - г) співвідношення зубів у конструктивному прикусі;
 - д) співвідношення зубів у звичайній оклюзії.
13. Фізіологічний постійний прикус нараховує наступну кількість зубів:
- а) 28-32;
 - б) 24;
 - в) 20;
 - г) 30;
 - д) 16.
14. Постійний прикус нараховує:
- а) три моляри;
 - б) два моляри;
 - в) один моляр;
 - г) чотири моляри;
 - д) п'ять молярів.
15. Перший період постійного прикусу триває:
- а) від 12 до 18 років;

- б) від 14 до 17 років;
 - в) від 10 років до 16 років;
 - г) від 18 до 24 років;
 - д) правильної відповіді немає.
16. Другий період постійного прикусу триває:
- а) від 18 до 24 років;
 - б) від 16 до 25 років;
 - в) від 14 до 16 років;
 - г) від 18 до 20 років;
 - д) від 12 до 18 років.
17. Третій період постійного прикусу починається після:
- а) 24 років;
 - б) 25 років;
 - в) 26 років;
 - г) 27 років;
 - д) 28 років.
18. Стертість зубів вважається фізіологічною у наступному періоді формування прикусу:
- а) старіння тимчасового;
 - б) стабільного тимчасового;
 - в) першого (раннього) змінного;
 - г) другого (пізнього) змінного;
 - д) постійного, що формується.
19. Четвертий етап фізіологічного підйому висоти прикусу відбувається при прорізуванні:
- а) третіх постійних молярів;
 - б) перших постійних молярів;
 - в) других постійних молярів;
 - г) постійних іклів;
 - д) правильної відповіді немає.
20. Верхня зубна дуга за умов фізіологічного розвитку постійного прикусу має форму:
- а) напівеліпса;
 - б) півкола;
 - в) параболи;
 - г) трапеції;
 - д) півкола;
21. Нижня зубна дуга за умов фізіологічного розвитку постійного прикусу має форму:
- а) параболи;
 - б) півкола;
 - в) напівеліпса;
 - г) трапеції;
 - д) півкола;
22. Морфологічні ознаки прикусу описують у такій кількості площин:
- а) 3-х;
 - б) 2-х;

- в) 1-й;
 - г) 4-х;
 - д) правильної відповіді немає.
23. Морфологічні ознаки прикусу описують у наступних площинах:
- а) сагітальній, вертикальній і трансверзальній;
 - б) сагітальній і вертикальній;
 - в) сагітальній і трансверзальній;
 - г) сагітальній, орбітальній і носовій;
 - д) сагітальній, трансверзальній і орбітальній.
24. Сагітальна оклюзійна крива утворюється за рахунок:
- а) різної висоти коронок зубів (від 1 до 8);
 - б) відсутності проміжків між постійними зубами;
 - в) нахилу зубів орально;
 - г) нахилу зубів вестибулярно;
 - д) ножицеподібного контакту передніх зубів.
25. Трансверзальна оклюзійна крива утворюється за рахунок:
- а) різного рівня щічних і оральних горбків бічних зубів;
 - б) різної висоти коронок зубів (від 1 до 8);
 - в) відсутності проміжків між постійними зубами;
 - г) різної висоти щічних і оральних горбків бічних зубів
 - д) ножицеподібного контакту передніх зубів.

Тести $\alpha=3$

Задача № 1.

У клініку до лікаря – ортодонта звернулися батьки з дитиною 6 років зі скаргами на біль у слизовій оболонці на нижній щелепі під час їжі. Об'єктивно: лицеві ознаки без особливостей, у порожнині рота: у фронтальній ділянці визначається ножицеподібний контакт різців, дистальні поверхні других тимчасових молярів знаходяться в одній вертикальній площині. Верхня зубна дуга ширше нижньої на величину щічного бугра. Зуби в зубній дузі розташовані щільно, без проміжків. Соматичний тип ковтання. Слизова оболонка ретромолярного простору на нижній щелепі з набряком, гіперемована.

1. *Визначити період розвитку дитини.*
2. *Визначити період змінного прикусу.*
3. *Що необхідно пояснити і рекомендувати батькам?*
4. *Який прогноз розвитку зубощелепної системи в даного пацієнта?*

Задача № 2

У клініку до лікаря – ортодонта звернулися батьки з дитиною 7 років зі скаргами на неправильне прорізування зубів на нижній щелепі. Об'єктивно: обличчя симетричне, середньої довжини і ширини, носо-губні складки виражені помірно, губно – підборідна борозна добре виражена. Зубна формула:

16 55 54 53 52 51	61 62 63 64 65 26

46 85 84 83 82 41 | 31 72 73 74 75 36

31, 41 прорізаються в язичному положенні, місця для них у зубній дузі недостатньо. Бугри молочних зубів добре виражені. Перші постійні моляри знаходяться в однойменному горбковому контакті. У фронтальній ділянці визначається ножицеподібний контакт різців. Верхня зубна дуга ширше нижньої на величину щічного бугра. Зуби в зубній дузі розташовані щільно, без проміжків.

1. *Визначити період розвитку дитини.*

2. *Визначити період змінного прикусу.*

3. *Які міри необхідно прийняти батькам дитини:*

а) *необхідно починати ортодонтичне лікування;*

б) *знаходиться під контролем лікаря – ортодонта немає необхідності;*

в) *необхідно видалити 72,82 ;*

г) *необхідне зішліфовування горбиків молочних іклів та різців;*

д) *правильної відповіді немає.*

4. *Які дані анамнезу життя важливі для визначення послідовності лікарських дій?*

Задача № 3

У клініку до лікаря – ортодонта звернулися батьки з хлопчиком 8,5 років зі скаргами на пізні прорізування зубів на верхній щелепі. Об'єктивно: обличчя симетричне, носо – губні складки виражені добре, губно – підборідна борозна виражена помірно. Зубна формула:

16 55 54 53 - 11 | 21 - 63 64 65 26
46 85 84 83 42 41 | 31 32 73 74 75 36

Перші постійні моляри знаходяться в однойменному горбковому контакті. У фронтальній ділянці визначається ножицеподібний контакт різців. Глибина різцового перекриття на 1/3 величини коронки. Верхня зубна дуга ширше нижньої на величину щічного бугра. 42,41,31,32 розташовані в скупченому положенні. 11,21 повернені по осі. Для 12, 22 місця в зубній дузі недостатньо.

1. *Визначити період змінного прикусу.*

2. *Які міри необхідно прийняти батькам дитини:*

а) *необхідно починати ортодонтичне лікування;*

б) *знаходиться під контролем лікаря – ортодонта немає необхідності;*

в) *необхідно видалити 53,63,73,83 ;*

г) *необхідно зішліфовування горбиків молочних іклів та різців;*

д) *правильної відповіді немає.*

4. *Визначте рівень розвитку дитини за зубним віком.*

5. *Назвіть фактори, що впливають на ріст та прорізування постійних зубів.*

Задача № 4

У клініку до лікаря – ортодонта звернулися батьки з хлопчиком 12 років з метою профілактичного огляду. Об'єктивно: обличчя симетричне, носо-губні складки і губно – підборідна борозна виражена помірно. Зубна формула:

17	16	15	14	53	12	11	21	22	63	24	25	26	27
46	85	44	43	42	41	31	32	33	34	75	36		

Співвідношення перших постійних молярів - нейтральне. У фронтальній ділянці визначається ножицеподібний контакт різців. Глибина різцевого перекриття на 1/3 величини коронки. Верхня зубна дуга ширше нижньої на величину щічного бугра. Рухливість 53,63 першого ступеня. 85,75 нерухомі.

1. *Визначити період змінного прикусу.*
2. *Визначите рівень розвитку дитини за зубним віком.*
3. *На що необхідно звернути увагу батьків?*
4. *Яка з характеристик прорізування постійних зубів порушена в даного пацієнта?*
5. *Який етап фізіологічного підйому висоти прикусу відбувається в цьому віці?*

Задача № 5

У клініку до лікаря – ортодонта звернулися батьки з хлопчиком 9 років з метою профілактичного огляду. Об'єктивно: обличчя симетричне, носо – губні складки і губно – підборідна борозна виражена помірно. Зубна формула:

16	-	14	53	12	11	21	22	63	24	65	26
46	-	84	43	42	41	31	32	33	74	75	36

Співвідношення перших постійних молярів ліворуч – нейтральне, праворуч – однойменний горбковий контакт. У фронтальній ділянці визначається ножицеподібний контакт різців. Глибина різцевого перекриття на 1/2 величини коронки. Верхня зубна дуга ширше нижньої на величину щічного бугра.

1. *Визначити період змінного прикусу.*
2. *Визначите рівень розвитку дитини за зубним віком.*
3. *На що необхідно звернути увагу і що порекомендувати батькам?*
4. *Назвіть фактори ризику для нормального розвитку зубощелепної системи, що мають місце в даного пацієнта?*
5. *Назвіть фактори, що сприяють нормальному росту та розвитку щелепних кісток.*

Задача № 6.

У клініку до лікаря – ортодонт звернулися батьки з дитиною 14 років для профілактичного огляду. Об'єктивно: лицеві ознаки без особливостей, у порожнині рота: у фронтальній ділянці відмічається зворотне різцеве перекриття, нижні різці перекривають верхні на 1/2, передній щічний горбик верхніх перших постійних молярів розташований у міжгорбковій борозні нижнього. Верхня зубна дуга ширше нижньої на величину щічного бугра. Зуби в зубній дузі розташовані щільно, без проміжків.

1. *Визначити період розвитку дитини..*
2. *Визначити період розвитку прикусу.*

Задача № 7.

У клініку до лікаря – до ортодонта звернулися батьки з 16-річним підлітком для профілактичного огляду. Об'єктивно: лице симетричне, носо-губні складки виражені помірно, губно – підборідна борозна середньої глибини. У порожнині рота: у фронтальній ділянці відмічається прямий контакт різців, передній щічний горбик лівого та правого верхніх перших постійних молярів розташований у міжгорбковій борозні нижніх; верхня зубна дуга ширше нижньої на величину щічного горбка. Зуби в зубній дузі розташовані щільно, без проміжків.

- 1. Визначте період розвитку дитини..*
- 2. Визначте період розвитку прикусу.*
- 3. Якому виду прикусу відповідає описана вище клінічна картина.*

Задача № 8.

У клініку до лікаря – ортодонта звернулися батьки з підлітком 15 років. Об'єктивно: обличчя вузьке, подовжене глибокі носо-губні складки, губно – підборідна борозна згладжена, підборіддя виступає вперед. У порожнині рота: у фронтальній ділянці відзначається зворотній контакт без сагітальної щілини. Співвідношення перших постійних молярів та іклів нейтральне. Верхня зубна дуга в бічних ділянках вужче нижньої на величину щічного горбка. Зуби в зубній дузі верхньої щелепи розташовані щільно, без проміжків, на нижній - діастема, трети.

- 1. Визначте період розвитку дитини.*
- 2. Визначте період розвитку прикусу..*
- 3. Перелічіть відмінності описаної вище клінічної картини від фізіологічного прикусу.*

Задача № 9.

У клініку до лікаря – ортодонта звернувся юнак 18 років зі скаргами на наявність проміжків між фронтальними зубами верхньої і нижньої зубної дуги. Об'єктивно: лице симетричне, носо-губні складки виражені помірно. У порожнині рота: у фронтальній ділянці – прямий контакт різців, діастема, трети між передніми зубами величиною від 1 до 1,5 мм. Співвідношення іклів та перших постійних молярів правильне.

- 1. Визначте період розвитку дитини..*
- 2. Визначте період розвитку прикусу.*
- 3. Перелічіть відмінності описаної вище клінічної картини від фізіологічного прикусу.*

Задача № 10.

У клініку до лікаря – ортодонта звернулася жінка 24 років зі скаргами на біль у слизовій оболонці у фронтальній ділянці верхньої щелепи. Під час огляду: обличчя симетричне з вкороченою нижньою частиною, носо-губні складки згладжені, з під верхньої губи виглядають передні зуби, глибока губно – підборідна борозна. У порожнині рота: сагітальна щілина 8 мм, однойменний контакт іклів та перших постійних молярів. Коронки верхніх різців перекривають коронки нижніх на всю висоту. Нижні різці ріжучими краями контактують з

передньою 1/3 піднебіння, слизова оболонка твердого піднебіння набрякла, гіперемована, з відбитками різців.

1. *Визначити період розвитку жінки.*

2. *Визначити період тимчасового прикусу.*

3. *Перелічіть відмінності описаної вище клінічної картини від фізіологічного прикусу.*

7. Література.

Основна література:

1. Фліс П.С. Ортодонція. - Вінниця: «Нова книга», 2006. - 308 с

2. Шарова Г.В., Рогожников Г.И. Ортопедическая стоматология детского возраста. М., «Медицина», 1991. с. 289.

3. Руководство по ортодонтии /под общей редакцией проф. Ф.Я. Хорошилкиной/ М. «Медицина» 1982.

Додаткова:

1. Виноградова Т.Н. «Стоматология детского возраста» М. «Медицина», 1987.

2. Головкин Н.В. Профилактика зубоцелепных аномалий. - Вінниця: Нова Книга, 2005.

3. Григорьева Л.П. Прикус у детей. - Киев: Здоровье, 1995 г. - 231 с.

Каспарова и соавт. «Заболевание височно-нижне-челюстного сустава у детей и подростков» М. «Медицина», 1981.

4. Колесов А.А. «Стоматология детского возраста» М. «Медицина», 1991.

5. Криштаб СИ., Василевская З.Ф., Мухина А.Д., Неспрядько В.П. Лечение зубо-челюстных деформаций Киев, «Здоров'я», 1982 с. 190.

6. Курляндский В.Ю. Ортопедическая стоматология. М. «Медицина», 1977.

7. Фалин Л.Я. Гистология и эмбриология полости рта и зубов. М., 1963.

Навчальна дисципліна	Ортодонтія
Модуль № 1	Ортодонтія. Діагностика зубощелепних аномалій та деформацій.
Змістовий модуль № 1	Еволюційний розвиток зубощелепного апарату людини.
Тема заняття № 4	Механізми росту та розвитку зубо-щелепно-лицьового відділу людини.
Курс	3
Факультет	Стоматологічний
Кількість годин	2

Суми 2017

1. Актуальність теми: Актуальність теми обумовлена необхідністю знати основи росту та розвитку кісток черепа, а особливо зубо-щелепно-лицьового відділу людини.

2. Конкретні цілі:

- Знати особливості будови обличчя, верхньої і нижньої щелеп, прикусу та СНЦС.

- періоди розвитку зубощелепної системи людини;

- зони росту верхньої щелепи;

- зони росту нижньої щелепи;

- теорії росту.

4.2. Теоретичні питання до заняття:

9. Механізми росту та розвитку зубо-щелепно-лицьового відділу людини.

10. Особливості росту верхньої щелепи.

11. Особливості росту нижньої щелепи.

12. Відомі на сьогодні теорії росту.

13. Особливості кісткової теорії росту.

14. Особливості хрящової теорії росту.
15. Особливості функціональної теорії росту.

4. Практичні роботи (завдання), які виконуються на занятті:

1. З'ясувати вік дитини з огляду на дані анамнезу. Визначити період формування ЗЩД.
2. Зробити огляд порожнини рота. Заповнити амбулаторну карту відповідно даним об'єктивного обстеження.
3. Визначити активність росту у даному віці.
4. Охарактеризувати тип росту верхньої щелепи дитини відповідно віку.
5. Охарактеризувати тип росту нижньої щелепи дитини відповідно віку.
6. Звернути увагу на відповідність періоду розвитку ЗЩД віку пацієнта, з огляду на внутрішньо ротові ознаки.

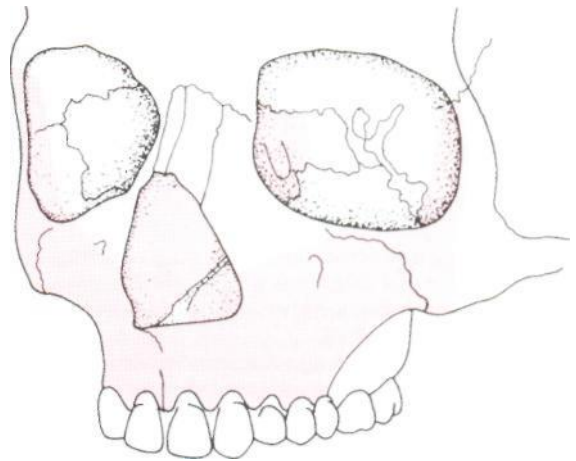
5. Зміст теми:

Розвиток верхньої щелепи людини. Після народження розвиток верхньої щелепи відбувається лише за рахунок інтрамембранного окостеніння. Оскільки відсутня заміна хрящів, розвиток йде двома шляхами:

- 1) шляхом аппозиції кістки на швах, що з'єднують верхню щелепу з черепом і черепною основою;
- 2) шляхом поверхневої реконструкції.

На відміну від черепного зводу поверхневі зміни верхньої щелепи мають таке ж велике значення, як зміни на швах. Лицева модель зростання передбачає зростання «з-під черепа», що означає, що верхня щелепа повинна в ході розвитку пройти значну відстань вперед і донизу щодо черепа і черепної основи. Як показано на малюнку 1, шви, приєднуючи верхню щелепу ззаду і зверху, мають ідеальне розташування для переміщення вперед і донизу. В ході переміщення, проміжки в цих напрямках, які могли б утворитися на швах в інших умовах, в цих місцях заповнюються в ході розростання кістки.

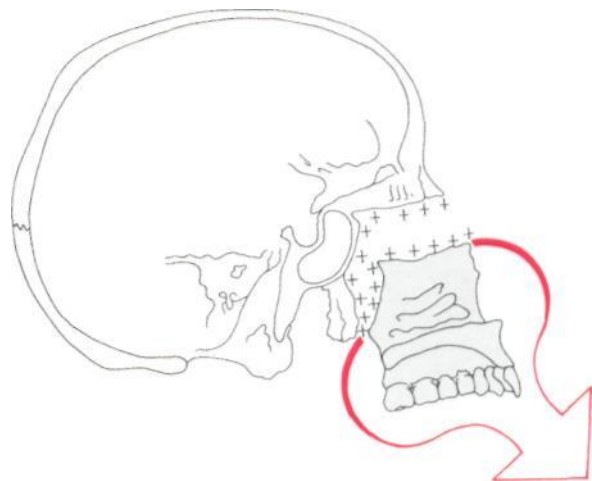
Шви зберігають ту ж ширину, а відростки верхньої щелепи подовжуються. Кісткова аппозиція відбувається з обох сторін шва, і кістки, до яких приєднана верхня щелепа, також збільшуються в розмірах. Частиною задньої межі верхньої щелепи є вільна поверхня горбистою ділянки. На цій поверхні збільшується обсяг кістки, створюючи додатковий простір для успішного прорізування спочатку молочних, а потім постійних, зубів.



Мал. 1.

Цікаво відзначити, що в ході росту верхньої щелепи вперед і донизу відбувається реконструкція її передньої поверхні, а кістка видаляється з самої передньої частини поверхні.

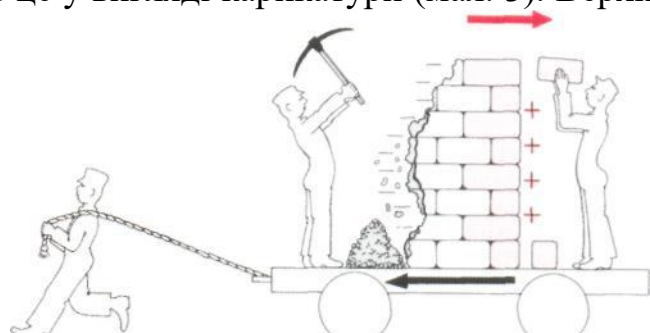
Як показано на малюнку 2, майже вся передня поверхня верхньої щелепи є областю резорбції, а не аппозиції. Логічно може здатися правильним, що якщо передня поверхня кістки переміщається вниз і вперед, то це повинна бути ділянка додавання кістки, а не її резорбція. Однак правильною концепцією є резорбція кістки з передньої поверхні, хоча передня поверхня і розвивається вперед.



Мал. 2.

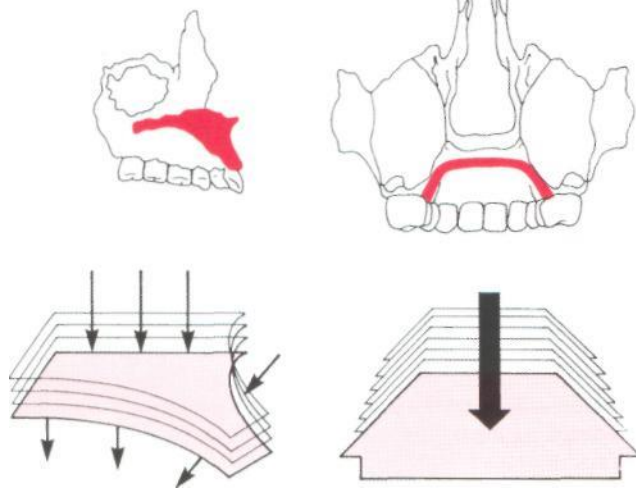
Для розуміння цього, здавалося б, парадоксу необхідно врахувати, що тут одночасно йдуть два різних процеси. Загальні зміни в ході зростання є результатом як переміщення верхньої щелепи вперед і донизу, так і одночасній реконструкції поверхні. Переміщуючись у просторі, весь носо-верхньощелепний комплекс просувається вперед і донизу відносно черепа.

Enlow, чий ретельні анатомічні дослідження лицьового скелета є основою наших сьогоднішніх уявлень, відобразив це у вигляді карикатури (мал. 3). Верхня щелепа зображується у вигляді платформи на колесах, що переміщується вперед, і в той же час її поверхня, зображена на карикатурі у вигляді стіни, прибирається спереду і ззаду добудовується, переміщуючись, таким чином, в напрямку, протилежному загальному розвитку.



Мал. 3

Зовсім не обов'язково, що реконструкційні зміни йдуть протилежно напрямку переносу. Залежно від специфіки розташування перенесення і реконструкція можуть врівноважувати або доповнювати один одного. Доповнюючий ефект спостерігається, наприклад, на піднебінні. Ця ділянка переміщується вперед і донизу разом з рештою верхньої щелепи, але в той же час кістка видаляється з боку носу і додається з боку рота, забезпечуючи, таким чином, додаткове переміщення піднебіння вперед і донизу (мал. 4). Однак у безпосередній близькості знаходиться передня частина альвеол, де спостерігається процес резорбції; таким чином, видалення



Мал. 4.

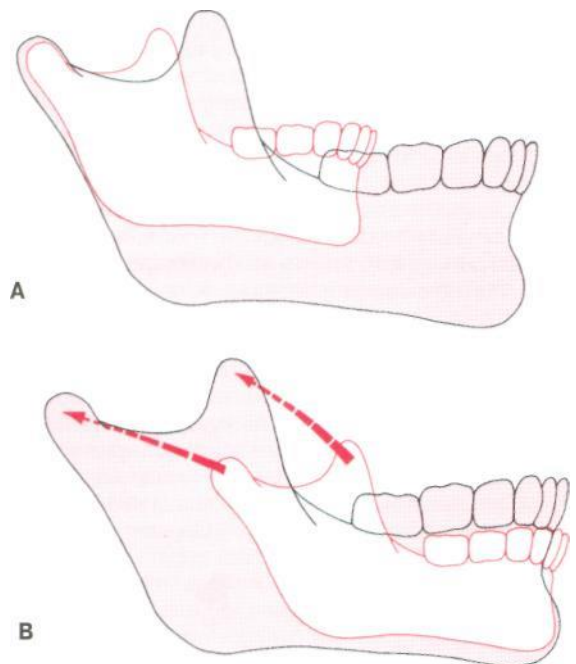
кістки з цієї поверхні врівноважує зростання вперед, який здійснюється за рахунок перенесення всієї верхньої щелепи.

Розвиток нижньої щелепи людини. На відміну від верхньої щелепи внутрішньо-хрящова і періостальна активність грають важливу роль в розвитку нижньої щелепи. Хрящ покриває поверхню нижньощелепного виростка в скронево-нижньощелепного суглоба. Хоча цей хрящ не схожий на хрящ епіфізарної пластини або синхондроз, тут також спостерігаються гіперплазія, гіпертрофія і внутрішньо-хрящова заміна.

Всі інші області нижньої щелепи формуються і ростуть за допомогою безпосередньої аппозиція та реконструкції поверхні.

Модель загального розвитку нижньої щелепи може бути представлена двома способами, як показано на малюнку 5. Теоретично обидва способи вірні. Якщо відправною точкою вважати череп, то підборіддя переміщується вперед донизу. З іншого боку, при вивченні даних експериментів прижиттєвого фарбування виявляється, що основними ділянками росту нижньої щелепи є задня поверхня відгалуження і мищелковий і клювоподібний відростки. У передній частині нижньої щелепи спостерігаються незначні зміни. З цієї точки зору правильний процес зображений на малюнку 6.

У якості ділянки росту підборіддя майже не активне. Воно піддається переносу вперед і донизу, коли основний розвиток відбувається на нижньощелепному виростку та вздовж задньої поверхні відростка. Тіло нижньої щелепи росте в довжину в результаті періостальної аппозиція кістки задньої поверхні, а гілка росте у висоту при

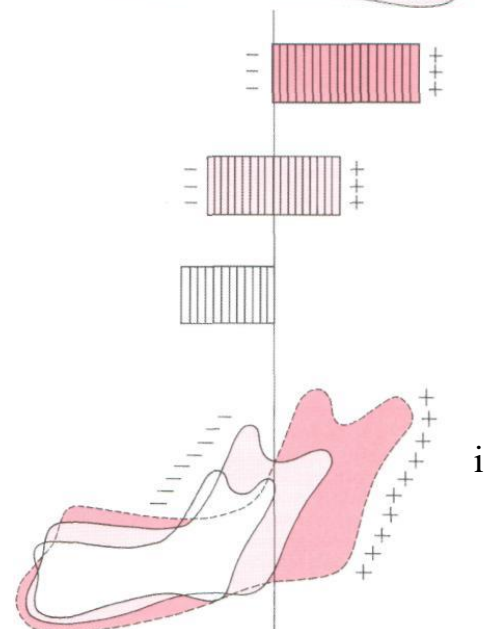


внутрішньо-хрящовому заміщенні

Мал. 5.

відростку разом з поверхневою реконструкцією. З концептуальної точки зору правильним вважається перенесення нижньої щелепи вперед і донизу з одночасним збільшенням в розмірах в результаті зростання вгору і назад. Перенесення в основному здійснюється в ході переміщення кістки вперед донизу разом з оточуючими її м'якими тканинами.

Найкращим прикладом реконструкційної резорбції є переміщення назад гілки нижньої



щелепи. Нижня щелепа росте в довжину за допомогою аппозиції нової кістки на задній поверхні гілки. У той же час, велика кількість кісткової тканини видаляється з передньої

Мал. 6.

поверхні гілки. У підсумку тіло нижньої щелепи росте в довжину при переміщенні гілки в бік від підборіддя, що відбувається завдяки видаленню кістки з передньої поверхні гілки і її нарощування на задній поверхні.

На перший погляд може здаватися, що центр росту знаходиться десь під зубами, так що підборіддя зростало би вперед від гілки. Але це неможливо, так як за відсутністю хряща не може проходити внутрішнє зростання кістки. Замість цього відбувається реконструкція гілки. Те, що колись було задньою поверхнею, пізніше стає центром і навіть передньою поверхнею в ході реконструкції.

У дитячому віці гілка розташовується приблизно в точці прорізування молочного першого моляра. Прогресивна задня реконструкція звільняє простір для молочного другого моляра, а потім для подальшого появи постійних зубів. Однак найчастіше це зростання припиняється, не забезпечивши достатньо місця для третього постійного моляра, який ретенується в гілці.

Теорії контролю росту

Відомо, що на зростання значною мірою впливають генетичні фактори, проте серйозний вплив можуть також надавати зовнішні фактори: харчування, рівень фізичної активності, стан здоров'я, а також цілий ряд інших подібних факторів. Оскільки в більшості випадків необхідність ортодонтичного лікування викликана непропорційним розвитком щелеп, необхідно з'ясувати, які чинники впливають і контролюють ріст скелета, щоб зрозуміти етіологічні процеси аномалій оклюзії і щелепно-лицевих деформацій. В останні роки було зроблено безліч успішних відкриттів, які допомагають краще зрозуміти процеси контролю зростання. Однак те, що визначає зростання щелеп, до цих пір залишається неясним і продовжує бути об'єктом інтенсивних досліджень.

У спробі пояснити визначальні чинники черепно-лицевого розвитку в останні роки було висунуто **три основні теорії**:

- 1) кістки, як і інші тканини, є первинними факторами, що визначають їх власний розвиток;
- 2) хрящі є первинними визначальними факторами скелетного росту, в той час як кістки мають вторинне і пасивне значення;
- 3) основа м'яких тканин, які оточують скелетні елементи, є первинним визначальним фактором зростання, а кістки і хрящі мають другорядне значення.

Основною відмінністю цих теорій є місце вираження генетичного контролю. Перша теорія передбачає, що генетичний контроль виражається безпосередньо на кістковому рівні і тому його вогнищем є окістя. Друга, або хрящова, теорія припускає, що місцем генетичного контролю є хрящ, а кістка пасивно реагує на переміщення. Даний непрямий генетичний контроль називається епігенетичним. Відповідно до третьої теорії генетичний контроль широко поширюється поза скелетної системи і зростання кісток і хрящів контролюється епігенетично лише у відповідь на сигнали інших тканин. В сучасній науці правильним вважається синтез другої і третьої теорій, в той час як перша, домінувала до 1960-х років, більше не вважається правильною.

Рівень контролю росту: ділянки і центри росту. Розподіл між ділянкою росту та центром росту визначає різницю між теоріями контролю росту. Ділянкою роста є лише місце, де відбувається ріст, в той час як в центрі росту відбувається незалежний (що генетично контролюється) ріст. Всі центри росту є також ділянками, але не навпаки.

Кістки, як і інші тканини, є первинними факторами, що визначають їх власний розвиток. Головний поштовх у теорії про те, що тканини, що формують кістки, несуть з собою стимул до цього, був зроблений в результаті висновку про те, що загальна модель черепно-лицевої зростання є в значній мірі постійною. Сталість моделі зростання розцінювалося як доказ того, що більшість ділянок зростання були також і центрами. Частково шви між мембранними кістками черепа і щелеп були визначені центрами зростання разом з ділянками внутрішньохрящового окостеніння в основі черепа і в нижньощелепному відростку. Зростання в даному випадку був результатом вираження генетичної програми у всіх цих ділянках. Тому перенесення верхньої щелепи було результатом тиску, створюваного зростанням швів.

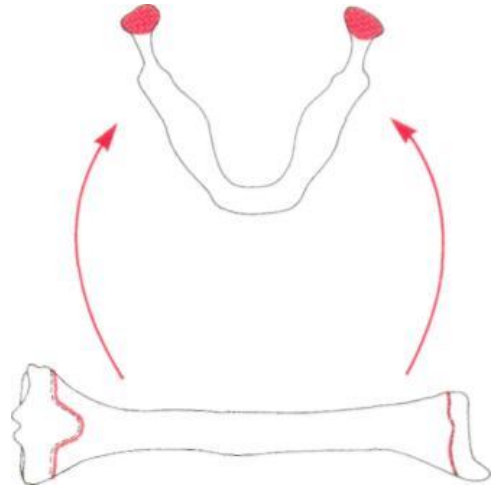
У разі правильності цієї теорії зростання на швах мало би відбуватися в основному незалежно від навколишнього середовища і було б неможливо внести зміни в процес зростання на швах. Поки ця теорія розвитку залишалася домінуючою, робилося мало спроб модифіковані лицьовий розвиток, оскільки ортоданти «знали», що це неможливо зробити. Зараз ясно, що шви і періостальних тканини не є першочерговими визначаючими факторами черепно-лицевої зростання. До цього висновку привели дві лінії доказів. Перше полягало в тому, що при трансплантації ділянки шва між двома лицьовими кістками в інше місце (наприклад в поглиблення черевної порожнини) тканина припиняє своє зростання. Це вказує на недолік внутрішнього потенціалу зростання швів. По-друге, можна зазначити, що зростання на швах реагує на зовнішній вплив при великій кількості обставин. При механічному роз'єднанні черепних або лицевих кісток на швах проміжки будуть заповнюватися новими кістками, а кістки стануть більше в розмірах, ніж звичайно (див. мал. 1). При стисненні шва зростання в цьому місці сповільнюється. Таким чином, шви є ділянками, які реагують на дію, а не є детермінантами. Шви верхньої щелепи є ділянками зростання, а не його центрами.

Хрящ як визначальний фактор черепно-лицевого росту

Згідно другої теорії визначальним фактором черепно-лицевого зростання є ріст хрящів. Той факт, що для більшості кісток хрящ дійсно росте, а кістки лише замінюються, робить дану теорію привабливішою стосовно щелепних кістках.

Якби хрящове зростання мало первинний вплив, хрящ на мищелку нижньої щелепи розглядався б як стимулятор росту цієї кістки, а реконструкція відгалуження та інші зміни поверхні могли б розглядатися як другорядні після хрящового росту. Одним із способів розгляду нижньої щелепи було зображення її у вигляді діафізу довгої кістки, вигнутого у формі підкови, з віддаленим епіфізом, так що на кінцях хрящі представляли собою «половину епіфізарної пластини» у вигляді нижньощелепних виростків (мал. 7). Якби це було дійсно так, то хрящ на нижньощелепних відростка представляв би собою центр росту і діяв як епіфізарний хрящ росту.

Зростання верхньої щелепи більш складне, але піддається поясненню на базі хрящової теорії. Хоча в самій верхній щелепі немає хрящів, вони є в носовій перегородці, а носо-верхньощелепний комплекс росте як єдине ціле. Прихильники хрящової теорії вважають, що хрящова носова перегородка служить стимулятором інших аспектів верхньощелепного росту. Зверніть увагу, що хрящ розташований таким чином, що його зростання може легко при вести до перенесення верхньої щелепи вперед і донизу. Якщо б шви верхньої щелепи були реакційними ділянками, як це здається, то вони реагували б на це перенесення формуванням нової кістки при розтягуванні швів зусиллям зростаючого хряща. Хоча кількість хряща носової перегородки скоротиться з продовженням зростання, хрящ зберігається в цій області протягом усього життя, і роль ініціатора, безумовно, можлива.



Мал. 7

Для перевірки припущення про те, що хрящ може служити дійсним центром зростання, було проведено два типи експериментів. Вони включали аналіз результатів трансплантації хряща і оцінку впливу на зростання видалення хряща на ранній стадії.

Експерименти по трансплантації демонструють, що не всі хрящі ведуть себе однаково після трансплантації.

Частина епіфізарної пластини довгої кістки після трансплантації продовжує зростати в новому середовищі, що свідчить про те, що такий хрящ дійсно має потенціал росту. Здається очевидним, що хрящ із синхондрозу основи черепа повинен вести себе так само, якщо буде взятий в оптимальний час. Досить складно отримати хрящ із синхондрозу основи черепа для трансплантації, особливо в ранньому віці, коли хрящ активно росте при спеціальних умовах; ймовірно, це є поясненням того, чому хрящ з даної ділянки не росте як хрящ епіфізарної пластини. У ранніх експериментах трансплантація хряща носової перегородки давала відповідні результати: іноді він ріс, іноді ні. При більш точних сучасних експериментах все ж вдалося добитися майже такого ж зростання хряща носової перегородки, що і у хряща епіфізарної пластини. При інтрацеребральній трансплантації нижньощелепного відростка спостерігався дуже малий зріст або він не спостерігався зовсім, а в більш точних дослідженнях хрящ нижньощелепного відростка характеризувався значно меншим ростом, ніж інші хрящі. На основі цих експериментів було встановлено, що інші хрящі могли бути центром зростання, але нижньощелепний мищелок – ні.

Функціональна теорія росту

Якщо ні кістка, ні хрящ не є визначальними чинниками у розвитку черепно-лицьового скелета, то контроль буде належати суміжним м'яким тканинам. Ця точка зору відстоювалася в 1960-х роках Moss в його «теорії функціональної основи росту». Згідно даної теорії хрящі довгих кісток мають внутрішнім потенціалом зростання, проте хрящі нижньощелепного відростка і носової

перегородки не є визначальними для щелепного зростання. Замість цього Moss вважає, що зростання обличчя відбувається в результаті реакції на функціональні потреби і здійснюється завдяки м'яким тканинам, в які укладені щелепи. З точки зору цієї концепції м'які тканини ростуть, а кістки і хрящі регенерують.

Зростання черепа прекрасно ілюструє дану модель скелетного розвитку. Не існує заперечень, що зростання черепного склепіння є прямою реакцією на зростання мозку. Тиск, який чиниться зростаючим мозком, розтягує черепні кістки на швах, і ці ділянки пасивно заповнюються новою кісткою, щоб черепна коробка підходила під розмір мозку.

Цей феномен видно в людини у двох природних експериментах. У першому, коли мозок має дуже малий розмір, череп також дуже малого розміру і спостерігається мікроцефалія. В даному випадку розмір голови точно збігається з розміром мозку. Другим природним експериментом є гідроцефалія. В даному випадку порушується реабсорбція цереброспінальної рідини, рідина накопичується, і підвищується внутрішньочерепний тиск. Збільшений внутрішньочерепний тиск перешкоджає розвитку мозку, так що гідроцефали можуть мати маленький мозок і розумову відсталість, але ці умови також призводять до надмірного росту черепного зводу. Неконтрольована гідроцефалія може призвести до збільшення черепа в 2 або 3 рази, з величезними фронтальними, тім'яними і потиличною кістками. Це, можливо, є найяскравішим прикладом дії «функціональної основи». А іншим яскравим прикладом є співвідношення розміру очей і очної западини. Великі чи малі очі викликають відповідні зміни розмірів очних впадин. У даному прикладі очей є функціональна основа.

Відповідно до теорії Moss основним визначальним фактором росту верхньої і нижньої щелепи є збільшення носової та ротової впадин, які ростуть у відповідності з функціональними потребами. Дана теорія не пояснювала, яким чином функціональні потреби передаються тканинам навколо рота або носа, але показувала, що хрящі носової перегородки, нижньощелепних мищелків не відіграють важливої ролі у розвитку та їх втрата не вплине на зростання за умови збереження належного функціонування.

З точки зору цієї теорії, однак, відсутність нормального функціонування повинно мати велике вплив.

Чи може порушення функціонування бути причиною затримки росту?

На це питання можна з упевненістю відповісти «так». Вже багато років відомо, що ріст нижньої щелепи значно сповільнюється анкілозом, що представляє собою зрощення суглобів так, що їх рухливість пропадає або вкрай обмежується. Нижньощелепний анкілоз може розвиватися у багатьох випадках. Наприклад, можливою причиною є серйозна інфекція в області скронево-нижньощелепного суглоба, яка веде до руйнування тканин і утворення рубців. Іншою причиною, безумовно, може бути травма, яка веде до недостатності зростання в результаті великого пошкодження м'яких тканин, що веде до великого утворення рубців в ході загоєння. Механічні обмеження рухливості скронево-нижньощелепного суглоба, викликані рубцевою тканиною, перешкоджають переносу нижньої щелепи в ході росту суміжних м'яких тканин, що є причиною уповільнення зростання у деяких дітей після перелому виростків.

Цікавим і клінічно важливим є той факт, що при деяких обставинах можна

індукувати ріст кісткової тканини хірургічним методом, так званім дистракційним остеогенезом. Російський учений Єлізаров в 1950 г. виявив, що при розрізанні кісткової пластинки довгих кісток кінцівок та додатку натягу на розділені сегменти можна спостерігати зростання кісткової тканини. Результати сучасних досліджень показують, що найкращого ефекту вдається досягти, якщо проводити дистракцію через кілька днів після хірургічного розрізу, в період початкового загоснення і формування кісткової мозолі, зі швидкістю 0,5-1,5 мм в день. В ділянці розрізу можна отримати великий приріст кісткової тканини, в деяких випадках спостерігається подовження руки або ноги на кілька сантиметрів. В даний час дистракційний остеогенез широко застосовується для корекції деформацій кінцівок після травм і при вроджених дефектах.

Кість нижньої щелепи дуже схожа за внутрішньою структурою на кістку кінцівок, хоча їх курс розвитку різний. Подовження нижньої щелепи за допомогою дистракційного остеогенезу, безсумнівно, можливе. Однак перед тим як почати широке використання цього методу для корекції недорозвитку нижньої щелепи, потрібно ще вирішити деякі практичні питання. Кісткова тканина верхньої щелепи та інших структур обличчя менш схожа на кістку кінцівок, і поки не так очевидно, що дистракційний остеогенез може застосовуватися і в цих ділянках. Стимуляція росту за рахунок розділення кісток в ділянці швів і є остеодистракція. Модифікація росту верхньої щелепи шляхом його стимуляції в області швів є одним з основних видів ортодонтичного лікування вже багато років. Але стрімкий прогрес в області біологічних основ і механіки дистракційного остеогенезу говорить про те, що цей метод знайде широке застосування в ортодонтії в найближчому майбутньому, принаймні для збільшення розмірів нижньої щелепи.

У підсумку виходить, що зростання черепа відбувається у вигляді реакції на зростання мозку. Зростання основи черепа в першу чергу є результатом внутрішньохрящового розвитку та кісткової заміни в сінхондрозів, які мають незалежний потенціал зростання, але схильний до впливу росту мозку. Зростання верхньої щелепи та відповідних структур викликаний комбінацією зростання на швах і прямої реконструкцією кісткових поверхонь. Нижня щелепа переноситься вперед і донизу зі зростанням обличчя, нова кістка заповнює шви. Зростання нижньої щелепи відбувається як в результаті внутрішньохрящового розвитку на відростках, так і аппозиція і резорбція кістки на поверхнях. Очевидно, що нижня щелепа переміщається в просторі завдяки росту м'язів і інших суміжних м'яких тканин, а доповнення нової кістки на мищелку відбувається внаслідок змін м'яких тканин.

6. Матеріали для самоконтролю:

А. Завдання для самоконтролю (таблиці, схеми, малюнки, графіки):

1. Занотувати в конспект особливості росту;
2. Замалювати в альбомі схему росту верхньої щелепи;
3. Замалювати в альбомі схему росту нижньої щелепи;
4. Занотувати основи відомих на сьогоднішній день теорій росту;
5. Занотувати особливості кісткової теорії росту;
6. Занотувати особливості хрящової теорії росту;
7. Занотувати особливості функціональної теорії росту.

Б. Задачі для самоконтролю:

Тести $\alpha=2$

Тестові завдання.

1. Скільки факторів, що обумовлюють ріст щелеп ви знаєте?
 - а) 3;
 - б) 1;
 - в) 2;
 - г) 4;
 - д) 5.
2. Першим з факторів, що обумовлює ріст щелеп є:
 - а) біологічна тенденція до росту;
 - б) зміщення нижньої щелепи;
 - в) зміщення верхньої щелепи;
 - г) стертість тимчасових зубів;
 - д) відсутність стертості зубів.
3. Другим фактором, що обумовлює ріст щелеп є:
 - а) прорізування постійних зубів;
 - б) зміщення нижньої щелепи;
 - в) зміщення верхньої щелепи;
 - г) стертість тимчасових зубів;
 - д) відсутність стертості зубів.
4. Третім фактором, що обумовлює ріст щелеп є:
 - а) нормальна функція жувальної мускулатури;
 - б) зміщення нижньої щелепи;
 - в) зміщення верхньої щелепи;
 - г) стертість тимчасових зубів;
 - д) відсутність стертості зубів.
5. Скільки теорій, що обумовлюють визначальні чинники черепно-лицевого розвитку ви знаєте?
 - а) 3;
 - б) 1;
 - в) 2;
 - г) 4;
 - д) 5.
6. Одна з теорій, що обумовлюють ріст черепно-лицевого відділу, це:
 - а) кістки є первинними факторами, що визначають їх власний розвиток;
 - б) хрящова тканина не має відношення до росту черепно-лицевого відділу;
 - в) кісткова тканина не має відношення до росту черепно-лицевого відділу;
 - г) м'язові тканини не має відношення до росту черепно-лицевого відділу;
 - д) функції м'язів не мають відношення до росту черепно-лицевого відділу.
7. Одна з теорій, що обумовлюють ріст черепно-лицевого відділу, це:
 - а) ріст хрящів є первинним фактором, що визначає розвиток черепно-лицевого відділу;
 - б) хрящова тканина не має відношення до росту черепно-лицевого відділу;
 - в) кісткова тканина не має відношення до росту черепно-лицевого відділу;
 - г) м'язові тканини не має відношення до росту черепно-лицевого відділу;

- д) функції м'язів не мають відношення до росту черепно-лицевого відділу.
8. Одна з теорій, що обумовлюють ріст черепно-лицевого відділу, це:
- а) ріст обличчя відбувається в результаті реакції на функціональні потреби;
 - б) хрящова тканина не має відношення до росту черепно-лицевого відділу;
 - в) кісткова тканина не має відношення до росту черепно-лицевого відділу;
 - г) м'язові тканини не має відношення до росту черепно-лицевого відділу;
 - д) функції м'язів не мають відношення до росту черепно-лицевого відділу.
9. Тип росту верхньої щелепи після народження:
- а) інтрамембранне окостеніння;
 - б) внутрішньо-хрящова активність;
 - в) періостальна активність;
 - г) поверхнева активність;
 - д) гіперплазія та гіпертрофія.
10. Тип росту нижньої щелепи:
- а) всі відповіді вірні;
 - б) внутрішньо-хрящова заміна;
 - в) періостальна активність;
 - г) поверхнева реконструкція;
 - д) гіперплазія та гіпертрофія.
11. Розвиток верхньої щелепи забезпечується наступним чином:
- а) всі відповіді вірні;
 - б) шляхом поверхневої реконструкції;
 - в) шляхом аппозиції кістки на швах;
 - г) зміщення вперед;
 - д) зміщення донизу.
12. Нижня щелепа росте в довжину наступним чином:
- а) всі відповіді вірні;
 - б) шляхом періостальної аппозиції кістки задньої поверхні гілки;
 - в) шляхом внутрішньо-хрящового заміщення;
 - г) перенесення нижньої щелепи вперед і донизу;
 - д) збільшення в розмірах в результаті зростання вгору і назад.

7. Література.

Основна література:

1. Фліс П.С. Ортодонтия. - Вінниця: «Нова книга», 2006. - 308 с
2. Шарова Г.В., Рогожников Г.И. Ортопедическая стоматология детского возраста. М., «Медицина», 1991. с. 289.
3. Руководство по ортодонтии /под общей редакцией проф. Ф.Я. Хорошилкиной/ М. «Медицина» 1982.

Додаткова:

1. Виноградова Т.Н. «Стоматология детского возраста» М. «Медицина», 1987.
2. Головка Н.В. Профилактика зубощелепных аномалий. - Вінниця: Нова Книга, 2005.
3. Григорьева Л.П. Прикус у детей. - Киев: Здоровье, 1995 г. - 231 с.
- Каспарова и соавт. «Заболевание височно-нижне-челюстного сустава у детей и подростков» М. «Медицина», 1981.
4. Колесов А.А. «Стоматология детского возраста» М. «Медицина», 1991.

5. Криштаб СИ., Василевская З.Ф., Мухина А.Д., Неспрядько В.П. Лечение зубо-челюстных деформаций Киев, «Здоров'я», 1982 с. 190.
6. Курляндский В.Ю. Ортопедическая стоматология. М. «Медицина», 1977.
7. Фалин Л.Я. Гистология и эмбриология полости рта и зубов. М., 1963.

Навчальна дисципліна	Ортодонтія
Модуль № 1	Ортодонтія. Діагностика зубо-щелепних аномалій та деформацій
Змістовий модуль № 1	Еволюційний розвиток зубощелепного апарату людини.
Тема заняття № 5	Поняття про норму в ортодонтії. Ортогнатичний прикус, його характеристика. Ключі оклюзії за Е.Енглема та Ендрюсом. Фізіологічні та патологічні види прикусів.
Курс	III
Факультет	Стоматологічний
Кількість годин	2

1. Актуальність теми: поняття норми та патології розвитку, будови та функціонування зубощелепної системи необхідні майбутньому лікареві для проведення ефективної діагностики та отримання морфологічної, функціональної та естетичної рівноваги в зубощелепній системі та лицевому скелеті в цілому, до якого слід прагнути в процесі ортодонтичного лікування.

2. Конкретні цілі:

- 1) Знати визначення поняття «норма», «оптимальна індивідуальна норма» в ортодонтії.
- 2) Аналізувати періоди розвитку дитини та прикусу.
- 3) Класифікувати види фізіологічних та патологічних прикусів.
- 4) Пояснювати поза- та внутрішньо ротові ознаки фізіологічних видів прикусу.
- 5) Пояснювати ключі оклюзії за Енглем та Ендрюсом.
- 6) Вміти визначити ключі оклюзії на контрольно-діагностичних моделях.
- 7) Вміти визначити зубні ознаки на контрольно-діагностичних моделях щелеп.
- 8) Скласти зубну формулу пацієнта.

3. Теоретичні питання до заняття:

1. Визначення поняття «норма» в ортодонтії.
2. Ключі оклюзії за Енглем та Ендрюсом.
3. Заклучні площини за Боуме та А.М.Шварцем.
4. Періоди становлення висоти прикусу.
5. Симптом Цилінського та його значення в формуванні постійного прикусу.
6. Фізіологічні та патологічні види прикусу.

4. Практичні роботи (завдання), які виконуються на занятті:

1. Визначення типу прикусу.
2. Визначення ключів оклюзії за Енглем.
3. Визначення ключів оклюзії за Ендрюсом.
4. Написання зубної формули за отриманими КДМ.

5. Зміст теми:

Розвиток діагностики підпорядковується загальним законам гносеології – науці про пізнання. При розробці ортодонтичної діагностики дослідники намагались сформулювати поняття норми та патології розвитку, будови та функціонування зубощелепної системи. Цей процес пізнання складався з наступних основних стадій: накопичення фактів, їхнє логічне осмислення, абстрактне мислення та висунення теорій та гіпотез, перевірка на практиці теоретичних розсудів та гіпотез. Інформація про хворого, яка

отримана за допомогою клінічних та лабораторних методів діагностики, є об'єктивною за джерелом отримання та змістом, але суб'єктивна за формою та інтерпретації лікарем, який встановлює діагноз. Рациональне ортодонтичне лікування можливе тільки після диференційної діагностики, тому важливо, щоб суб'єктивність мислення лікаря не впливала негативно на встановлення діагнозу. Знання законів та категорій діалектичного матеріалізму лікар може використовувати в якості «інструмента» познання істини. Ортодонтична діагностика в своєму розвитку пройшла декілька етапів.

Перший етап – визначення поняття «норма». Стадія «живого споглядання» характеризується накопиченням даних про будову організму людини в цілому та його зубощелепної системи. На підставі абстрактного мислення прагнули узагальнити накопичені дані та висунути гіпотезу про закономірності будови зубощелепної системи. Для цього потрібно прийняти визначених стандарт її будови, тобто норму. Провідним симптомом для характеристики норми стала морфологічна ознака – тип змикання зубних рядів, тобто прикус. За норму прийнятий ортогнатичний прикус, той що найбільш часто зустрічається, при якому забезпечується оптимальне функціонування зубощелепної системи.

Загальна концепція про гармонічну пропорційність між окремими частинами тіла, яка запозичена ортодонтами з анатомії, мистецтва та архітектури, знайшла вираження в гіпотезі про пропорційну будову окремих сегментів зубощелепної системи. Ця гіпотеза з'явилась фундаментом для розробки методів ортодонтичної діагностики. Практика, з одного боку підтверджувала правомірність гіпотези, яка висувається, з іншого – заперечувала. З діалектичної точки зору, в цьому немає надзвичайного, тому що притаманна матерії подвійність та суперечливість в кінцевому підсумку є джерелом розвитку.

Другий етап – визначення поняття «середня норма». Трьохдименсійне вивчення голови в декартовій системі координат (розпочате Van Loon та розвинуте P. W. Simon) було логічним та вірним напрямком у створенні фундаменту для розвитку теорії про пропорційність та взаємозалежність розмірів частин обличчя. Розробка інструментальних методів дослідження дозволила підняти на достатній рівень метричне вивчення частин обличчя, без якого немислимо залучення для аналізу математичних методів дослідження.

Практичне використання середньостатистичних даних дозволило виявити відмінність будови зубощелепної системи в нормі та при патології. Це було істотним кроком в розробці диференційної ортодонтичної діагностики. Однак надії дослідників на те, що із появою середньостатистичних досвідів можливо

отримати надійний інструмент для диференційної діагностики, не виправдались. Причина цього схована в єдності та суперечливості таких філософських категорій, як «одиничне» та «загальне».

Третій етап — визначення поняття «середня індивідуальна норма». Лавиноподібно збільшувалась кількість середньостатистичних даних про норму та патології в залежності від специфіки матеріалу, що вивчається, враховуючи вік, стать, расу та ін. Прихильники абстрактного мислення прагнули до доказу реально існуючої взаємозалежності, а взаємозв'язки між пропорціями лицевого скелета і зубощелепної системи, що вивчаються, до розробки поняття «Корелятивна норма» або, як її називають в даний час, «середня індивідуалізована норма».

Інструментом доказу знову стали математико-статистичні методи, такі як кореляційний і регресійний аналіз. На підставі цих досліджень створені діагностичні таблиці, графіки, номограми, ортометри і ін., по яких стало можливим індивідуалізувати «середню норму» залежно від розмірів вихідних параметрів зубощелепної системи у конкретного хворого. Практична цінність цих диференціально-діагностичних методів незаперечна. Проте при такому підході зберігаються недоліки, властиві середньостатистичним даним.

Четвертий етап — визначення поняття «Цілісна норма». Лицьовий череп, так само як вся голова, повинен розглядатись як ціле, як конструктивна єдність з врахуванням расової, родинної і індивідуальною варіабельності. Таку «цілісну норму» G. Korkhaus і ін. протиставляли «біометричній нормі». Розвиваючи поняття «Цілісна норма», дослідники шукали суть тих, що є зубощелепними аномаліями. А. Я. Катц в 1939 р. запропонував поняття «Функціональна норма зубних рядів». Під цим він мав на увазі виправлення патологічної функції до переходу кількісних змін в якісних і утворення взаємообумовленості між формою і функцією в зубощелепної системі. При вивченні місця розташування зубощелепної системи в лицьовому черепі слід було відповісти на питання: чи пристосовується ця система до функціонально-статичних умов, чи є при цьому естетична гармонія і чи можуть існувати врівноважені відхилення? Велика заслуга належить V. Andresen, який відкинув статистичне уявлення про норму і висунув концепцію про нормальне розташування зубощелепної системи в лицьовому черепі як «функціональному і естетичному оптимумі». При цьому норма є найвищою величиною цього оптимуму.

П'ятий етап — визначення поняття «Оптимальна індивідуальна норма». Науково-технічна революція приблизила новий етап розвитку ортодонтичної діагностики. Продовжувалось накопичення інформації, намітилася уніфікація методів діагностичного дослідження. Головний напрям — комплексність методів

дослідження. Абстрактне мислення направлене на той, що передивляється колишніх уявлень про норму як про ідеал. У зв'язку з цим більше значення набуває уточнення понять морфологічного, функціонального і естетичного оптимуму будови і функціонування зубощелепної системи. При формулюванні такого поняття намагаються знайти компромісне рішення і оцінити стан здоров'я того, що обстежується, на основі уявлень про ідеальну норму.

Поняття «норма» продовжує розвиватися. У його основу покладено уявлення про «оптимальну індивідуальну норму», тобто про стан досить гарантованого в часі морфологічної, функціональної і естетичної рівноваги в зубощелепній системі і лицьовому скелеті в цілому, до якого слід прагнути в процесі ортодонтичного лікування [Мальгін Ю. М., 1979].

Шостий етап — визначення поняття «хвороби» в ортодонтії. Встановлення ортодонтичного діагнозу — складний процес, оскільки між здоров'ям і хворобою нерідко важко провести кордон. Р. W. Simon (1925) писав, що теоретично неможливо знайти норму, але на неї орієнтуються в практичній роботі. Отже, норма — не що інше, як проведення кордонів з патологією.

Дискутується питання про зубощелепних аномалії — хвороба це чи ні? Відповідь на поставлене питання можна знайти в засадничих працях провідних теоретиків медицини. Розглядаючи зубощелепні аномалії в світлі сучасного поняття «хвороби», можна констатувати, що вони:

- 1) виникають під впливом надзвичайних подразників зовнішнього або внутрішнього середовища;
- 2) характеризуються пониженням пристосовності зубо-щелепної системи до зовнішнього середовища;
- 3) на певних етапах розвитку є проявом мобілізації захисних сил організму;
- 4) є наслідком порушення рівноваги організму з довкіллям.

Таким чином, цілісне уявлення про зубо-щелепних аномалії відповідає сучасному поняттю «хвороби». Під цілісною виставою слід розуміти не лише морфологічні ознаки прояву зубо-щелепної аномалії, але також функціональні і естетичні порушення. Провідне значення має оцінка порушення функцій, що дозволяє установити, чи знаходиться зубо-щелепна система в компенсованому стані (мобілізація її захисних сил, що виявилася в морфологічних відхиленнях, дозволила зберегти динамічну рівновагу з довкіллям) або в декомпенсованом, коли захисні сили вичерпані, але адаптація зберігається. Збільшені морфологічні відхилення взаємозв'язані з функціональними порушеннями. Разом вони обумовлюють значні естетичні порушення особи. Виникає порочний круг, який наводить до порушення біологічного і соціологічної рівноваги організму з довкіллям, тобто виникає хвороба, з приводу якої пацієнт

звертається в ортодонтичну клініку по медичну допомогу.

Ортодонтія є складною багатогранною дисципліною, яка займається не лише виправленням положення зубів, зубних рядів і прикусу, але і забезпеченням правильного зростання щелеп, виправленням форми лицьового відділу черепа, нормалізацією функцій зубощелепного апарату, відновленням естетичної гармонії особи.

Норма в ортодонтії — узагальнене поняття. Її характеризують поза- і внутрішньоротові ознаки (морфологічні, функціональні, рівновага зубощелепного апарату і естетична гармонія особи в цілому).

Позаротові ознаки діляться на лицеві і щелепні.

Лицьові ознаки: характеристика шкіри (колір, відсутність патологічних поразок, рубців, новоутворень, набряків і ін.).

Естетична гармонія особи ґрунтувалася на вивченні голови в декартовій системі координат. Засновником її був Ван-Лун (Van Loon, 1916), який є послідовником — Р. Simon (1922). Виходячи з отриманих даних вони запропонували визначати пропорційність, симетричність і взаємозалежність розмірів частин лица.

1. Пропорційність особи визначають, умовно розділяючи його на три рівні частини: від волосяного покриву голови до надбрівних дуг, від надбрівних дуг в цент носу, від підстави носа до підборіддя.

2. Симетричність особи: права і ліва половини особи мають бути симетричні.

3. Концепція про гармонійне співвідношення між окремими частинами тіла, запозичена ортодонтами з анатомії, мистецтва і архітектури, знайшла своє вираження в гіпотезі про пропорційну будову окремих частин зубощелепного апарату. Лицьовий відділ черепа слід розглядати як конструктивна єдність, враховуючи расові, родинні і індивідуальні особливості.

Щелепні ознаки: правильний гармонійний розвиток гілки і тіла нижньої і верхньої щелеп, величина кута нижньої щелепи до 164° в новонароджених, $117-124^\circ$ — у дорослих, повноцінний і гармонійний профіль особи. Велика заслуга належить Б. Андресену (St Andresen, 1925, 1930), який висунув концепцію про нормальне розташування зубощелепного апарату в лицьовому відділі черепа.

Внутрішньоротові ознаки. А. Я. Катц (1939) запропонував поняття "Функціональна норма зубних рядів". Під цим він мав на увазі виправлення патологічної функції до переходу кількісних змін в якісних і утворення взаємообумовленості між формою і функцією в зубощелепному апараті. Основним параметром для їх характеристики став вигляд змикання зубних рядів — прикус.

ФІЗІОЛОГІЧНИЙ ПРИКУС

Існує декілька класифікацій фізіологічних видів прикусу:

Л.П. Грігор'єва (1984)

1. Ортогнатичний прикус.

2. Ортогенічний прикус.

Е.И. Гаврілов, А.С. Щербаков (1984)

1. Ортогнатичний прикус.

2. Ортогенічний прикус.

3. Зубоальвеолярна протрузія.

4. Опістогнатія.

СІ. Криштаб (1986)

1. Ортогнатичний прикус.

2. Ортогенічний прикус.

3. Біпрогнатія.

4. Опістогнатія.

В.Н. Копейкин (1987):

1. Ортогнатичний прикус.

2. Ортогенічний прикус.

3. Фізіологічна прогенія.

4. Фізіологічна прогнатія.

5. Біпрогнатичне співвідношення.

Э.Н. Жульов (1995)

1. Ортогнатичний прикус.

2. Ортогенічний прикус.

3. Фізіологічна прогнатія.

4. Опістогнатичний прикус.

В.И. Куцевляк (1998)

1. Ортогнатичний прикус.

2. Ортогенічний прикус.

3. Біпрогнатія.

4. Опістогнатія.

Таким чином, загальними для всіх класифікацій є два фізіологічні види - ортогнатичний і ортогенічний.

Фізіологічний прикус характеризують лицьові ознаки, ознаки властиві фізіологічному стану прикусу і СНЩС.

Опис рис обличчя має важливе значення при визначенні естетичного прогнозу лікування. Тому необхідно знати описові характеристики особи при фізіологічному прикусі. Обличчя формою розділяють на широкі, середні і вузькі. Крім того, вони можуть бути круглими, квадратними, овальними, трикутними або такими, що мають форму усіченого конуса або шестигранника. При вивченні профілю розрізняють середні, опуклі або увігнуті обличчя.

Умовно обличчя розділяють на три частини: верхню, середню і нижню, які виходять при проведенні горизонтальних ліній:

- верхня - проходить через надбрівні крапки;
- середня - проходить через підносову крапку;
- нижня - через нижню частину підборіддя.

Верхня частина - від кордону волосистої частини голови до

середини лінії надбрівних дуг; середня - від серединної лінії надбрівних дуг до підносової крапки, нижня - від підносової крапки до нижньої частини підборіддя. Лише середня частина має відносно стабільні вертикальні розміри.

При фізіологічному прикусі середня і нижня частина лица майже рівні. Перенісся звичайної форми, рухливі крила носа. Верхня губа переважає над нижньою, утворюючи "сходинок губ". Губи змикаються без напруги, борозна губного підборіддя середньої глибини. Величина кута нижньої щелепи у межах 120-130°. Визначається фізіологічна асиметрія особи (до 2 мм).

Фізіологічний прикус характеризують морфологічні ознаки, одні з яких відносяться до всієї зубної дуги, другі торкаються лише співвідношення передніх зубів, треті, - співвідношення бічних зубів.

Ортогнатичний прикус постійних зубів в центральній оклюзії характеризується наступними ознаками:

- верхні фронтальні зуби перекривають нижні на 1/3 довжини коронок нижніх зубів;
- горбок коронки верхнього ікла розташований між нижнім іклом і першим премоляром;
- середня лінія між центральними різцями верхньою і нижньою щелепами збігається;
- мезіально-щічний горбок верхнього першого моляра розташований в поперечній борозні однойменного нижнього зуба;
- кожен зуб верхньої щелепи має двох антагоністів — однойменний і такий, що позаду стоїть (за винятком центральних нижніх різців і верхніх зубів мудрості);
- щоківі горбки верхніх бічних зубів перекривають щоківі горбки нижніх, а піднебінні горбки верхніх зубів розташовані між щоківими і язичними горбками нижніх;
- верхня зубна дуга має форму напівеліпса, а нижня — параболи, в тимчасовому прикусі — півколо на обох щелепах;
- зубні дуги верхньої і нижньої щелепи симетричні;
 - в стані центральної оклюзії між всіма зубами (за виключенням що не повністю прорізаються) є повний оклюзійний контакт;
 - в стані фізіологічного спокою між зубними рядами утворюється міжоклюзійний простір, рівний ~ 2 мм.

При цьому прикусі характерний найвищий естетичний оптимум, найбільше високі показники функції жування, найкращі умови для формування соматичного ковтання і повноцінної функції мови.

При прямому прикусі всі вищеперераховані оклюзійні співвідношення зберігаються, за винятком характеру зімкнення фронтальних зубів. При цьому вигляді прикусу в центральній оклюзії верхні різці ріжучими краями контактують з нижніми ріжучими краями.

Фізіологічна біпрогнатія — всі вищеперелічені оклюзійні

співвідношення зберігаються, за винятком характеру зімкнення фронтальних зубів. Наголошується вестибулярний нахил верхніх і нижніх різців і іклів при незначному перекритті верхніми зубами нижніх.

При фізіологічній опістогнатії ікла і різці на обох щелепах нахилені в порожнину рота, контактуючи між собою шляхом перекриття нижніх зубів верхніми на рівні зубних горбків або крайового зімкнення. Всі вищеперераховані оклюзійні співвідношення зберігаються.

Ключ оклюзії за Е. Енглем — фісурно-горбкові контакти між першими постійними молярами верхньої і нижньої щелеп при правильному нахилі подовжніх осей цих зубів до оклюзійної площини:

- *мезіально-щічні горбки перших молярів верхньої щелепи мають бути розташовані в міжгорбковій фісурі молярів нижньої щелепи;*
- *дистально-щічні горбки молярів верхньої щелепи повинні щільно контактувати з дистально-щічними горбками перших молярів нижньої щелепи і з мезіальним скатом щоків горбків других молярів нижньої щелепи.*

Ключі оклюзії по Л. Ендрюсу (оптимальна оклюзія). У 1972 р. Л. Ендрюс (L. Andrews) описав шість ключів, що характеризують оптимальну оклюзію. Деякі з них були відомі раніше, але для клінічної практики важлива їх сумарна оцінка. В процесі усунення аномалій прикусу і при завершенні ортодонтичного і комплексного лікування аномалій зубощелепного апарату слід прагнути до досягнення множинних контактів між зубними рядами, тобто до оптимальної оклюзії.

Ключ I — правильний горбково-фісурний контакт між першими постійними молярами верхньої і нижньої щелепи при правильному нахилі повздовжніх осей цих зубів до оклюзійної площини: мезіально-щічні бугорки перших молярів верхньої щелепи мають бути розташовані в міжгорбковій фісурі молярів нижньої щелепи. Дистально-щічні горбки молярів верхньої щелепи повинні щільно контактувати з дистально-щічними бугорками перших молярів нижньої щелепи і з мезіальним скатом щоків горбків других молярів нижньої щелепи.

Ключ I дозволяє визначити порушення зімкнення перших постійних молярів в мезіодистальному напрямку з врахуванням місця розташування і контактів вершини мезіально-щічного і дистально-щічного горбків першого постійного моляра з правої і лівої сторін зубних рядів відносно міжгорбковій фісури першого постійного моляра нижньої щелепи і схилу мезіально-щічного горбка другого моляра.

Ключ II — правильна ангуляція в градусах (мезіодистальний

нахил) подовжньої осі коронок всіх зубів. Її характеризує величина кута, що утворений при пересіченні дотичної до клінічної коронки кожного зуба і перпендикуляра до оклюзійної площини. При оптимальній оклюзії ангуляція вважається позитивною, якщо оклюзійний сегмент дотичної до середньої лінії вестибулярної поверхні коронки зуба знаходиться мезіально відносно ясенного краю, і негативною — при зворотному співвідношенні. Останнє характеризується як відхилення від норми. При оптимальній оклюзії кожен зуб повинен мати характерну для нього ангуляцію.

Ключ III — правильний торк (вестибулооральний нахил коронок і кореня) зубів. Його характеризують величиною угла, утвореного при пересіченні дотичної до середньої лінії вестибулярної поверхні коронки зуба і перпендикуляра до оклюзійної площини. При нормальному розташуванні коронок різців їх оклюзійна частина знаходиться вестибулярно відносно ясенної частини. У нормі лінгвальний нахил оклюзійної частини коронок бічних зубів верхнього зубного ряду збільшується в напрямі від іклів до молярів. Якщо встановити пряму дугу в горизонтальному напрямі паралельно оклюзійній поверхні зуба (напрям міжзубній лінії) і провести дотичну до його фаціальних горбків, то утворюється кут, в середньому рівний 10° . Знання його величини важливе для розрахунку вигину третього порядку на дузі в області кожного першого постійного моляра верхньої щелепи. Такі вигини виконують при вживанні стандартної еджуайз-техніки.

Ключ IV — зуби, розташовані в зубних рядах, не мають бути повернуті по осі. Передні зуби, повернені по осі, займають менше місця в зубній дузі, що призводить до її сплюснення і укорочення. Повернені по осі премоляри і моляри займають більше місця в зубній дузі, що сприяє її деформації і подовженню, а отже, і порушенню оклюзії. При повороті зуба довкола вертикальної осі (ключ IV) змінюється довжина зубної дуги. Якщо по осі обернути передні зуби, які знаходяться в зубній дузі, то дуга сплющується і коротшає, якщо бічні — то подовжується, що порушує співвідношення зубних рядів.

Ключ V — наявність щільних контактів між зубами кожного зубного ряду без діастем і трем. Нерідко проміжки утворюються при порушенні міодинамічного балансу м'язів, що оточують зубні ряди, із зовнішньою і внутрішньою поверхні. Така аномалія спостерігається при незімкненні губ, інфантильному ковтанні, шкідливих звичках — смоктанні пальців, мови, губ, різних предметів. Проміжки між зубами можуть бути обумовлені надмірним зростанням щелепи, частіше нижньої, при гнатичних різновидах мезіального прикусу.

Ключ VI — угнутість кривої Шпее не повинна перевищувати 2 мм. Її визначають при вимірі найбільшої відстані між площиною,

яка стосується ріжучих країв центральних різців нижньої щелепи і дистальних горбків останніх постійних молярів, і найбільш низько розташованою оклюзійною поверхнею бічних зубів. Чим коротше зубна дуга і довше апікальна, тим глибше крива Шпее, що наводить до неправильної позиції зубів і відхиленню їх подовжньої осі.

Крива Шпее відображує зубоальвеолярну висоту в передньому і задніх ділянках зубних рядів обох щелеп і в нормі складає до 2 мм.

Крива Шпее взаємозалежна з довжиною зубних дуг і їх апікального базису. Вона може бути увігнутою, прямою або опуклою.

З точки зору L. Andrews, найбільш частими помилками при лікуванні є:

- неправильне розташування осей іклів в мезіодистальному і вестибулооральному напрямках, що спостерігається при дистальному переміщенні іклів на місце перших постійних премолярів, видалених за ортодонтичними показаннями;
- незакриті проміжки між зубами після дистального переміщення іклів на місце вилучених перших премолярів;
- збережені повороти зубів по вертикальній осі;
- мезіальна ангуляція опорних молярів.

Перераховані помилки, особливо неправильна ангуляція і інклінація зубів, з віком наводять до рецидиву аномалій зубощелепного апарату, функціонального перевантаження окремих зубів, зміни їх положення, збільшенню глибини різцевого перекриття.

Проміжки в зубному ряду, які залишилися після видалення окремих зубів (частіше перших премолярів), з віком самоусуваються, але не у всіх пацієнтів. Контакти між зубами утворюються при прорізуванні третіх молярів після ортодонтичного лікування нейтрального патологічного прикусу, комбінованого з неправильним положенням передніх зубів і видаленням перших премолярів на обох щелепах; після ортодонтичного лікування дистального прикусу і видалення 14 і 24 (4 | 4) зубів, а також мезіального прикусу після видалення 34 і 44 (4 | 4) зубів, коли лікування було закінчене за наявності горбкових, а не горбково-фісурних контактів перших і других постійних молярів.

ПАТОЛОГІЧНИЙ ПРИКУС

Прикус, при якому спостерігається аномальне положення окремих зубів, деформація зубних дуг і їх аномальне співвідношення (зрушення в сагітальному, вертикальному або трансверзальному напрямках), називається аномальним, або патологічним.

Відомі наступні основні види патологічного прикусу:

- прогнатичний (дистальний);
- прогенічний (мезіальний);
- відкритий;

- глибокий;
- косий (перехресний);
- нейтральний, з аномальним положенням окремих зубів.

У кожному з цих видів прикусу можливі варіанти, пов'язані з характерною позицією перших молярів (нейтральна, дистальна або медіальна), особливістю розвитку альвеолярних гребенів і положенням щелеп (зубо-альвеолярні і гнатичні різновиди), поєднання ознак основної аномалії з ознаками інших видів прикусу — наявність деформації зубних дуг (звуження, компресія або розширення, подовження або укорочення), неповного або надмірного комплексу зубів.

6. Матеріали для самоконтролю:

А. Завдання для самоконтролю (таблиці, схеми, малюнки, графіки):

1. Ключі оклюзії за Енглем.
2. Ключі оклюзії за Ендрюсом.
3. Заклучні площини за Боуме та Шварцем.

Б. Задачі для самоконтролю:

1. Поняття "Оптимальної індивідуальної норми" базується на характеристиці:

- а) 3 ознак;
- б) 2 ознак;
- в) 4 ознак;
- г) 5 ознак;
- д) правильної відповіді немає.

2. Поняття «Оптимальна індивідуальна норма» характеризує рівновагу наступних компонентів:

- а) морфологічного і естетичного;
- б) естетичного і функціонального;
- в) морфологічного і функціонального;
- г) морфологічного, функціонального і естетичного;
- д) зубного, м'язового і суглобового.

2. Морфологічні ознаки прикусу описують в такій кількості площин:

- а) 3-х;
- б) 2-х;
- в) 1-й;
- г) 4-х;
- д) правильної відповіді немає.

3. Морфологічні ознаки прикусу описують в наступних площинах:

- а) сагітальній, вертикальній і трансверзальній;
- б) сагітальній і вертикальній;
- в) сагітальній і трансверзальній;

- г) сагітальній, орбітальній і носовій;
 - д) сагітальній, трансверзальній і орбітальній.
4. Ортогнатичний прикус відрізняється від ортогенічного співвідношенням в такій площині:
- а) вертикальній;
 - б) сагітальній;
 - в) трансверзальній;
 - г) горизонтальній;
 - д) носовій.
5. Сагітальна оклюзійна крива утворюється за рахунок:
- а) різної висоти коронок зубів (від 1 до 8);
 - б) відсутність проміжків між постійними зубами;
 - в) нахилу зубів оральний;
 - г) нахилу зубів вестибулярний;
 - д) ножницеподібного контакту передніх зубів.
6. Трансверзальна оклюзійна крива утворюється за рахунок:
- а) різного рівня щокових і оральних горбків бічних зубів;
 - б) різної висоти коронок зубів (від 1 до 8);
 - в) відсутність проміжків між постійними зубами;
 - г) різної висоти щокових і оральних горбків бічних зубів
 - д) ножницеподібного контакту передніх зубів.
7. По одному антагоністові при фізіологічному постійному прикусі мають:
- а) нижній центральний різець і верхній останній моляр;
 - б) верхній центральний різець і верхній останній моляр;
 - в) нижній центральний різець і нижній останній моляр;
 - г) верхній центральний різець і нижній останній моляр;
 - д) правильної відповіді немає.
8. При фізіологічному постійному прикусі верхні різці перекривають нижні:
- а) від $1/3$ до $1/2$ висоти коронки;
 - б) від $1/2$ до $2/3$ висоти коронки;
 - в) на всю висоту коронки;
 - г) більш ніж на всю висоту коронки;
 - д) правильної відповіді немає.
9. І ключ оклюзії по Е.Ендрюсу характеризує:
- а) правильний фісурно-горбковий контакт між першими постійними молярами обох щелеп;
 - б) правильний мезіо-дистальний нахил коронок зубів;
 - в) правильний вестибуло-оральний нахил коронок зубів;
 - г) відсутність повороту зубів довкола осі;
 - д) угнутість кривої Шпес.
10. II ключ оклюзії по Е.Ендрюсу характеризує:
- а) правильний фісурно-горбковий контакт між першими постійними молярами обох щелеп;

- б) правильний мезіо-дистальний нахил коронок зубів;
 - в) правильний вестибуло-оральний нахил коронок зубів;
 - г) відсутність повороту зубів довкола осі;
 - д) угнутість кривої Шпее.
11. III ключ оклюзії по Е.Ендрюсу характеризує:
- а) правильний фісурно-горбковий контакт між першими постійними молярами обох щелеп;
 - б) правильний мезіо-дистальний нахил коронок зубів;
 - в) правильний вестибуло-оральний нахил коронок зубів;
 - г) відсутність повороту зубів довкола осі;
 - д) угнутість кривої Шпее.
12. IV ключ оклюзії по Е.Ендрюсу характеризує:
- а) правильний фісурно-горбковий контакт між першими постійними молярами обох щелеп;
 - б) правильний мезіо-дистальний нахил коронок зубів;
 - в) правильний вестибуло-оральний нахил коронок зубів;
 - г) відсутність повороту зубів довкола осі;
 - д) угнутість кривої Шпее.
13. V ключ оклюзії по Е.Ендрюсу характеризує:
- а) правильний фісурно-горбковий контакт між першими постійними молярами обох щелеп;
 - б) правильний мезіо-дистальний нахил коронок зубів;
 - в) правильний вестибуло-оральний нахил коронок зубів;
 - г) відсутність повороту зубів довкола осі;
 - д) угнутість кривої Шпее.
14. VI ключ оклюзії по Е.Ендрюсу характеризує:
- а) правильний фісурно-горбковий контакт між першими постійними молярами обох щелеп;
 - б) правильний мезіо-дистальний нахил коронок зубів;
 - в) правильний вестибуло-оральний нахил коронок зубів;
 - г) наявність щільного апроксимального контакту між всіма зубами однієї щелепи;
 - д) угнутість кривої Шпее.
15. При ортогнатичному прикусі мезіальний щічний горбок верхнього першого моляра розташований:
- а) у поперечній борозенці однойменного нижнього зуба;
 - б) між другим премоляром і першим постійним моляром;
 - в) між першим і другим молярами;
 - г) проектуватися на однойменний горбок першого нижнього моляра;
 - д) проектуватися на дистальний щоковий горбок першого нижнього моляра.

7. Рекомендована література

Основна:

- 1.Руководство по ортодонтии под ред. Ф.Я.Хорошилкиной, М., Медицина.-1982.
- 2.Ортодонтія. Н.В.Головко. Полтава.-2003.
3. Ортодонтія. Під редакцією Фліса П.С. – К.: Медицина, 2008. – 360 с.
- 4.Л.П.Григорьева. Прикус у детей. – Полтава. – 1995.
- 5.А.И.Бетельман и соавт. «Ортопедическая стоматология детского возраста» К.; - Здоровье. – 1972.

Додаткова:

- 1.З.Ф.Василевская, А.Д.Мухина «Деформации зубочелюстной системы» К., - Здоровье. – 1975. – С. 3 – 6.

Навчальна дисципліна	Ортодонція
Модуль № 1	Ортодонція. Діагностика зубощелепних аномалій та деформацій.
Змістовий модуль № 2	Методи обстеження пацієнта з зубощелепними аномаліями та деформаціями
Тема заняття № 7	Клінічні методи обстеження пацієнтів із зубощелепними аномаліями і деформаціями. Суб'єктивне обстеження.
Курс	III
Факультет	Стоматологічний
Кількість годин	2

1. **Актуальність теми:** клінічне обстеження є основним методом обстеження в клініці ортодонтії. За допомогою опитування пацієнта, проведення огляду лікар визначає попередній діагноз захворювання. Проведення клінічного обстеження дозволяє правильно оформити клінічну історію хвороби пацієнта. Після проведеного прийому пацієнтів необхідне заповнення звітної документації, до якої окрім історії хвороби відносять листок щоденного обліку пацієнтів, статистичний талон, диспансерну картку нагляду, тощо. Тому знання особливостей ортодонтичного обстеження та заповнення звітної документації є важливим у підготовці лікаря стоматолога-ортодонта.

2. Конкретні цілі

Знати:

- особливості опитування ортодонтичного пацієнта та його батьків;
- особливості збирання скарг;
- особливості визначення даних анамнезу життя та захворювання;

Вміти:

- провести клінічне обстеження ортодонтичного пацієнта;
- провести опитування пацієнта, та/або його батьків;
- визначити основні дані з анамнезу життя та анамнезу захворювання.
- визначати приналежність зубів до тимчасового або постійного прикусу;

3. Теоретичні питання:

1. Перерахуйте етапи суб'єктивного обстеження.
2. Особливості проведення суб'єктивного обстеження у дітей.
3. Особливості визначення анамнезу життя.
4. Особливості визначення анамнезу захворювання.
5. Особливості визначення зубного, паспортного, кісткового та біологічного віку пацієнта.

4. роботи (завдання), які виконуються на занятті:

Учбове завдання	Вказівки до завдання
Вивчити: 1. Характеристику етапів клінічного обстеження.	1. Побудувати в конспекті граф логічної структури етапів клінічного обстеження.
2. Особливості збирання анамнезу життя ортодонтичного пацієнта	2. Занотувати в конспекті основні аспекти збирання анамнезу життя.
3. Особливості збирання анамнезу захворювання ортодонтичного пацієнта	3. Занотувати в конспекті основні аспекти збирання анамнезу захворювання.

4. Вивчити формулу для визначення рівня розвитку дитини за «зубним віком».	4. Занотувати в конспекті формулу для визначення рівня розвитку дитини за «зубним віком».
--	---

5. Зміст теми заняття:

Клінічне обстеження пацієнтів із зубощелепними аномаліями і деформаціями прикусу є головним при визначенні ортодонтичного діагнозу і включає суб'єктивне й об'єктивне дослідження.

Суб'єктивне дослідження вміщає паспортні дані пацієнта, скарги, анамнез життя і захворювання і проводиться шляхом опитування пацієнта чи його батьків.

Опитування в ортодонтії має свої особливості: ортодонт повинен у визначеній мері бути психологом і вихователем, тому що контакт із дитиною і його батьками буде продовжуватися протягом декількох років, тому постійно необхідно пам'ятати про тон і манеру розмови. Важливо заручитися довірою дитини і батьків. Розмовляти необхідно чемно, ставити запитання коректно і зрозуміло, не перебивати співрозмовника, але направляти співбесіду в потрібному напрямку. Під час бесіди необхідно стежити за мімікою пацієнта, щоб визначити ступінь розумового розвитку, зважаючи на можливість пацієнта вести співбесіду, відповідати на питання.

Паспортна частина історії хвороби відображає прізвище, ім'я і по батькові пацієнта; його стать; вік; відомості про місце виховання чи навчання, адресу. Необхідно зареєструвати відомості про батьків чи опікунів дитини (прізвище, ім'я і по батькові; місце роботи; засоби зв'язку з батьками і дитиною – номер телефону - і т.д.). Необхідно також відзначити прізвище дитячого стоматолога і педіатра, чи інших фахівців, у яких спостерігається пацієнт.

Стать пацієнта має важливе значення при плануванні ортодонтичного лікування, тому що в біологічному розвитку дівчинки випереджають хлопчиків.

Розрізняють паспортний, біологічний, зубний і кістковий вік.

Паспортний (хронологічний чи календарний) вік – це період з моменту народження до якого-небудь визначеного моменту життя.

Біологічний чи анатомо-фізіологічний вік визначається сукупністю обмінних, структурних, функціональних, регуляторних особливостей і пристосувальних можливостей організму і є обов'язковою функцією часу, але на відміну від паспортного, характеризується менш чіткими інтервалами часу, протягом якого відбуваються необоротні вікові біологічні зрушення в організмі. Біологічний вік може відповідати хронологічному (паспортному), чи випереджати, або відставати від нього.

Оцінка рівня вікового розвитку по “зубному віці” проводиться під час зміни зубів за формулою:

$$4n - 20$$

де **n** – вік пацієнта в літах,

20 – кількість тимчасових зубів.

Якщо кількість постійних зубів, що прорізалися відповідає віку, то розвиток вважається нормальним. Якщо кількість постійних зубів менше необхідного –

уповільнений розвиток, при більшій кількості постійних зубів розвиток дитини вважають прискореним.

Оцінка рівня вікового розвитку за “зубним віком”

Вік у літах	Стать	Кількість постійних зубів		
		Уповільнений розвиток	Нормальний розвиток	Прискорений розвиток
5,5 років	Хлопчики	0	0 – 3	Більше 3
	Дівчатка	0	0 - 4	Більше 4
6 років	Хлопчики	0	1 – 5	Більше 5
	Дівчатка	0	1 - 6	Більше 6
6,5 років	Хлопчики	0 – 2	3 – 8	Більше 8
	Дівчатка	0 – 2	3 - 9	Більше 9
7 років	Хлопчики	менше 5	5 – 10	Більше 10
	Дівчатка	менше 6	6 - 11	Більше 11
7,5 років	Хлопчики	Менше 8	8 – 12	Більше 12
	Дівчатка	менше 8	8 – 13	Більше 13

Кістковий вік – вік людини, що визначають за станом кісткової системи. Для визначення кісткового віку частіше користаються рентгенограмою кисті руки.

Адреса чи місце проживання дає можливість ортодонту визначити медико-географічні особливості місцевості, у якій живе пацієнт і їхній вплив на розвиток організму дитини в цілому і на розвиток зубощелепно-лицевої ділянки, зокрема (кількість сонячних днів для жителів Крайньої Півночі; вміст фтору, кальцію і фосфору в питній воді; екологічні фактори забруднення навколишнього середовища й ін.).

Методика збирання **скарг** може бути різною. Можна задавати питання, але краще надати можливість пацієнту чи батькам розповісти про те, що їх хвилює в даний момент.

Скарги ортодонтичних пацієнтів найчастіше бувають пов'язані із естетичними недоліками обличчя та зубощелепної системи, рідше - з порушенням функцій: мови, жування, ковтання, дихання, змикання губ; болем і хрускотом у вухах при відкриванні рота при порушеннях у скронево-нижньощелепних суглобах.

При визначенні **анамнезу життя** дитини звертають увагу на наступне:

- визначення віку батьків на момент народження дитини;
- від якої вагітності народилася дитина, якщо вагітність не перша, то як протікали і закінчувалися попередні;
- плин вагітності (токсикози, їхній характер, у який період вагітності вони спостерігалися; гормональні порушення; порушення обміну речовин; спроби переривання вагітності; характер харчування і режиму вагітної жінки; наявність професійних шкідливостей; фармакологічних, радіаційних і інших факторів під час вагітності, що могли привести до уроджених вад розвитку і каліцтвам;
- відхилення в положенні плоду;

- плин пологів (доношеність, родопоміч: накладення щипців, кесаревий перетин);
- характер вигодовування дитини (грудний, штучний, змішаний);
- застосування соски (форма і розміри соски, розміри отвору, тривалість користування);
- терміни прорізування тимчасових і постійних зубів;
- захворювання зубів і порожнини рота;
- передчасна втрата зубів (у якому віці);
- перенесені захворювання (інфекційні, рахіт, гіпертермічні стани т т.п.), у якому віці спостерігалися, скільки разів повторювалися;
- травми (характер, у якому віці);
- шкідливі звички;
- положення дитини під час сну;
- характер дихання вдень і під час сну (дитина дихає носом чи через рот; спить із закритим чи відкритим ротом);
- захворювання верхніх дихальних шляхів;
- оперативні втручання (адено- і тонзилотомія чи -ектомія, стоматологічні операції), як вони відбилися на розвитку зубощелепно-лицевої ділянки;
- порушення опорно-рухового апарата (порушення статури, постави, переломи щелепних і лицьових кісток), у якому віці; проведене лікування;
- загальні захворювання (серцево-судинні, легеневі, ендокринні, нервові, захворювання шлунково-кишкового тракту, нирок і т.п.);
- стан здоров'я під час обстеження;
- гігієнічний догляд за порожниною рота;
- спадкоємна обтяженість;
- алергологічний статус;
- екологічні умови в місці проживання.

Анамнез захворювання дозволяє визначити початок захворювання (формування зубощелепної аномалії чи деформації прикусу), що передувало йому; тривалість і динаміку захворювання; застосовані методи лікування і їхню ефективність; можливість успадкованої передачі окремих ознак будови обличчя, щелеп, прикусу, зубів, і т.п..

У зв'язку з тим, що окремі зміни в порожнині рота виникають унаслідок перенесених чи супутніх захворювань, а також у свій час впливають на хід соматичних захворювань, необхідно визначити, як почуває себе пацієнт у даний момент.

6. Матеріали для самостійного контролю знань студентів:

Тести (a=2).

1. Суб'єктивне обстеження пацієнта вміщує:
 - а) паспортні дані пацієнта, скарги, анамнез життя та захворювання;
 - б) паспортні дані пацієнта та огляд;
 - в) паспортні дані пацієнта та скарги;
 - г) паспортні дані пацієнта та анамнез життя;

д) паспортні дані пацієнта та анамнез захворювання.

2. При визначенні скарг враховують:

- а) естетичний дефект;
- б) порушення вимови окремих звуків;
- в) порушення функцій щелепно-лицевої ділянки;
- г) погана фіксація ортодонтичного апарату;
- д) всі відповіді вірні.

3. Які розрізняють види віку:

- а) паспортний, біологічний, зубний та кістковий;
- б) паспортний та стоматологічний;
- в) біологічний та кістковий;
- г) зубний та кістковий;
- д) паспортний та зубний.

4. За “зубним віком” можливе визначення:

- а) типу розвитку дитини
- б) статі дитини;
- в) кількості тимчасових зубів;
- г) стану резорбції коренів тимчасових зубів;
- д) правильної відповіді немає.

5. За “паспортним віком” можливе визначення:

- а) типу розвитку дитини
- б) статі дитини;
- в) кількості тимчасових зубів;
- г) віку пацієнта від моменту народження;
- д) правильної відповіді немає.

6. За “біологічним віком ” можливе визначення:

- а) типу розвитку дитини
- б) статі дитини;
- в) необоротні вікові біологічні зрушення в організмі;
- г) віку пацієнта від моменту народження;
- д) правильної відповіді немає.

7. За “кістковим віком ” можливе визначення:

- а) типу розвитку дитини
- б) стан кісткової системи;
- в) необоротні вікові біологічні зрушення в організмі;
- г) віку пацієнта від моменту народження;
- д) правильної відповіді немає.

8. Анамнез захворювання дозволяє визначити:

- а) початок захворювання;
- б) тривалість і динаміку захворювання;

- в)застосовані методи лікування і їхню ефективність;
- г) можливість успадкованої передачі окремих ознак будови обличчя, щелеп, прикусу;
- д) всі відповіді вірні.

9. При визначенні анамнезу життя дитини звертають увагу на наступне:

- а)вік батьків на момент народження дитини;
- б)від якої вагітності народилася дитина;
- в)плин вагітності;
- г) відхилення в положенні плоду;
- д) всі відповіді вірні.

10. При визначенні анамнезу життя дитини звертають увагу на наступне:

- а)характер дихання вдень і під час сну;
- б)захворювання верхніх дихальних шляхів;
- в)оперативні втручання, як вони відбилися на розвитку зубощелепно-лицевої ділянки;
- г)порушення опорно-рухового апарата;
- д) всі відповіді вірні

Тести а=3

1. Лікар-ортодонт під час обстеження пацієнта зібрав паспортні дані, скарги, анамнез життя та анамнез захворювання. Який етап клінічного обстеження провів лікар-ортодонт?
 - A. Етап суб'єктивного обстеження.
 - B. Етап об'єктивного обстеження.
 - C. Етап додаткового обстеження.
 - D. Етап ортодонтичного обстеження.
 - E. Етап рентгенологічного обстеження.

Правильна відповідь: А.

2. Під час огляду дитини 11 років лікар-ортодонт звернув увагу на маленький зріст, астеничну тілобудову. Зі слів батьків дитина знаходиться на диспансерному спостереженні у лікаря-ендокринолога. Які види віку необхідно визначити додатково під час клінічного обстеження?
 - A. Паспортний та стоматологічний.
 - B. Біологічний, зубний та кістковий.
 - C. Біологічний та кістковий.
 - D. Зубний та кістковий.
 - E. Паспортний та зубний.

Правильна відповідь: В.

3. Під час огляду порожнини рота дитини 8 років було встановлено: зубна формула

$$\frac{16\ 55\ 54\ 53\ 12\ 11 : 21\ 22\ 63\ 64\ 65\ 26}{46\ 85\ 84\ 83\ 42\ 41 : 31\ 32\ 73\ 74\ 75\ 36}$$

Оцініть рівень вікового розвитку дитини за “зубним віком”.

- A. Уповільнений.
- B. Прискорений.
- C. Нормальний.
- D. Підвищений.
- E. Знижений.

Правильна відповідь: C.

4. Батьки пацієнтки Л., 7 років скаржаться на наявність у дитини проміжку між різцями на верхній щелепі. Під час огляду порожнини рота лікарем-ортодонтом визначено, що вуздечка верхньої губи має широку основу, яка починається у вільного краю губи, прикріплюються на всьому протязі до альвеолярного відростка й у вигляді дуплікатури слизової закінчуються між центральними різцями. Для якого типу вуздечки верхньої губи характерна така клінічна картина?

- A. 1.
- B. 2.
- C. 3.
- D. 4.
- E. 5.

Правильна відповідь: C.

5. Батьки пацієнта В., 8 років скаржаться на неправильну вимову звуку «р». Під час огляду порожнини рота лікарем-ортодонтом визначено, що тонкий, напівпрозорий тяж вуздечки язика прикріплюються близько до кінчика язика і має незначну довжину. При піднятті язика на його кінчику по центрі утворюється жолобок. Для якого типу вуздечки язика характерна така клінічна картина?

- A. 1.
- B. 2.
- C. 3.
- D. 4.
- E. 5.

Правильна відповідь: B.

6. При огляді лікарем-ортодонтом дитини 10 років виявлені такі естетичні порушення: збільшення нижньої частини обличчя, рот відкритий, носо-губні складки згладжені, ніздрі вузькі. Для порушення якої функції щелепно-лицевої ділянки це є характерним?

- A. Ковтання.
- B. Дихання.
- C. Змикання губ.
- D. Мовлення.
- E. Жування.

Правильна відповідь: B.

7. При проведенні клінічної проби за Ешлером-Бітнером у пацієнта Т., 12 років було виявлено покращення форми обличчя в фас та профіль. Про що свідчить отриманий результат?

- A. Про недорозвинення нижньої щелепи і її дистальне положення.
- B. Про недорозвинення верхньої щелепи.
- C. Про збільшення розмірів верхньої щелепи.
- D. Про збільшення розмірів нижньої щелепи.
- E. Про мезіальне положення нижньої щелепи.

Правильна відповідь: А.

8. При проведенні клінічної проби за Ешлером-Бітнером у пацієнтки А., 10 років було виявлено погіршення форми обличчя в фас та профіль. Про що свідчить отриманий результат?

- A. Про недорозвинення нижньої щелепи і її дистальне положення.
- B. Про недорозвинення верхньої щелепи.
- C. Про збільшення розмірів верхньої щелепи.
- D. Про збільшення розмірів нижньої щелепи.
- E. Про мезіальне положення нижньої щелепи.

Правильна відповідь: С.

9. При проведенні клінічної проби за Ешлером-Бітнером у пацієнтки Ф., 8 років було виявлено спочатку покращення, а потім погіршення форми обличчя в фас та профіль. Про що свідчить отриманий результат?

- A. Про недорозвинення верхньої щелепи.
- B. Про збільшення розмірів верхньої щелепи.
- C. Про збільшення розмірів нижньої щелепи.
- D. Про недорозвинення нижньої щелепи, її дистальне положення і збільшення розмірів верхньої щелепи.
- E. Нормальне положення нижньої щелепи по відношенню до верхньої.

Правильна відповідь: D.

10. При огляді пацієнта 12 років було виявлено зменшення нижньої частини обличчя. Стан прикусу у вертикальній площині - перекриття у фронтальній ділянці на величину коронки зуба; у сагітальній площині - на перших молярах і

іклах правильне співвідношення; у трансверзальній площині - верхній зубний ряд ширше за нижній на величину щічного горбика, середня лінія між різцями співпадає між собою, а також із серединною лінією обличчя. У якій площині спостерігаються відхилення у будові прикусу?

- A. Сагітальній.
- B. Вертикальній.
- C. Трансверзальній.
- D. Горизонтальній.
- E. Франкфуртській.

Правильна відповідь: B.

7. Література:

Основна література:

1. Фліс П.С. Ортодонтія. - Вінниця: «Нова книга», 2006. - 308 с
2. Шарова Г.В., Рогожников Г.И. Ортопедическая стоматология детского возраста. М., «Медицина», 1991. с. 289.
3. Руководство по ортодонтии /под общей редакцией проф. Ф.Я. Хорошилкиной/ М. «Медицина» 1982.

Додаткова:

1. Виноградова Т.Н. «Стоматология детского возраста» М. «Медицина», 1987.
2. Головкин Н.В. Профілактика зубощелепних аномалій. - Вінниця: Нова Книга, 2005.
3. Григорьева Л.П. Прикус у детей. - Киев: Здоровье, 1995 г. - 231 с.
- Каспарова и соавт. «Заболевание височно-нижне-челюстного сустава у детей и подростков» М. «Медицина», 1981.
4. Колесов А.А. «Стоматология детского возраста» М. «Медицина», 1991.
5. Криштаб СИ., Василевская З.Ф., Мухина А.Д., Неспрядько В.П. Лечение зубо-челюстных деформаций Киев, «Здоров'я», 1982 с. 190.
6. Курляндский В.Ю. Ортопедическая стоматология. М. «Медицина», 1977.
7. Фалин Л.Я. Гистология и эмбриология полости рта и зубов. М., 1963.

Навчальна дисципліна	Ортодонтія
Модуль № 1	Ортодонтія. Діагностика зубощелепних аномалій та деформацій.
Змістовий модуль № 2	Методи обстеження пацієнта з зубощелепними аномаліями та деформаціями

Тема заняття № 8	Клінічні методи обстеження пацієнтів із зубощелепними аномаліями і деформаціями. Дані об'єктивного обстеження.
Курс	3
Факультет	Стоматологічний
Кількість годин	2

Актуальність теми: клінічне обстеження є основним методом обстеження в клініці ортодонції. За допомогою опитування пацієнта, проведення огляду лікар визначає попередній діагноз захворювання. Проведення клінічного обстеження дозволяє правильно оформити клінічну історію хвороби пацієнта. Після проведеного прийому пацієнтів необхідне заповнення звітної документації, до якої окрім історії хвороби відносять листок щоденного обліку пацієнтів, статистичний талон, диспансерну картку нагляду, тощо. Тому знання особливостей ортодонтичного обстеження та заповнення звітної документації є важливим у підготовці лікаря стоматолога-ортодонта.

2. Конкретні цілі

Знати:

- особливості опитування ортодонтичного пацієнта та його батьків;
- особливості збирання скарг;
- особливості визначення даних анамнезу життя та захворювання;
- особливості огляду обличчя та порожнини рота ортодонтичного пацієнта.

Вміти:

- провести клінічне обстеження ортодонтичного пацієнта;
- провести опитування пацієнта, та/або його батьків;
- визначити основні дані з анамнезу життя та анамнезу захворювання.
- визначати приналежність зубів до тимчасового або постійного прикусу;

3. Теоретичні питання:

1. Перерахуйте етапи об'єктивного обстеження ортодонтичних пацієнтів.
2. Особливості загального огляду ортодонтичних пацієнтів.
3. Особливості визначення будови обличчя.
4. Особливості огляду порожнини рота.
5. Які існують форми запису зубної формули у дітей.
6. Типи вуздечок язика.
7. Як проводять виміри глибини переддвер'я порожнини рота.
8. Типи вуздечок верхньої губи.
9. Огляд окремих зубів.
10. Огляд та визначення форми зубних рядів.
11. Описання прикусу у трьох площинах.

12. Які форми звітної документації повинен заповнювати лікар-ортодонт під час прийому.

4. Практичні роботи (завдання), які виконуються на занятті:

Учбове завдання	Вказівки до завдання
Вивчити: 1. Характеристику етапів клінічного обстеження.	1. Побудувати в конспекті граф логічної структури етапів клінічного обстеження.
2. Характеристику прикусу у трьох площинах.	2. Замалювати в альбомі схему проходження площин (вертикальної, сагітальної, трансверзальної).
3. Клінічні функціональні проби.	3. Занотувати клінічні функціональні проби.
4. Класифікація типів вуздечок верхньої губи та	4. Занотувати класифікацію типів вуздечок верхньої губи та язика.
5. Пропорційність обличчя.	5. Замалювати в альбомі схему трьох відділів обличчя.
6. Типи профілів.	6. Замалювати в альбомі схеми трьох типів профілю (прямий, ввігнутий, опуклий).

5. Зміст теми заняття:

Об'єктивне дослідження.

Огляд –включає: загальний огляд, визначення статури та особливостей будови обличчя, огляд порожнини рота.

Під час загального огляду визначають соматичний і психічний розвиток пацієнта, їхню відповідність віку. Звертають увагу на ріст і масу тіла, угодованість, конституцію.

Пацієнта оглядають у фас, профіль; зі спини і визначають положення голови, пліч, лопаток, ніг (скривлення гомілок, стоп); форму грудної клітки, живота, спини (скривлення хребта). Особливу увагу приділяють фізичному розвитку і статурі пацієнта. У залежності від ступеня виразності вигинів хребта розрізняють такі види постави: нормальну чи випрямлену; сутулу; лордичну, кіфотичну і сколіотичну.

Ці відомості окрім загальної характеристики росту і формування кістяка дозволяють визначити патогенетичний зв'язок з ослабленням опорно-рухового апарату і порушеннями статури.

Також необхідно визначити наявність вторинних полових ознак (час появи менструації у дівчаток).

Під час огляду голови необхідно визначити її пропорційність розмірам тіла; пропорційність лицьового і мозкового відділів; форму обличчя.

Форма обличчя може бути подібна формі кола, квадрата, ромба, усіченого конуса; у виді трикутника, шестигранника. Обличчя може бути вузьким,

широким, середньої довжини, подовженим. Форма профілю може бути опуклою, прямою, сплющеною, увігнутою. Особливості форми і будови обличчя мають важливе значення у визначенні естетичного прогнозу ортодонтичного лікування.

Індивідуальні уроджені особливості будови і форми обличчя чи підкреслюють, чи зменшують порушення, що обумовлені наявністю зубощелепної аномалії.

Крім загальної характеристики форми обличчя і голови описують їх складові.

Пропорційність обличчя. Зазвичай обличчя підрозділяють на три відносно пропорційні частини: верхню (лобову), середню (носову) і нижню (щелепну). Верхня частина починається від границі росту волосся і закінчується посередині лінії, що з'єднує надбрівні дуги; середня – від середини лінії надбрівних дуг до підносової крапки, що з'єднує нижні краї крил носа; нижня – від підносової крапки до нижньої крапки підборіддя. Тільки середня частина обличчя (носова) має відносно стабільні горизонтальні розміри. Висота нижньої частини залежить від виду прикусу у вертикальній і сагітальній площинах (при глибокому прикусі вона може бути вкороченою; при відкритому і мезіальному – подовженою). Висота верхньої частини обличчя (лобової) залежить від збереження волосся. Особливу увагу приділяють змінам розмірів нижньої частини обличчя.

Симетрія обличчя. Існує відносна симетрія правої і лівої половин обличчя. При уроджених вадах розвитку, трансверзальних аномаліях прикусу визначаються порушення симетрії різних ступенів тяжкості. Абсолютно симетричного обличчя не існує. Розрізняють фізіологічну і патологічну асиметрію обличчя. Фізіологічною асиметрією вважають різницю до 2 мм.

Визначають форму чола; очей, їхнє вираження, напрямок зору (прямий, с під лоба). Це має значення при визначенні расових особливостей, психологічного розвитку, етіологічних факторів. Так при перенесеному в раннім дитинстві рахіті чоло може бути високим і баштоподібним, чи квадратним з добре вираженими лобовими буграми.

Оглядають спинку носа; характеризують рухливість крил носа (при наявності аденоїдних вегетацій спинка носа може бути широкою; нерухомі крила носа в сполученні з напіввідкритим ротом і сухою червоною облямівкою губ свідчать про порушення носового дихання; це може привести до затримки росту середньої частини обличчя – мікрорінодисплазії, формуванню аденоїдного типу обличчя).

Відхилення в будові вушних раковин (атрезія, відстовбурчені вуха і вуха “сатира”) можуть бути вторинною ознакою порушень росту скроневої кістки, що відбивається на розташуванні елементів СНЦС і нижньої щелепи.

Характеризують виразність носогубних складок (згладжені, глибокі чи середньої глибини), що можуть бути проявом сагітальних аномалій прикусу.

Звертають увагу на характер змикання губ (вільне, з напругою, напіввідкритий рот). Визначають товщину і довжину верхньої і нижньої губ. Ці фактори впливають на естетичний прогноз лікування. При напруженому змиканні губ і інфантильному типі ковтання може виникати симптом “наперстка” чи “лимонної кірки” (крапкові поглиблення на шкірі підборіддя). При короткій верхній губі небажане мезіальне переміщення нижньої щелепи чи розширення

щелеп. Тому що збільшення об'єму прикусу приведе до напруженого змикання губ і зміні вираження обличчя (формується “здивоване обличчя”), може сформуватися “ясенна посмішка”.

Оцінюють глибину губно-підборідної борозни (глибока, середньої глибини, згладжена). Глибина губно-підборідної борозни залежить від наявності вертикальних чи сагітальних аномалій прикусу.

Форма підборіддя може мати важливе значення в естетичному прогнозі лікування. Підборіддя може бути прямим, скошеним назад чи виступаючим уперед. Ці прояви можуть бути ознакою індивідуальної будови обличчя, чи симптомом сагітальних аномалій прикусу. Пряме квадратне підборіддя додає обличчю мужній вид. Подвійне підборіддя може бути проявом неправильного розташування язика.

Визначають величину нижньощелепних кутів, розміри гілки і тіла нижньої щелепи.

Визначення стану СНЩС проводять шляхом огляду і пальпації. Дисфункція СНЩС характеризується порушенням плавності рухів нижньої щелепи, обмеженим чи надмірним відкриванням рота.

При відкриванні рота визначають симетричність і синхронність рухів нижньої щелепи; ступінь відкривання рота. У дорослих відстань між ріжучими краями центральних різців при максимально відкритому роті дорівнює в середньому 44 мм і дорівнює розмірам 3-х складених пальців (2 - 4).

Пальпацію СНЩС проводять через шкіру в ділянці козелка через передню стінку зовнішнього слухового проходу при стисканні щелеп у стані центральної оклюзії і під час рухів нижньої щелепи.

Після огляду голови й обличчя переходять до обстеження порожнини рота починаючи зі стану слизової оболонки губ і кутів рота. При цьому визначають рельєф губ, величину і характер зволоженості червоної облямівки, наявність патологічних елементів.

Потім визначають симетричність кутів рота, їхній напрямок (підняті нагору чи опущені униз); наявність післяопераційних рубців (після проведеної хейлопластики); превалювання губ. У нормі верхня губа повинна превалювати над нижньою. Відстовбурчена нижня губа при згладженій губно-підборідній борозні може бути ознакою мезіального чи відкритого прикусу

Під час огляду **переддвір'я порожнини рота** визначають його глибину. Глибина переддвір'я - відстань у міліметрах від середини ясенного краю до власне дна переддвір'я порожнини рота). За Ю.Л. Образцовим (1992) глибина переддвір'я може бути дуже мілкою – до 3 мм, мілкою – до 5 мм, середньої глибини – від 5 до 10 мм і глибокою – більше 10 мм. Ми пропонуємо визначати окремо розміри прикріплених ясен (відстань від середини ясенного краю в ділянці кожного фронтального зуба до місця переходу прикріплених ясен у рухливу слизову, тобто до перехідної складки) і від перехідної складки до власне дна переддвір'я порожнини рота, тому що корекцію глибини переддвір'я проводять саме від перехідної складки вниз. Мілке переддвір'я порожнини рота може бути етіологічним фактором недорозвинення фронтальної ділянки нижньої щелепи (скупченість нижніх фронтальних зубів) чи розвитку захворювань пародонта.

За В.П. Вашкевич зі співавторами (2000) висота прикріплених ясен у дітей 6-7 років складає 4-5 мм, у 8-10 – 6-8 мм, а у 13-15- літніх – 9-14 мм.

Потім переходять до огляду вуздечок губ і щічних тяжів з метою визначення аномалій їхнього розташування (високе прикріплення, низьке, нормальне), форми і розмірів.

Нормальна чи проста вуздечка являє собою тонку трикутну складку слизової оболонки, що має широку основу на губі і закінчується по середній лінії альвеолярного відростка приблизно на відстані 5 мм від ясенного краю. Аномалії вуздечок характеризуються місцем прикріплення, формою і розміром. Г.Ю. Пакалнс (1969) виділяє сильні вуздечки з місцем прикріплення на верхівці міжзубного сосочка, при потягуванні за губу за такою вуздечкою подається і міжзубний сосочок; середні – прикріплені на відстані від 1 до 5 мм від верхівки міжзубного сосочка і слабкі, котрі прикріплюються в ділянці перехідної складки.

Відхилення від нормального розташування вуздечок губ частіше зустрічаються в області верхньої губи і виявляються змінами рівня прикріплення, зменшенням їхньої довжини і натягу. У залежності від цього розрізняють три різновиди аномалійних вуздечок верхньої губи.

Вуздечки I виду характеризуються тим, що мають нормальну протяжність, але розташовані близько до ясенного краю (на відстані 1-2 мм), чи влітаються в нього.

Для вуздечок II виду характерний нормальний рівень прикріплення до альвеолярного відростка, однак в області губи вони прикріплені більш близько до її вільного краю. Рухливість губи в таких випадках обмежена, при її відведенні вуздечка натягується і здобуває трикутну форму з основою у червоної облямівки губи.

До III виду відносять вуздечки, що широкою основою починаються у вільного краю губи, прикріплюються на всьому протязі до альвеолярного відростка й у виді дуплікатури слизової закінчуються між центральними різцями. Середня ділянка губи частіше вкорочена, порушується змикання губ.

Аномалії розташування, форми, розмірів і сили вуздечок можуть бути причиною виникнення діастеми, розвитку захворювань пародонта.

Важливе значення має огляд язика, тому що його розміри, форма, розташування і рухливість безпосередньо впливають на розвиток прикусу і формування зубощелепних аномалій. Так наявність відбитків зубів на бічних поверхнях язика, чи у фронтальній ділянці свідчать про недостатній простір для язика чи про збільшення його розмірів (зменшення обсягу порожнини рота спостерігається при дистальному розташуванні нижньої щелепи).

Вкорочена вуздечка язика прикріплена близько до його кінчика може бути причиною ряду морфологічних і функціональних порушень у зубощелепній системі. Обмеження рухливості язика утрудняє смоктання у новонародженої дитини, може привести до порушень ковтання, неправильної вимови окремих звуків.

Ф.Я. Хорошилкіна (1972) виділяє 5 типів вуздечки язика, що обмежують його рухи.

До першого виду відносять тонкі, майже прозорі вуздечки, нормально прикріплені, але обмежуючі його рухи у зв'язку з незначною довжиною.

До другого виду відносять також тонкі, напівпрозорі вуздечки, що прикріплюються близько до кінчика язика і мають незначну довжину. При піднятті язика на його кінчику по центрі утвориться жолобок.

До третього виду відносять вуздечки, що являють собою щільний, короткий тяж, прикріплений близько до кінчика язика. При висовуванні язика кінчик підвертається, а спинка вибухає в результаті натягу. Облизування верхньої губи утруднено, а іноді і неможливо. При пальпації такої вуздечки визначається, що обмеження рухливості язика обумовлено фіксацією його кінчика сполучнотканинним тяжем. Під тяжем, що має вид шнура, розташована тонка дуплікатура слизової оболонки.

До четвертого виду відносять вуздечки, тяж яких хоча і виділяється, але зрощений з м'язами язика. Такі вуздечки часто визначаються у дітей з уродженими щілинами губи, альвеолярного відростка і піднебіння.

Вуздечки п'ятого виду характерні тим, що тяж мало помітний, його волокна розташовані в товщі язика, сплетені з його м'язами й обмежують рухи.

Наступним етапом огляду порожнини рота є визначення стану тканин пародонта. Тому що захворювання пародонта часто супроводжують зубощелепні аномалії, для ортодонта важливо визначити стан слизової оболонки ясен. При цьому оцінюють колір, розміри, обсяг і форму ясенних сосочків; характер ясенного краю (фестончастий, усічений, згладжений); визначають рівень розташування ясенного краю стосовно шийок зубів (розростання, рецесія).

Зміни кольору ясен свідчать про наявність патологічного процесу. У нормі слизова ясен блідо-рожевого кольору; бліда – при анеміях; яскраво-червона при гострому запаленні, синюшність притаманна хронічному запаленню, лейкемії і діабету. Зміни кольору слизової ясен можуть визначатися в ділянці окремих і груп зубів, чи носити генералізований характер; виявлятися лише біля ясенних сосочків, чи поширюватися і на слизову альвеолярного відростка.

Поверхня прикріплених ясен у нормі має рівномірно розташовані незначні узвишся, що додають їй вид, що нагадує шкірку апельсина. При патологічних процесах поверхня ясен може бути гладкою і блискучою. Це спостерігається при набряку.

За допомогою пальпації визначають консистенцію слизової ясен. У нормі ясна пружні, якщо з'являються патологічні зміни, то вони пухкі, пастозні чи щільні. Зміни консистенції ясен супроводжується змінами її контурів.

У нормі міжзубні ясенні сосочки мають гостру форму; при хронічних запальних процесах ясна валикоподібно потовщені; ясенний край стає фестончастим.

При визначенні розташування ясенного краю стосовно шийок зубів може визначатися рецесія ясенного краю; при цьому край ясен розташований нижче емалево-дентинної межі.

Оглядаючи піднебіння, звертають увагу на рухливість м'якого піднебіння; піднебінні дужки; піднебінні мигдалини (їхній обсяг, колір, розташування щодо піднебінних дужок); зів; слизову оболонку задньої стінки глотки, визначаючи її стан (атрофічна, нормальна, гіпертрофічна).

Огляд зубів і запис зубної формули дозволяє визначити приналежність зубів до тимчасового чи постійного прикусу; стан твердих тканин зубів (ураження карієсом і його ускладненнями, гіпоплазією, флюорозом, і т.п.). Зуби постійного прикусу по Zigmondy (1861) позначають арабськими цифрами і зубна формула сформованого постійного прикусу виглядає в такий спосіб:

8 7 6 5 4 3 2 1 : 1 2 3 4 5 6 7 8

8 7 6 5 4 3 2 1 : 1 2 3 4 5 6 7 8

Зуби тимчасового прикусу позначають римськими цифрами і зубна формула сформованого тимчасового прикусу виглядає в такий спосіб:

V IV III II I : I II III IV V
V IV III II I : I II III IV V

Умовні позначки стану твердих тканин зубів:

- C** - карієс,
- P** - пульпіт,
- Pt** - періодонтит,
- П** - пломба,
- R** - корінь,
- O** – відсутній зуб,
- Ps** – карієс пломбованого зуба.

Для уніфікації запису зубної формули Міжнародною організацією стоматологів FDI-ISO (1970) була запропонована двозначна система позначення зубів, що полягає в цифровому позначенні їхнього розташування на відповідній стороні верхньої чи нижньої щелепи. Відповідно до цієї системи кожен зуб позначається двома арабськими цифрами. Перша цифра ліворуч позначає квадрант розташування зуба. Позначення починають з верхньої правої щелепи і продовжують по ходу годинної стрілки. Праву верхню щелепу умовно позначають цифрою 1, ліву – 2, ліву частину нижньої щелепи – 3, праву – 4. Порядковий номер зуба позначають по загальноприйнятій системі починаючи від центрального різця (1) до третього моляра (8). Зубна формула сформованого постійного прикусу при такому способі позначення виглядає в такий спосіб:

18 17 16 15 14 13 12 11 : 21 22 23 24 25 26 27 28
48 47 46 45 44 43 42 41 : 31 32 33 34 35 36 37 38

У прикусі тимчасових зубів праву верхню щелепу умовно позначають цифрою 5, ліву – 6, ліву частину нижньої щелепи – 7, праву – 8. Порядковий номер зуба також позначають арабськими цифрами починаючи з центрального різця (1) – до другого моляра (5). Зубна формула тимчасового прикусу при такому способі позначення виглядає в такий спосіб:

55 54 53 52 51 : 61 62 63 64 65
85 84 83 82 81 : 71 72 73 74 75

Огляд окремих зубів дозволяє визначити аномалії їхньої кількості, прорізування, розташування, величини, кольору, структури твердих тканин і т.п.

Аномалії розташування окремих чи груп зубів відбиваються на формі і величині зубних дуг і альвеолярних відростків. Для їхньої характеристики мають значення такі клінічні симптоми як: скупчене розташування зубів; наявність діастем і трем; звуження і розширення; вкорочення і подовження зубних дуг; зубоальвеолярне подовження чи вкорочення в окремих ділянках зубних дуг. Такі порушення можуть привести до змін розташування зубних дуг відносно одна

одної, тобто до різних форм зубощелепних аномалій.

За Д.А. Калвелісом (1961) розрізняють звужений зубний ряд, сідлоподібно здавлений, V - подібний, чотирикутний (трапецієподібний) і асиметричний.

Ф.Я.Хорошилкіна, Г.Н.Гранчук, И.И.Постолаки виділяють такі форми зубного ряду верхньої щелепи; нормальну, звужену, подовжену, вкорочену, сходинкоподібну, симетричну та асиметричну. На нижній щелепі: нормальну, звужену, подовжену, розширену.

Характеризують прикус описують його в трьох площинах: серединно-сагітальній, вертикальній і горизонтальній.

Серединно-сагітальна площина проходить спереду назад. У цій площині визначають зміни розташування нижнього зубного ряду щодо верхнього. Орієнтирами опису прикусу у сагітальній площині є наступні: наявність чи відсутність сагітальної щілини (простір між ріжучими краями різців верхньої і нижньої щелеп); співвідношення іклів і співвідношення других тимчасових молярів (для тимчасового прикусу) чи перших постійних молярів (для постійного прикусу). Співвідношення може бути правильним чи нейтральним; дистальним і мезіальним.

Вертикальна площина проходить паралельно площини чола. У цій площині визначають наявність чи відсутність різцевого контакту; визначають глибину різцевого перекриття (нормальна, глибоке різцеве перекриття, відсутність різцевого контакту). При відсутності різцевого контакту характеризують його вертикальні розміри в міліметрах і його протяжність (горизонтальні розміри).

У трансверзальній площині (оклюзійній, горизонтальній) визначають відповідність ширини зубних дуг верхньої і нижньої щелеп; наявність бічних зсувів нижньої щелепи. Орієнтирами опису прикусу в трансверзальній площині є співвідношення щічних горбків нижнього і верхнього зубного ряду; збіг середніх ліній обличчя і щелеп і основ вуздечок губ.

Визначити аномалії розмірів і розташування базисів щелеп (апикального базису) під час клінічного обстеження не завжди можливо. Для цього необхідні допоміжні методи діагностики (біометрія щелеп, телерентгенографія).

Після проведеного клінічного обстеження формулюють морфологічну, етіологічну і естетичну частини діагнозу відповідно до однієї з існуючих класифікацій. На підставі проведеного клінічного діагнозу можливо також і визначення функціональної частини діагнозу, але необхідне її підтвердження спеціальними методами дослідження.

Визначивши морфологічні відхилення в будові обличчя і прикусу, прилеглих органів і тканин переходять до додаткових методів дослідження: біометрії моделей щелеп, визначенню характеру порушень функцій зубощелепної системи, рентгенологічним дослідженням.

6. Матеріали для самостійного контролю знань студентів:

А. Завдання для самоконтролю (таблиці, схеми, малюнки, графіки):

1. Побудувати в конспекті граф логічної структури етапів клінічного обстеження.
2. Замалювати в альбомі схему проходження площин (вертикальної, сагітальної, трансверзальної).
3. Занотувати клінічні функціональні проби.

4. Занотувати класифікацію типів вуздечок верхньої губи та язика.
5. Замалювати в альбомі схему трьох відділів обличчя.
6. Замалювати в альбомі схеми трьох типів профілю (прямий, ввігнутий, опуклий).

Б. Задачі для самоконтролю:

Тести ($a=2$).

1. Огляд ортодонтичного пацієнта вміщує:
 - а) загальний огляд, визначення статури; огляд обличчя та порожнини рота;
 - б) огляд голови та порожнини рота;
 - в) огляд порожнини рота;
 - г) огляд зубних рядів та прикусу;
 - д) правильної відповіді немає.
2. Огляд порожнини рота починають з:
 - а) переддвір'я порожнини рота;
 - б) з окремих зубів;
 - в) з зубних рядів;
 - г) описання прикусу у 3 площинах;
 - д) прравильної відповіді немає.
3. Глибину переддвір'я порожнини рота визначають за методом
 - а) Ю.Л.Образцова;
 - б) Н.Г.Снагіної;
 - в) З.П.Долгополової;
 - г) Л.П.Зубкової;
 - д) ЛФ.Я.Хорошилкіної.
4. Нормальна або проста вуздечка губи повинна бути розташованою на такій відстані від ясенного краю:
 - а) 5 мм;
 - б) 4 мм;
 - в) 3 мм;
 - г) 2 мм;
 - д) 1 мм.
5. Скільки існує типів вуздечок верхньої губи:
 - а) 3;
 - б) 4;
 - в) 5;
 - г) 2;
 - д) правильної відповіді немає.
6. Скільки типів вуздечки язика розрізняють за Ф.Я.Хорошилкіною:
 - а) 5;
 - б) 3;
 - в) 4;
 - г) 6;
 - д) правильної відповіді немає.
7. Характеристику прикусу дають в таких площинах:
 - а) сагітальній, вертикальній, трансверзальній;
 - б) сагітальній,

- в) вертикальний;
 г) трансверзальний;
 д) горизонтальний.
8. На підставі клінічного обстеження визначають такі частини діагнозу;
 а) морфологічну, етіологічну та естетичну;
 б) морфологічну;
 в) естетичну;
 г) функціональну;
 д) етіологічну.
9. Етіологічну частину діагнозу можливо визначити завдяки:
 а) анамнезу життя та огляду;
 б) анамнезу захворювання;
 в) огляду;
 г) паспортних даних;
 д) правильної відповіді немає.

Тести а=3

1. Лікар-ортодонт під час обстеження пацієнта зібрав паспортні дані, скарги, анамнез життя та анамнез захворювання. Який етап клінічного обстеження провів лікар-ортодонт?
 А. Етап суб'єктивного обстеження.
 В. Етап об'єктивного обстеження.
 С. Етап додаткового обстеження.
 D. Етап ортодонтичного обстеження.
 E. Етап рентгенологічного обстеження.

Правильна відповідь: А.

2. Під час огляду дитини 11 років лікар-ортодонт звернув увагу на маленький зріст, астеничну тілобудову. Зі слів батьків дитина знаходиться на диспансерному спостереженні у лікаря-ендокринолога. Які види віку необхідно визначити додатково під час клінічного обстеження?
 А. Паспортний та стоматологічний.
 В. Біологічний, зубний та кістковий.
 С. Біологічний та кістковий.
 D. Зубний та кістковий.
 E. Паспортний та зубний.

Правильна відповідь: В.

3. Під час огляду порожнини рота дитини 8 років було встановлено: зубна формула

$$\frac{16 \ 55 \ 54 \ 53 \ 12 \ 11}{46 \ 85 \ 84 \ 83 \ 42 \ 41} : \frac{21 \ 22 \ 63 \ 64 \ 65 \ 26}{31 \ 32 \ 73 \ 74 \ 75 \ 36}$$

Оцініть рівень вікового розвитку дитини за “зубним віком”.

- А. Уповільнений.
 В. Прискорений.
 С. Нормальний.
 D. Підвищений.

Е. Знижений.

Правильна відповідь: С.

4. Батьки пацієнтки Л., 7 років скаржаться на наявність у дитини проміжку між різцями на верхній щелепі. Під час огляду порожнини рота лікарем-ортодонтом визначено, що вуздечка верхньої губи має широку основу, яка починається у вільного краю губи, прикріплюються на всьому протязі до альвеолярного відростка й у вигляді дуплікатури слизової закінчуються між центральними різцями. Для якого типу вуздечки верхньої губи характерна така клінічна картина?

- A. 1.
- B. 2.
- C. 3.
- D. 4.
- E. 5.

Правильна відповідь: С.

5. Батьки пацієнта В., 8 років скаржаться на неправильну вимову звуку «р». Під час огляду порожнини рота лікарем-ортодонтом визначено, що тонкий, напівпрозорий тяж вуздечки язика прикріплюються близько до кінчика язика і має незначну довжину. При піднятті язика на його кінчику по центрі утворюється жолобок. Для якого типу вуздечки язика характерна така клінічна картина?

- A. 1.
- B. 2.
- C. 3.
- D. 4.
- E. 5.

Правильна відповідь: В.

6. При огляді лікарем-ортодонтом дитини 10 років виявлені такі естетичні порушення: збільшення нижньої частини обличчя, рот відкритий, носо-губні складки згладжені, ніздрі вузькі. Для порушення якої функції щелепно-лицевої ділянки це є характерним?

- A. Ковтання.
- B. Дихання.
- C. Змикання губ.
- D. Мовлення.
- E. Жування.

Правильна відповідь: В.

7. При проведенні клінічної проби за Ешлером-Бітнером у пацієнта Т., 12 років було виявлено покращення форми обличчя в фас та профіль. Про що свідчить отриманий результат?

- A. Про недорозвинення нижньої щелепи і її дистальне положення.
- B. Про недорозвинення верхньої щелепи.
- C. Про збільшення розмірів верхньої щелепи.
- D. Про збільшення розмірів нижньої щелепи.
- E. Про мезіальне положення нижньої щелепи.

Правильна відповідь: А.

8. При проведенні клінічної проби за Ешлером-Бітнером у пацієнтки А., 10 років було виявлено погіршення форми обличчя в фас та профіль. Про що свідчить отриманий результат?

- A. Про недорозвинення нижньої щелепи і її дистальне положення.
- B. Про недорозвинення верхньої щелепи.
- C. Про збільшення розмірів верхньої щелепи.
- D. Про збільшення розмірів нижньої щелепи.
- E. Про мезіальне положення нижньої щелепи.

Правильна відповідь: С.

9. При проведенні клінічної проби за Ешлером-Бітнером у пацієнтки Ф., 8 років було виявлено спочатку покращення, а потім погіршення форми обличчя в фас та профіль. Про що свідчить отриманий результат?

- A. Про недорозвинення верхньої щелепи.
- B. Про збільшення розмірів верхньої щелепи.
- C. Про збільшення розмірів нижньої щелепи.
- D. Про недорозвинення нижньої щелепи, її дистальне положення і збільшення розмірів верхньої щелепи.
- E. Нормальне положення нижньої щелепи по відношенню до верхньої.

Правильна відповідь: D.

10. При огляді пацієнта 12 років було виявлено зменшення нижньої частини обличчя. Стан прикусу у вертикальній площині - перекриття у фронтальній ділянці на величину коронки зуба; у сагітальній площині - на перших молярах і іклах правильне співвідношення; у трансверзальній площині - верхній зубний

ряд ширше за нижній на величину щічного горбика, середня лінія між різцями співпадає між собою, а також із серединною лінією обличчя. У якій площині спостерігаються відхилення у будові прикусу?

- A. Сагітальній.
- B. Вертикальній.
- C. Трансверзальній.
- D. Горизонтальній.
- E. Франкфуртській.

Правильна відповідь: B.

7. Література:

Основна література:

1. Фліс П.С. Ортодонтия. - Вінниця: «Нова книга», 2006. - 308 с
2. Шарова Г.В., Рогожников Г.И. Ортопедическая стоматология детского возраста. М., «Медицина», 1991. с. 289.
3. Руководство по ортодонтии /под общей редакцией проф. Ф.Я. Хорошилкиной/ М. «Медицина» 1982.

Додаткова:

1. Виноградова Т.Н. «Стоматология детского возраста» М. «Медицина», 1987.
2. Головкин Н.В. Профилактика зубощелепных аномалий. - Вінниця: Нова Книга, 2005.
3. Григорьева Л.П. Прикус у детей. - Киев: Здоровье, 1995 г. - 231 с.
- Каспарова и соавт. «Заболевание височно-нижне-челюстного сустава у детей и подростков» М. «Медицина», 1981.
4. Колесов А.А. «Стоматология детского возраста» М. «Медицина», 1991.
5. Криштаб С.И., Василевская З.Ф., Мухина А.Д., Неспрядько В.П. Лечение зубо-челюстных деформаций Киев, «Здоров'я», 1982 с. 190.
6. Курляндский В.Ю. Ортопедическая стоматология. М. «Медицина», 1977.
7. Фалин Л.Я. Гистология и эмбриология полости рта и зубов. М., 1963.

Навчальна дисципліна	Ортодонтия
Модуль № 1	Ортодонтия. Диагностика зубо-щелепных аномалий та деформацій.
Змістовий модуль № 2	Методи обстеження пацієнта з зубощелепними аномаліями та деформаціями.

Тема заняття № 9	Антропометричні вимірювання голови в трьох взаємоперпендикулярних площинах. Основні антропометричні орієнтири. Фотометрія в ортодонтії. Фотометрія голови. Аналіз фасу і профілю обличчя хворого та пропорційності його частин.
Курс	3
Факультет	Стоматологічний
Кількість годин	4

1. Актуальність теми: У прогнозі естетичного ефекту результатів ортодонтичного лікування велике значення має форма, тип і розміри обличчя. Тому знання таких методів діагностики як антропо- та фотометрія важливо у підготовці стоматолога-ортодонта.

2. Конкретні цілі:

Знати:

- методи антропометричної діагностики, які застосовуються в ортодонтії .
- антропометричні серединні та бокові точки обличчя;
- форми обличчя та методи їх визначення;
- методи проведення фотометрії;
- точки, які наносять на фотографії;

Вміти:

- означити на обличчі пацієнта основні антропометричні точки;
- провести антропометричне обстеження голови;
- нанести на фотознімок анфаса основні точки для проведення фотометрії;
- провести фотометричне обстеження фотознімків анфаса обличчя;
- провести фотометричне обстеження фотознімків профіля обличчя;
- визначити естетичний прогноз ортодонтичного лікування пацієнта з зубощелепними аномаліями на підставі проведення антропо та фотометричного обстежень.
- Визначити пропорційність обличчя пацієнта

3. Теоретичні питання до заняття:

1. Суть методів антропо- і фотометричного дослідження.
2. Показання до проведення антропо- і фотометричного дослідження.
3. Принципи проведення антропометричних досліджень голови.
4. Основні антропометричні точки вивчення параметрів голови й особи;
5. Методика визначення особового морфологічного індексу по Ізару.
6. Визначення форми особи в залежності від розміру індексного числа.
7. Принцип «золотого перетину», визначення пропорційності особи.
8. Принципи проведення фотометричних досліджень особи.

9. Основні точки для проведення фотометричних досліджень анфаса пацієнта.
 10. Основні точки для проведення фотометричних досліджень профілю пацієнта.
 11. Значення антропо- і фотометричних досліджень у визначенні естетичного прогнозу ортодонтичного лікування.

4. Практичні роботи які виконуються на занятті:

- Опанувати методикою антропометричного дослідження.
- Визначити лицевий морфологічний індекс Ізара.
- Визначити пропорційність обличчя у пацієнта.
- Опанувати методику фотометричного дослідження.
- Записати історію хвороби

5. Зміст теми:

Краса людини повинна сполучати гармонійність розвитку не тільки його тіла, але й окремих частин: голови, обличчя, тулуба і кінцівок.

Форму обличчя і гармонію його рис оцінюють у процесі огляду і застосування об'єктивних методів дослідження, що передбачають клінічне обстеження, антропо- і фотометричне дослідження, вивчення масок обличчя, телерентгенограм голови (у бічній і прямій проекціях).

На величину і форму обличчя впливає не тільки будова лицьового кістяка, але і виразність м'яких тканин: м'язів, фасцій, сполучної тканини, підшкірного жирового шару, шкіри. Індивідуальність обличчя залежить від ступеня його розвитку, а також стану здоров'я, расових особливостей, конституціональних, віку і статі. Чим більш різко виражений кістковий рельєф, тим товщі м'які тканини і навпаки, чим товщі м'язи обличчя, тим більше виражений кістковий рельєф, тобто між ними існує прямо пропорційна залежність.

Антропометричний метод дослідження заснований на закономірності будови лицьового і мозкового відділів черепа, пропорційності співвідношення трьох відділів голови і відношення їх до визначених площин. Вивчення проводиться на гнатостатичних моделях щелеп, на обличчі пацієнта, на фотографіях обличчя і телерентгенограмах.

Антропометричне дослідження голови полягає у вивченні її розмірів, розмірів і форми обличчя та окремих його частин, а також взаємозв'язку розмірів і форми лицьового відділу черепа і зубоальвеолярних дуг.

Антропологічні точки і виміри черепа та обличчя.

Голова людини складається з двох відділів - мозкового і лицьового. Форма голови й обличчя значною мірою визначає індивідуальність будови кістяка, які змінюються з віком. Обличчя набуває обрисів дорослої людини. Змінюються пропорції голови, обличчя, особливо в періодах активного росту щелеп.

Вивчаючи голову використовують 3 орієнтовані площини за СИМОНОМ (1923): серединно - сагітальну, вухо-очноямкову і фронтальну. Ці площин розташовані взаємно перпендикулярно одна до одної. Стосовно них вивчають відхилення у будові обличчя, а також порушення прикусу у трансверзальному сагітальному і вертикальному напрямках

Мозковий череп містить головний мозок. У ньому розрізняють лобову скроневи, тім'яні і потиличну ділянки, а також основу черепа. На розвиток цих кісток лікарі-ортоданти не впливають у процесі ортодонтичного лікування.

Думки про межі обличчя різні. Одні автори визначають його межі від: волосистої частини голови до найбільш виступаючої точки підборіддя; інші - від дотичної, проведеної до верхнього краю брів, до найбільш постеріально розташованої точки перенісся.

Для того, щоб вивчити обличчя пацієнта і провести на ньому різні вимірювання, необхідно знати розташування основних антропологічних точок на черепі (краніометричних) і на обличчі (кефалометричних). Розрізняють серединні (медіальні) і бічні (латеральні) точки черепа та обличчя.

Таблиця Медіальні вимірювальні точки на черепі й обличчі

Назва точки	Точки кісткової основи (краніометричні)	Точки м'яких тканин (кефалометричні)
Trichion (tr)		Точка передньої межі волосистої частини лоба на серединно - сагітальній площині
Ophryon (on)	Точка перехрещування середньо-сагітальної площини з лінією, проведеною горизонтально через точку найвужчої частини лоба, яка проходить через лобову кістку.	Точка перехрещування лінії, яка мінає верхній край брів зі серединно - сагітальною площиною (декілька вище перенісся)
Glabella (g)	Найбільш виступаюча точка на нижній частині лоба по серединно-сагітальній площині виніс кореня носа і між бровами	
Nasion (n)	Точка перехрещування sutura Nasofrontalis із серединно-сагітальною площиною (корінь носа)	Точка кореня носа, яку пересікає серединно-сагітальна площина і яка може бути визначена на людині шляхом пальпації sutura naso fronta 1 is. Шварц характеризує цю точку як найбільш виражене поглиблення між лобом та носом

Subspinale (ss)	Точка на серединно-сагітальній площині де нижній передній Крафиспина nasalis anterior переходить у передню стінку верхнього альвеолярного відростка.	
------------------------	--	--

Subnasale (sn)		Точка переходу нижньої частини носа у верхню губу
Nasospinale (ns)	Найглибша точка нижнього краю apertura piriformis, яка проектується на серединно-сагітальній площині	
Spina nasalis (sp)	Точка на вершині spina nasalis anterior	
Pronasale (prn)		Найбільш виступаюча вперед точка кінчика носа при встановленні голови по франкфуртській горизонталі
Labiale superius (es)		Найбільш виступаюча точка верхньої губи
Prostion (pr)	Найбільш виступаюча вперед точка на передньому краї верхньої щелепи по серединно-сагітальній площині між центральними різцями	Точка на нижньому краї ясен верхньої щелепи, розташована найбільш низько між центральними різцями по серединно-сагітальній площині (на 1 мм глибше, ніж краї о мстри ч 11 а точка prostion)
Stomion (sto)		Точка перетинання лінії змикання губ із серединно-сагітальною площиною
Labiale inferius (li)		Найбільш виступаюча точка нижньої губи
Ifradentale (id)	Точка між нижніми центральними різцями, де серединно-сагітальна площина перетинає передній край альвеолярного відростка	
Supramentale (spin)		Точка на sulcus labio-mental is по серединно-сагітальній площині
Pogonion (pg)	Найбільш виступаюча точка нижньої щелепи по серединно-сагітальній площині	

Gnation (gn)	Найбільш нижня точка нижньої щелепи по серединно-сагітальній площині	Нижня точка підборіддя, яка відповідає кістковому gnation
Opistocranion (op)	Найбільш виступаюча назад точка потилиці на серединно-сагітальній площині	

Basion (ba)	Точка на передньому краї foramen magnum по серединно-сагітальній площині	
Gonion (go)	Найбільш нижня і позаду розташована точка кута нижньої щелепи	

Серединні, або медіальні, точки розташовуються відповідно до серединно-сагітальної площини на лінії, що починається від межі волосистої частини лоба, переходить на профіль обличчя і закінчується точками basion і opistocranium. Симетрично в обидва боки від цієї серединної лінії розташовуються бічні, або латеральні, точки.

Таблиця Латеральні вимірювальні точки на черепі і на обличчі

Наша точки	Точки кісткової основи (краніометричні)	Точки м'яких тканин (кефалометричні)
Orbitale (or)	Найглибша точка нижнього краю очної ямки	Найглибша точка нижнього краю очної ямки, що легко пальпується па обличчі. За Симон - це точка нижнього краю очної ямки нижче зіниці при відкритих очах, які дивляться вперед. За Шварцем - це точка, що розташовується по ширині очної щілини нижче зіниці при відкритих очах, які дивляться вперед.
Zygion (zy)	Найбільш виступаюча зовні точка виличної дуги	
Tragion (t)		Точка на верхньому краї козелка вуха (tragus)
Auriculare (au)	Точка, що розташовується на корені виличного відростка скроневої кістки над серединою foramen acusticus externus	
Porion (po)	Точка, що знаходиться посередині верхнього краю foramen acusticus externus	
Bregma (b)	Точка в місці сходження стрілоподібного і вінцевого швів	
Vertex (v)	Найбільш високо розташована в серединній площині точка черепа, орієнтованого по франкфуртській горизонталі	
Lambda (1)	Точка на перетинанні ламбдо подібного і стрілоподібного швів	
Eurion (eu)	Латерально виступаюча точка на бічній стінці черепа чи голови	
Cheilion (ch)		Точка кута рота: перехід червоної облямівки верхньої губи в нижню

Таблиця

Досліджувані параметри	Краніометричні виміри	Кефалометричні виміри
Найбільш довга частина мозкового черепа (краніометр.) чи голови (кефалометр.)	Прямолінійна відстань між glabella і opiscranion	
Найбільш широка частина мозкового черепа (краніометр.) чи голови (кефалометр.)	Прямолінійна відстань між обома eurion, що йде перпендикулярно до серединно-сагітальної площини	
Ширина обличчя на рівні виличних дуг	Прямолінійна відстань між обома zygia	
Ширина обличчя на рівні кутів нижньої щелепи	Прямолінійна відстань між обома gonia	
Ширина носа		Відстань між обома бічними точками крил носа
Ширина рогової щілини		Прямолінійна відстань між обома cheilia
Фізіономічна висота обличчя		Прямолінійна відстань між trichion - gnation
Морфологічна висота обличчя	Прямолінійна відстань між nasion - gnation	
Фізіономічна висота верхньої частини обличчя		Прямолінійна відстань між nasion - stomion
Морфологічна висота верхньої частини обличчя	Прямолінійна відстань між nasion - prosthion	
Висота носа		Відстань між nasion - subnasale
Глибина носа		Відстань між subnasale - pronasale
Висота лоба		Відстань між trichion - nasion
Висота верхньої губи		Відстань між Subnasale - stomion
Висота нижньої губи		Відстань між Supramentale - stomion
Висота червоної облямівки губ		Відстань між Labiale superior - labiale inferior
Висота нижньої частини обличчя		Відстань між gnation - stomion

Відстань вимірюють спеціальним штангенциркулем чи антропометром. Для визначення співвідношень ділянок голови запропоновані індекси, за величиною

яких розрізняють типи голови та обличчя. Форму голови визначають відповідно до формули:

Широка частина голови x 100

Довга частина голови.

Показники величиною до 75,9 свідчать про доліхоцефалічну форму голови, від 81,0 до 85,4 - мезоцефалічну, 85,5 і більше - брахіцефалічну.

Форму обличчя за Гарсоном визначають відповідно до співвідношення:

Морфологічна висота обличчя x 100

Ширина обличчя в ділянці виличних дуг

До 78,9 - дуже широке обличчя (гіпереуріпрозне), 79,0 - 83,9 - широке обличчя (еуріпрозне); 84,0 - 87,9 - середнє обличчя (мезопрозне); 88,0 - 92,9 - вузьке обличчя (лептопрозозне); 93,0 і більше дуже вузьке обличчя (гіперлептопрозозне) - табл. 21.

Таблиця Форма обличчя залежно від індексного числа

Дуже вузьке обличчя (гіперлептопросоп)	Індекс 93,0 і більше
Вузьке обличчя (лептопросоп)	Індекс 88,0-92,9
Обличчя середньої ширини (мезопросоп)	Індекс 84,0-87,9
Широке обличчя еуріпросоп)	Індекс 79,0 83,9
Дуже широке обличчя (гіпереуріпросоп)	Індекс 78,9 і менше

Форму обличчя можна визначити за допомогою лицьового індексу за Изаром (IFM) (рис. 99) - індекс фаціальний морфологічний.

Довжину обличчя визначають від точки орh до gn, ширину обличчя між зу - зу у мм.

Orh - gn

IFM= ----- x100%

зу-зу

Величина індексу 104 і більше характеризує вузьке обличчя, від 97 до 103 - середнє, 96 і менше - широке обличчя.

Ширину голови визначають між точками еуріон; лобову - між найбільш опуклими лобово-скроневиими точками; виличну - між точками зігін; ширину між кутами нижньої щелепи - між точками гоніон. Порівнюють щелепно-виличне співвідношення:

бігоніальна ширина / вилична ширина x 100% і лобно-виличне:

найбільша лобова ширина / вилична ширина x 100%

У випадках малої різниці між цими відношеннями - форма обличчю квадратна, у випадках великої різниці - овальна.

За Вільямсом (1913) розрізняють 4 основні форми обличчя: квадрант, трикутна, овальна й овоїдна (овальна).

За А.М.Шварцем (1951) виділяють 6 основних форм обличчя: кругле: квадратне; шестигранне; овальне; трикутне з основою, спрямованою вгору чи вниз.

В.Ю.Курляндський (1958) розрізняв обличчя квадратні, конусоподібні -звужені догори у вигляді зворотного конуса. Для зручності визначення типу обличчя автор рекомендував притискати до обличчя лінійки в ділянці трагуса і кутів нижньої

щелепи. Довге і вузьке обличчя характеризувалося індексом - 90-94; широке і коротке - 80-84; овальне - 86-89,9.

У давнину для визначення пропорційності обличчя використовували принцип «золотого перетину». "Золотим перетином" називають дві частини відрізка, в якому менша частина відноситься до більшого як велика до всього відрізка. «Золотий перетин» обличчя проходить від лобової точки до підборідної; у гнатичній частині лицьового відділу черепа - від кінчика носа до підборідної точки проходить за закритого рота по лінії змикання губ, за відкритого - ця відстань дорівнює відстані від підборідної точки до верхньої губи. Для визначення «золотого перетину» існує спеціально розроблений циркуль, що поділяє будь-як величину в зазначених співвідношеннях. «Золотий перетин» визначають при вивченні обличчя у фас, а також у профіль.

Досліджуючи профіль обличчя, проводять лінії, вивчають лінійні і кутові розміри; визначають форму обличчя - пряме, опукле, ввігнуте.

За Е.Енглеом проводять лінію гармонії від точки глабела до точки погоніон. За ортогнатичного прикусу вона проходить через крило носа. Відносно цієї лінії автор вивчив розташування профілю обличчя, а також губ у передньо-задньому напрямку. Для фотометрії використовують лінію, що з'єднує шкірну точку назіон зі шкірною точкою погоніон для вищезгаданої мети. Для визначення опуклості чи ввігнутості обличчя па його фотознімках у профіль проводять перпендикуляр зі шкірної точки назіон на франкфуртську горизонталь і продовжують його до нижньої межі обличчя; додатково проводять лінію з орбітальної шкірної точки, що відповідає нижньому контуру кісткової очної ямки, рівнобіжну першій. Відстань між цими лініями дістала назву «біометричного профільного поля Дрейфуса».

Аналізуючи тип обличчя і порушень його естетики, визначають розташування крила носа, точки субназіон, червоної облямівки верхньої і нижньої губ, а також контуру підборіддя відносно цих ліній.

Шварц рекомендував у фотометрії з'єднувати лінією (ротова дотична) точки субназіон і погоніон і вимірювати величину профільного кута «Т», утвореного цією лінією і її перетинанням із перпендикуляром до франкфуртської горизонталі, опущеним зі шкірної точки назіон (носова площина). Цей кут характеризує розташування підносової і підборідної точок відносно носової площини, його використовують для визначення опуклості чи ввігнутості обличчя. За величини кута «Т», рівній 10°, профіль нижньої частини обличчя прямий, найбільш повноцінний з естетичної точки зору; за його величини більше 10° - профіль скошений назад; за величини менше 10° скошений вперед. В останньому випадку величину профільного кута позначають знаком " - ". Відносно ротової дотичної визначають розташування губ: середнє - якщо червона облямівка верхньої губи перетинається цією лінією і розділяється навпіл і лінія дотикається червоної облямівки нижньої губи; позитивне якщо губи знаходяться спереду від середнього положення і негативне - якщо губи знаходяться за.

При вивченні фотографій профілю обличчя не може бути врахована товщина м'яких тканин, величина кісток лицьового кістяка і їхні взаємовідносини. Для більш детального вивчення особливостей будови обличчя А.М. Шварц рекомендував аналізувати дані вимірювань бічних телерентгенограм голови. Таким дослідженням товщину м'яких тканин обличчя визначають більш точно.

Подібність і розходження форми обличчя у дітей і в їхніх батьків визначають шляхом зіставлення форми полігонів, накреслених на фотографіях обличчя. Досліджуючи обличчя у фас, проводять: серединну площину обличчя (МЕ); дотичну до волосистої частини брів зверху до її перетинання з волосистою частиною голови в ділянці скронь і основи козелків вушних раковин із точками кутів нижньої щелепи; дотичні до контурів нижньої щелепи. Якщо у дитини обличчя більш вузьке, ніж у її батьків, а коронки зубів більші середньої величини, то це може служити одним із показань до лікування з видаленням окремих зубів за наявності зубощелепної аномалії.

Досліджуючи обличчя в профіль, проводять лінії, що з'єднують точки трагуса з точками назіон, орбітале, субназіон, погоніон, гоніон. Після цього послідовно з'єднують названі точки. Якщо при порівнянні форми полігонів у фас і профіль у дітей і їхніх батьків виявляють більш вузьке обличчя у дитини, ніж у її батьків, аномалії прикусу і більш тісне положення зубів у одного чи в обох батьків, то такі порушення усувають після видалення окремих зубів у дитини із урахуванням виду прикусу. Важливо також порівнювати величину кута опуклості обличчя, який утворюється при з'єднанні точок назіон, субназіон, погоніон.

Крім аналізу основної форми обличчя у фас і профіль визначають форму і будову окремих його частин з урахуванням кісткової основи і м'яких тканин.

Лицьовий череп утворений 15 кістками, зокрема шістьма парними; верхньощелепними, виличними, піднебінними, носовими, слізними, нижніми носовими раковинами і трьома непарними - нижньою щелепою, лемешем і під'язиковою кістою. Перераховані кістки черепа з'єднати одна з одною різними швами, за винятком нижньої щелепи, з'єднаної двома скронево-нижньощелепними суглобами з основою черепа. Під'язикова кістка розташована поза черепом на передній поверхні шії.

Розрізняють такі ділянки: лоб, очі, скроні, ніс, вуха, верхня щелепа, нижня щелепа, губи і підборіддя.

Лобова кістка визначає розміри і форму лоба. У ній розрізняють луску, носову частину і дві очноямкові. Розміри луски і форма її контуру у вертикальному і горизонтальному напрямках відбиваються на формі лоба, а також його розмірах. На передній поверхні луски знаходяться лобові бугри. Нижній край луски утворюють верхні очноямкові краї, а два поперечні валики представляють надбрівні дуги. Якщо вони виступають, то вираз обличчя суворий. Між надбрівними дугами знаходиться гладка площадка - перенісся. Широке перенісся формується за тривалого порушення носового дихання (при аденоїдних розрощеннях). Розрізняють такі форми лоба: у вертикальному напрямку - прямий, скошений уперед і скошений назад; лоб опуклий із добре вираженими лобовими буграми, чи увігнутий. Наявність опуклих лобових бугрів одна з ознак раніше перенесеного рахіту. За величиною розрізняють: лоб високий, середній і низький; за шириною - широкий, середній, вузький.

Верхня межа лоба - початок волосистої частини голови; нижня - брови; з боків - скроні. Мімічні м'язи лоба та інші м'які тканини в цій ділянці розвинені слабо, у зв'язку з чим форма лоба залежить в основному від форми лобової кістки та її рельєфу. За скорочення окремих м'язів лоба змінюється вираз обличчя,

зморщуються брови, вираз обличчя може стати зосередженим, здивованим, відбивати страждання.

Очі є найбільш виразною частиною обличчя, вони відображають емоційний стан людини. Краса очей залежить від їхнього розміру, форми очної щілини та очного яблука, розташування очей у вертикальному і горизонтальному напрямках, розрізу очей, форми повік, зокрема складок верхньої повіки, від кольору очей і їхнього блиску. За тривалого порушення носового дихання, у зв'язку з відхиленнями в окислювально-відновних процесах в організмі, порушується блиск очей, вони стають менш виразними.

За даними В.А.Переверзева, зовнішні кути очей частіше розташовуються вище внутрішніх у середньому на 10°. Автор прийняв ширину очної щілини за універсальний орієнтир для встановлення деяких пропорцій обличчя. Ширину очної щілини автор позначив як рівну ширині одного ока та описав такі пропорції (рис. 102, табл. 22):

Таблиця 4. Співвідношення ширини очної щілини до інших розмірів обличчя за В.П. Переверзєвим

Міжочна ширина	= ширині 1 ока
Ширина вушної раковини	= ширині 1 ока
Ширина ротової щілини	= ширині 2 очей
Ширина обличчя на рівні ротової щілини	= ширині 4 очей
Ширина лоба на його середині	= ширині 3 очей
Ширина лоба на рівні очей	= ширині 4 очей
Висота орбіти	= ширині 1 ока
Висота верхньої губи	= ширині 1 ока
Висота носа	= ширині 2 очей
Висота вушної раковини	= ширині 2 очей
Висота лоба	= ширині 2 очей

За скорочення окремих м'язів, що оточують очне яблуко, зморщуються брови, піднімається верхня повіка, заплющуються очі, змінюється вираз обличчя.

Вилична кістка впливає на форму обличчя. Опуклість виличних дуг і ступінь їхнього вигину визначає форму обличчя: якщо дуги сплюснені, то обличчя здається широким; якщо опуклі - обличчя здається вузьким.

Скроні - ділянка скронь обмежена зверху скроневиими лініями, знизу виличними дугами. Ступінь розвитку скроневиких кісток, що утворюють бічну стінку черепа, а також скроневиких м'язів і виличних дуг, визначає форму обличчя.

Ніс - його величина, форма, нахил спинки, виразність крил носа значною мірою визначають красу обличчя. Розрізняють ширину основи носа, а також форму його нижньої ділянки. Для характеристики носа визначають відсоткове відношення його ширини до висоти, тобто **носовий індекс**. За індексу менше 70 - ніс характеризується як вузький, за індексу 70-85 - ніс середньої ширини, за індексу - 95-100 - ніс широкий, більше 100 - дуже широкий.

Нахил спинки носа буває різним у передньо - задньому напрямку. За розташуванням крила носа в біометричному профільному полі Дрейфуса визначають типи профілю обличчя за Шварцем. Велике значення для естетики обличчя має величина підносового кута, а також рівень розташування перегородки носа щодо його крил (на одному рівні, вище чи нижче). Варто

враховувати форму носа в процесі лікування сагітальних і вертикальних аномалій прикусу для визначення ортодонтичних показань до видалення окремих зубів.

Вуха - його величина, форма, відстояння від голови впливає на естетичне сприйняття обличчя. Висота вуха повинна дорівнювати висоті носа. Його верхній край розташовується на рівні надбрівних дуг, нижній край - на рівні основи носа. Низьке положення вух є одним із мікроознак уродженої патології. Вуха не повинне сильно відстояти від голови. Відстовбурчені вуха спостерігаються при синдромі ангідротичної ектодермальної дисплазії; обличчя при таких вухах називається "«обличчям сатира»". Вертикальна вісь вуха повинна бути рівнобіжна профілю контуру носа.

Верхня щелепа - парна кістка, яка бере участь в утворенні очних ямок, порожнин носа, рота, а також крилопіднебінної і скроневої ямок. Уверх від верхньощелепних кісток відходять лобові відростки, вниз - альвеолярні, у яких розташовані зуби; зовні - виличний, зсередини - піднебінний. У тілі верхньої щелепи знаходиться повітроносна пазуха (Гайморова порожнина), ступінь розвитку якої залежить від порушень функцій зубощелепної системи, а також росту верхньої щелепи.

Величина і розташування верхньощелепних кісток обумовлює форму обличчя. Зовнішня поверхня альвеолярного відростка виражена у дітей менше, ніж у дорослих. При вродженій множинній відсутності зубів (множинній адентії) альвеолярний відросток недорозвинений, особливо у хворих з ектодермальною дисплазією. В міру випадання зубів альвеолярний відросток поступово атрофується. Нахил альвеолярного відростка і передніх зубів у передньо-задньому напрямку відбивається на формі обличчя в профіль. Верхня щелепа разом із носовими кістками обмежує грушоподібний отвір порожнини носа. З боків цієї порожнини розташовані іклові ямки, які називають «собачими». За мезіального прикусу, що обумовлений недорозвиненням верхньої щелепи, іклові ямки різко виражені, середня частина обличчя сплюснена. У періодах активного росту верхньої щелепи застосування регулятора функцій Френкеля дозволяє значно поліпшити форму обличчя у фас і в профіль. Піднебінні відростки верхньощелепних кісток одночасно з піднебінною кісткою утворюють тверде піднебіння, що відокремлює носову порожнину від ротової. При вродженому незрощенні верхньої губи, альвеолярного відростка і піднебіння спостерігаються функціональні порушення в щелепно-лицьовій ділянці, що впливають на форму і функцію м'язів, а рубці на верхній губі після проведеної хейлопластики і на піднебінні після уранопластики затримують ріст верхньої щелепи і впливають на форму обличчя у фас і профіль.

Нижня щелепа визначає форму обличчя у вертикальному і горизонтальному напрямках. Порушення розмірів нижньої щелепи, її гілок і кутів, а також звичні зсуви нижньої щелепи вперед, назад і вбік відбиваються на формі обличчя.

Величина нижньощелепних кутів при народженні дитини складає 140°, до періоду постійного прикусу їхня величина зменшується в середньому до 120°. З метою діагностики порушень величини кутів нижньої щелепи і її розташування у черепі вивчають бічні телерентгенограми голови, на яких можна виявити порушення розвитку нижньої щелепи в основному в сагітальному і вертикальному напрямках і визначити вплив таких порушень на форму обличчя.

Нижня щелепа бере участь у ряді функцій зубощелепної системи у змиканні губ, жуванні, ковтанні, дихання і мовлення. У зв'язку з цим усунення порушень її розмірів, форми і розташування має значення для досягнення морфологічного, функціонального і естетичного оптимуму.

У середній і нижній частинах обличчя існує велика кількість м'язів, зокрема мімічних, які одночасно беруть участь у функціях зубощелепної системи, це стосується насамперед м'язів, що оточують зубні ряди.

Щічні м'язи під час їхнього скорочення притискають щоки до зубів. Ступінь виразності м'язів впливає на округлість щік, а, отже, і на форму обличчя.

Губи - їхня форма значною мірою визначається функцією кругового м'яза рота, що складається з поверхневого і глибокого шарів, які можуть функціонувати окремо один від одного. Скорочення поверхневого шару забезпечує стиск (змикання) губ. Ці м'язи дуже розвинені в енергійних людей, що мають сильну волю. Червона облямівка губ у таких людей вузька. За зниження функції цього м'яза і підвищення функції пучків кругового м'яза рота, що розтискають губи, рот найчастіше напіввідкритий, тип дихання ротовий чи змішаний. У таких людей нерідко ослаблена воля.

Випинання губ і вивертання червоної облямівки відбувається за скорочення глибокого шару кругового м'яза рота. Ці м'язи беруть участь у міміці, акті дихання, смоктання, мовлення і жування, а також ковтання їжі. Значне напруження губ спостерігається за інфантильного типу ковтання, коли для відправного поштовху при евакуації їжі пацієнт відштовхується кінчиком язика не від зімкнутих зубів, а від зімкнутих губ. При цьому нерідко відзначається симптом «наперстка».

Трикутний м'яз сприяє дугоподібному згинанню лінії рога, відсуваючи кут рога донизу і створюючи вираз незадоволеності.

Квадратний м'яз нижньої губи відтягує її вниз і вивертає назовні, при цьому вираз обличчя відображає відразу.

Підборідний м'яз при його скороченні випинає нижню губу і піднімає шкіру підборіддя.

Лікарі - ортоданти під час огляду обличчя велику увагу приділяють формі і довжині губ, оскільки це надалі відіб'ється на естетичному результаті лікування.

Коротка верхня губа піднімаючись при посмішці оголює альвеолярний відросток («ясенна посмішка»). У лікуванні з розширенням зубних дуг чи зсувом нижньої щелепи вперед об'єм прикусу збільшується і відповідно при посмішці більшою мірою оголюється альвеолярний відросток. У деяких випадках лікування зі збільшенням об'єму прикусу може виникати напружене змикання губ і симптом «наперстка».

Ріккетс запропонував визначати розташування губ у профіль відносно естетичної площини, що з'єднує точку кінчика носа і підборіддя. За даними автора, з віком губи товщають, що пов'язане зі зміною кута нахилу подовжніх осей різців. Це найбільш виражене у передпубертатному періоді.

Ф.Я.Хорошилкина (1970) залежно від розташування губ відносно естетичної площини обличчя за Ріккетсом виділила три типи профілю нижньої частини обличчя:

1 тип - губи розташовані спереду від естетичної площини: на рівній відстані чи превалює одна губа - верхня чи нижня;

2 тип - обидві губи дотикаються естетичної площини;

3 тип - обидві губи розташовані позаду від естетичної площини: на рівній відстані чи превалює одна з губ - верхня чи нижня;

4 тип - становить собою різні сполучення перерахованих вище 3-х типів.

Для оцінки естетики обличчя дуже важливо визначити яка губа виступає - верхня чи нижня - і ступінь її превалювання.

С.А.Шмерцлер запропонував визначати величину губного кута, що утворюється при перетинанні носової площини і дотичної до найбільш виступаючих точок губ. Гармонія рис обличчя задовільна при величині цього кута 10°.

Для визначення гармонії в розташуванні губ у вертикальному напрямку вивчають три сегменти нижньої частини обличчя: верхній - від точки субназійон до точки стоміон; середній - від точки стоміон до точки супраментале; нижній від точки супраментале до точки гнатіон. Для визначення гармонії розташування губ у горизонтальному напрямку проводять три вертикальні лінії, перпендикулярні франкфуртській горизонталі: передню - дотичну до червоної облямівки верхньої губи, середню - дотичну до червоної облямівки нижньої губи і задню дотичну до підборіддя. У гармонійному обличчі відстань між цими вертикальними лініями повинна бути рівною.

Зуби впливають на розташування губ і форму профілю обличчя. Вони утворюють зубні дуги тієї чи іншої форми і розмірів. Тому при сагітальних, вертикальних і трансверзальних аномаліях прикусу їхня форма і розміри можуть змінюватися. Для досягнення морфологічного, функціонального і естетичного оптимуму в зубощелепно - лицевій ділянці потрібно знати середні індивідуальні норми будови зубних дуг і прагнути до їх досягнення в процесі ортодонтичного лікування.

З цією метою вивчають мезіо - дистальні розміри чотирьох різців верхньої і нижньої щелеп і їхню суму і зіставляють із шириною зубних дуг (метод Pont) і довжиною переднього відрізка зубних дуг (метод Korkhaus). При цьому враховують форму обличчя і глибину різцевого перекриття (метод Топп-Мальгіна-Герлач), що дозволяє уточнити індивідуальну норму розмірів зубних дуг. Виявлення дисгармонії допомагає в постановці диференціального діагнозу порушень. За даними А.М.Шварца, на широкому обличчі середня індивідуальна норма ширини зубної дуги повинна бути більша на 2 мм, а довжина переднього відрізка зубних дуг менша на 1 мм; на вузькому обличчі — середня ширина зубних дуг повинна бути менша на 2 мм, а довжина переднього відрізка зубних дуг більша на 1 мм.

За Бергером ширина зубних дуг між першими постійними молярами складає 1/3 від ширини обличчя, виміряної між виличними дугами. Така залежність характерна для обстежених у віці понад 20 років, тобто після закінчення росту і розвитку лицьового кістяка.

За Ізаром ширина обличчя - розмір між виличними дугами, зменшений на товщину м'яких тканин, у 2 рази більше, ніж найбільш широка частина зубоальвеолярної дуги верхньої щелепи, яку вимірюють по зовнішній поверхні альвеолярного відростка на рівні дистальної межі других постійних молярів.

Розмір обличчя, вимірюваний від найбільш високо розташованої точки зовнішнього слухового проходу до контактної точки між центральними різцями верхньої щелепи в 2 рази більший, ніж довжина верхньої зубної дуги, вимірюваної від тієї ж різцевої точки по серединному піднебінному шву до місця його перетинання з трансверзальною лінією, що з'єднує точки виміру максимальної ширини зубоальвеолярної дуги.

Більш детальні відомості про анатомічні варіанти нормальної будови лицьового відділу черепа і відхилення у його будові, а також аномалії у краніальній і гнатичній його частинах і їхній взаємозумовленості з порушенням розташування м'яких тканин голови та аномаліями прикусу одержують аналізуючи бічні телерентгенограми голови (при сагітальних і вертикальних аномаліях).

6. Матеріали для самоконтролю:

А. Завдання для самоконтролю (таблиці, схеми, малюнки, графіки)

- В альбомі замалювати обличчя людини з позначеними серединних та бокових точок на обличчя для вимірювань
- В альбомі замалювати типи обличчя людини, методику визначення форми обличчя за Курляндським
- Замалювати в альбомі точки, які наносять на фотографії, види профілю обличчя
- Замалювати в альбомі оцінку профіля обличчя за Рікетсом

Тести

1. Метод антропо- і фотометричного дослідження відноситься до:
 - а) основних;
 - б) додаткових.
2. Антропометричне дослідження голови включає:
 - а) вивчення форми, розмірів обличчя, окремих його частин;
 - б) вивчення положення верхньої і нижньої щелепи стосовно площини передньої частини основи черепа.
3. Голова людини складається з:
 - а) мозкового та лицьового відділів;
 - б) верхнього і нижнього відділів.
4. При вивченні голови використовують:
 - а) серединно-сагітальну, вухо-очну, фронтальну площини;
 - б) мандибулярну, спінальну, оклюзійну площини.
5. Медіанні антропометричні точки розташовуються відповідно:
 - а) серединно-сагітальної площини;
 - б) симетрично в обидва боки від серединно-сагітальної площини.
6. Латеральні антропометричні точки розташовуються відповідно:
 - а) серединно-сагітальної площини;
 - б) симетрично в обидва боки від серединно-сагітальної площини.
7. Для визначення лицьового морфологічного індексу за Ізаром необхідні такі антропометричні параметри:
 - а) $Oph - gn$, $zy - zy$;
 - б) $N - gn$, $zy - zy$.
8. Розмір індексу Ізара 96 і менше характеризує:
 - а) широке обличчя;
 - б) вузьке обличчя.

9. Розмір індексу Ізара 104 і більше характеризує:
 - а) широке обличчя;
 - б) вузьке обличчя.
10. Розмір індексу Ізара від 97 до 103 характеризує:
 - а) середнє обличчя;
 - б) широке обличчя.
11. Найбільше повноцінним з естетичної точки зору є профіль, при розмірі профільного кута:
 - а) рівному 10° ;
 - б) більше 10° .

Тесті (II рівень)

1. При проведенні антропометрії використовують площини, запропоновані наступним науковцем:
 - а) Симоном;
 - б) Шварцем;
 - в) Хорошилкіною;
 - г) Снагіною;
 - д) Бетельманом.
2. При проведенні антропометрії використовують наступні площини:
 - а) серединно-сагітальну, вухо-очноямкову, фронтальну;
 - б) серединно-сагітальну, горизонтальну, вертикальну;
 - в) серединно-сагітальну, оклюзійну, фронтальну;
 - г) серединно-сагітальну, вертикальну, трансверзальну,
 - д) правильної відповіді немає.
3. Умовно мозкову частину черепа поділяють на таку кількість ділянок:
 - а) 5;
 - б) 7;
 - в) 9;
 - г) 3;
 - д) 2.
4. На розвиток яких кісток не впливає ортодонтичне лікування;
 - а) усі відповіді правильні;
 - б) скроневу;
 - в) лобову ;
 - г) тім'яну та потиличну;
 - д) основу черепа.
5. Антропометричні точки розташовані на обличчі називають:
 - а) кефалометричними;
 - б) краніометричними;
 - в) фізіономічними;
 - г) лицевими;
 - д) морфологічними
6. Антропометричні точки розташовані на черепі називають:
 - а) краніометричними;
 - б) кефалометричними;
 - в) в) фізіономічними;
 - г) лицевими;

- д) морфологічними.
7. Відстань між точками trichion та gnation називають:
- фізіономічною висотою обличчя;
 - фізіономічною висотою верхньої частини обличчя;
 - морфологічною висотою обличчя;
 - морфологічною висотою верхньої частини обличчя;
 - морфологічною висотою середньої частини обличчя .
8. Між точками zu-zu вимірюють:
- ширину обличчя;
 - ширину голови;
 - ширину верхньої щелепи;
 - ширину нижньої щелепи;
 - поздовжній розмір голови.
9. Морфологічна висота обличчя вимірюється між наступними точками:
- nasion-gnation;
 - trichion-gnation;
 - nasion-subnasale;
 - trichion- subnasale;
 - nasion-stomion.
10. Фізіономічна висота верхньої частини обличчя вимірюється між наступними точками:
- nasion-stomion;
 - nasion-subnasale;
 - nasion-gnation;
 - nasion-pogonion;
 - nasion- trichion..
11. Відстанню між точками trichion та nasion вимірюють:
- висоту лоба;
 - морфологічну висоту обличчя;
 - висоту верхньої частини обличчя;
 - фізіономічну висоту обличчя;
 - фізіономічну висоту середньої третини обличчя.
12. Відстанню між точками nasion та subnasale вимірюють:
- висоту носа;
 - морфологічну висоту обличчя;
 - висоту верхньої частини обличчя;
 - фізіономічну висоту обличчя;
 - ширину крил носа.
13. Відстанню між точками gnation та stomion вимірюють
- висоту нижньої частини обличчя;
 - морфологічну висоту обличчя;
 - висоту верхньої частини обличчя;
 - фізіономічну висоту обличчя;

- д) висоту нижньої губи
- 14.3а допомогою лицевого індекса за Ізаром визначають:
- а) форму обличчя;
 - б) ширину обличчя;
 - в) висоту обличчя;
 - г) ширину вилиць;
 - д) величину кута нижньої щелепи.
15. Величина індекса Ізара більша за 104 характеризує обличчя як:
- а) вузьке;
 - б) широке;
 - в) прямокутне;
 - г) овальне;
 - д) трикутне.
16. Ширину голови вимірюють між наступними точками:
- а) Eurion - Eurion;
 - б) zy - zy;
 - в) Go-G0;
 - г) Glabella -Opistocranium;
 - д) Prosthion- Prosthion
17. Скільки форм обличчя виділяють за Шварцем:
- а) 6;
 - б) 5;
 - в) 4;
 - г) 3;
 - д) 12.
18. Аналізуючи тип обличчя, у біометричному профільному полі визначають розташування наступних утворень:
- а) кутів рота;
 - б) крил носа;
 - в) підносової точки;
 - г) червоної облямівки губ;
 - д) контуру підборіддя.
19. Які з перелічених кісток є непарними:
- а) лобова;
 - б) вилична;
 - в) верхньощелепна;
 - г) носова;
 - д) піднебінна.
20. При сплюснених виличних дугах обличчя здається:
- а) широким;
 - б) вузьким;
 - в) звичайним;
 - г) дуже вузьким;
 - д) дуже широким.
21. При опуклих виличних дугах обличчя здається:
- а) вузьким;

- б) овальним;
- в) широким;
- г) прямокутним;
- д) круглим.

22. При лікуванні сагітальних та вертикальних аномалій прикусу необхідно враховувати наступне:

- а) усі відповіді правильні;
- б) форму носа;
- в) ширину носа;
- г) висоту носа;
- д) розмір носа.

Б. Задачі для самоконтролю:

Визначити форму обличчя у пацієнта Н, якщо індекс ІРМ дорівнює 95.

Задание № 2

Визначити форму обличчя у пацієнта Н., якщо індекс ІРМ дорівнює 98.

Задание № 3

Визначити форму обличчя у пацієнта О., якщо індекс ІРМ дорівнює 92. Задание № 4

Визначити форму обличчя у пацієнта М., якщо індекс ІРМ дорівнює 100.

Задание № 5

Визначити форму обличчя у пацієнта Д., якщо індекс ІРМ дорівнює 93..

Задание № 6

Визначити форму обличчя у пацієнта Д., якщо індекс ІРМ дорівнює 104.

Задание № 8

Визначити форму обличчя у пацієнта Д., якщо індекс ІРМ дорівнює 94,5.

Задание № 9

Визначити форму обличчя у пацієнта Д., якщо індекс ІРМ дорівнює 99.

Заданием 10

Визначити форму обличчя у пацієнта Д., якщо індекс ІРМ дорівнює 91.

7. Література.

Основна література:

1. Головка Н.В. «Ортодонтия». - Винница, Новая книга, 2008. – 220с;
2. Головка Н.В. «Ортодонтия. Развитие прикуса, диагностика зубочелюстных аномалий, ортодонтический диагноз». - Полтава, 2003. – 296с;
3. Персин Л.С. «Ортодонтия. Диагностика, виды зубочелюстных деформаций». - Москва, «Ортодент – инфо». -1999. – 271с;
4. Руководство по ортодонтии /под общей редакцией проф. Ф.Я. Хорошилкиной/ М. «Медицина» 1982
5. Фліс П.С. Ортодонтия. - Вінниця: «Нова книга», 2006. - 308 с.

Додаткова:

1. Виноградова Т.Н. «Стоматология детского возраста» М. «Медицина», 1987.
2. Головка Н.В. Профилактика зубочелюстных аномалий. - Вінниця: Нова Книга, 2005.
3. Григорьева Л.П. Прикус у детей. - Киев: Здоровье, 1995 г. - 231 с.

4. Шарова Г.В., Рогожников Г.И. Ортопедическая стоматология детского возраста. М., «Медицина», 1991. с. 289.

Навчальна дисципліна	Ортодонтія
Модуль № 1	Ортодонтія. Діагностика зубо-щелепних аномалій та деформацій
Змістовий модуль № 2	Методи обстеження пацієнта з зубощелепними аномаліями та деформаціями.
Тема заняття № 10	Антропометричні методи обстеження ортодонтичних хворих. Вивчення КДМ за Тонн, Долгополовою З.І., Pont, Korkhaus.
Курс	III
Факультет	Стоматологічний
Кількість годин	2

3. Актуальність теми: антропометричні методи дослідження мають наукове значення та використовуються в практичній стоматології.

4. Конкретні цілі:

9) Вивчити вимірювальні точки за методикою Pont.

10) Вивчити діагностичні індекси за методиками Tonn, Долгополовою З.І., Pont, Korkhaus.

11) Вивчити методики вимірювання контрольно-діагностичних моделей за Tonn, Долгополовою З.І., Pont, Korkhaus.

12) Аналізувати зміни параметрів зубних рядів за методиками Tonn, Долгополовою З.І., Pont, Korkhaus.

13) Знати поправки методики Pont за Linder, Hart.

3. Теоретичні питання до заняття:

1. Як визначити мезіо-дистальний розмір зубів?

2. Методика визначення пропорційності різців верхньої та нижньої щелеп за Tonn, Долгополовою З.І.

3. Чому дорівнює індекс Tonn, Малигіна Ю.М., Gerlah?

4. Що таке абсолютна та відносна макро- та мікродентія?

5. Як визначити премолярний та молярний індекси?

6. Методики визначення трансверзальних розмірів зубних рядів за Pont та Linder, Hart.

7. Методика визначення довжини фронтальної ділянки зубної дуги за Korkhaus, Долгополовою З.І.

4. Практичні роботи (завдання), які виконуються на занятті:

1. Визначення мезіо-дистальних розмірів зубів.

2. Визначення пропорційності різців верхньої та нижньої щелеп за

3. Визначення трансверзальних розмірів за Долгополовою З.І., Pont.

4. Визначення сагітальних розмірів зубного ряду за Korkhaus, Долгополовою З.І.

5. Зміст теми:

Визначення пропорційності розмірів різців верхньої і нижньої щелеп

Tonn визначив прямо пропорційну залежність між сумою ширини коронок верхніх і нижніх різців за постійного ортогнатичного прикусу. Індекс Tonn дорівнює 1,35.

$$SI : Si = 1.35 \quad (1)$$

Де **SI** - сума ширини (мезіо-дистальних розмірів) 4 верхніх різців, а **Si** - сума ширини (мезіо-дистальних розмірів) 4 нижніх різців.

Завдяки цій формулі можна визначити дефіцит місця для верхніх різців та індивідуальну макродентію.

Абсолютна макродентія діагностується в тих випадках, коли сума ширини коронок верхніх постійних різців дорівнює або більша 35,0 мм, а нижніх - 27 мм і більше.

Відносна або індивідуальна макродентія визначається з урахуванням форми обличчя. Для вузького та подовженого обличчя $SI = 33-34$ мм, а $Si = 26-27$ мм.

Мікродентія діагностується за суми ширини коронок верхніх постійних різців меншої, ніж 28 мм, а нижніх - менше 20 мм.

Порівнявши дані, отримані під час розрахунків відповідно до формули (1) та внаслідок вимірювання ширини верхніх різців, отримуємо величину

недостатності місця для різців.

$Si \times 1,35 =$ сума ширини 4-х верхніх різців (2)

Порівняння даних, які отримали згідно з розрахунками за формулою (2) с сумою мезіо – дистальних розмірів 4-х різців на діагностичних моделях обстежуваного пацієнта дозволяє зробити висновок про наявність відносної макродентії, яка може призвести до скупченості фронтальних зубів різного ступеня тяжкості.

З.И.Долгополова визначила за методикою, що була розроблена Топп, співвідношення суми ширини коронок тимчасових верхніх і нижніх різців і підтвердила їхній взаємозв'язок за тимчасового ортогнатичного прикусу. Індекс Долгополової дорівнює 1,3.

Gerlah установив, що співвідношення розмірів верхніх і нижніх різців залежить від глибини різцевого перекриття. За прямого постійного (ортогенічного) прикусу індекс Gerlah дорівнює 1,23.

Ю.М.Малыгин визначив співвідношення розмірів верхніх і нижніх різців за постійного глибокого прикусу. Індекс Ю.М. Малыгина дорівнює 1,42.

Визначення трансверзальних розмірів зубних рядів (ширини)

У дітей у період тимчасового прикусу З.И.Долгополова (1973) запропонувала визначати трансверзальні розміри (ширину) зубних рядів на верхній і нижній щелепах між центральними і бічними різцями, іклами, першими і другими тимчасовими молярами (табл. 11).

Вимірювальні точки у центральних і бічних різців та іклів розташовані на верхівках зубних горбків (з орального боку), у перших і других молярів - на жувальних поверхнях у передньому поглибленні на місці перетину поздовжньої і поперекової борозен.

Середні розміри (у мм) зубних рядів у дітей віком від 3 до 6 років за З.И.Долгополовою

Вік	Ширина між				Довжина
	II-II	III - III	IV-IV	V - V	
Верхній зубний					
3	17,6+0,2	26,4+0,3	26,4+0,2	40,8+0,2	30,0+0,2
4	17,6+0,2	27,2+0,2	36,6+0,3	41,0+0,3	30,4+0,2
5	18,1+0,2	27,1+0,2	35,5+0,2	41,0+0,2	30,0+0,2
6	18,8+0,2	27,9+0,2	35,3+0,2	40,4+0,2	30,5+0,1
Різниця	1,2	1,5	0,2	0,1	0,5
Середні розміри	від 17,2 до 18,8	від 26,3 до 27,6	Від 35,0 до 35,3	від 40,8 до 40,9	від 30,0 до 30,5
Нижній зубний ряд					
3	13,3+0,14	21,1+0,2	29,8+0,2	35,6+0,2	26,2+0,2
4	13,4+0,14	21,4+0,2	30,6+0,2	36,2+0,3	27,0+0,2
5	13,8+0,21	21,7+0,2	30,2+0,2	36,1+0,2	26,6+0,2
6	14,6+0,17	22,7+0,2	30,5+0,2	36,2+0,2	26,5+0,2
Різниця	1,28	1,2	0,7	0,69	0,32
Середні розміри	від 13,3 до 14,6	Від 21,0 до 22,2	Від 29,7 до 31,3	від 35,5 до 36,2	від 26,2 до 26,5

У період постійного прикусу для визначення трансверзальних розмірів зубних рядів застосовують методику **Pont** (1907), що побудована на прямо пропорційній залежності між сумою мезіо-дистальних розмірів 4-х верхніх різців і шириною між першими премолярами і першими молярами на верхній і нижній щелепах. Для цього Pont запропонував вимірювальні точки на верхній і нижній щелепах, які під час змикання зубних рядів постійного ортогнатичного прикусу збігаються, і відповідно ширина зубних рядів у цих точках однакова. На перших премолярах ширина верхньої щелепи вимірюється між точками, що розташовані посередині міжгорбкової фісури, а на нижній щелепі - дистальна точка першого премоляра, що є дотичною до другого премоляра (контактна точка між премолярами).

На перших молярах ширина верхньої щелепи вимірюється між точками у передніх поглибленнях поздовжньої фісури, а на нижній щелепі - між дистальними щічними горбками перших молярів.

Pont визначив індекси, відповідно до яких можна визначити показники ширини зубних рядів у ділянці премолярів і молярів залежно від суми мезіо-дистальних розмірів 4-х верхніх різців.

$$\text{Премолярний індекс} = \frac{\text{Сума мезіо-дистальних розмірів 4-х верхніх різців}}{\text{Відстань між премолярами}} \times 100\% = \mathbf{80}$$

$$\text{Молярний індекс} = \frac{\text{Сума мезіо-дистальних розмірів 4-х верхніх різців}}{\text{Відстань між молярами}} \times 100\% = \mathbf{64}$$

Згідно з **Korkhaus**, у змінному прикусі замість вимірювальних точок на премолярах беруть дистальні ямочки перших тимчасових молярів на верхній щелепі чи їхні дистальні щічні горбки на нижній щелепі.

Linder, Hart (1939) внесли виправлення в індексні числа. За даними цих авторів, премолярний індекс дорівнює **85**, а молярний - **65**. У практичній роботі рекомендується використовувати запропоновану ними таблицю.

Показники (у мм) ширини зубних рядів за даним Linder-Hart

Сума ширини 4-х верхніх різців	Ширина в ділянці премолярів	Ширина в ділянці молярів
27,0	32,0	41,5
27,5	32,5	42,3
28,0	33,0	43,0
28,5	33,5	43,8
29,0	34,0	44,5
29,5	34,7	45,3
30,0	35,5	46,0
30,5	36,0	46,8
31,0	36,5	47,5
31,5	37,0	48,5
32,0	37,5	49,0
32,5	38,2	50,0

33,0	39,0	51,0
33,5	39,5	51,5
34,0	40,0	52,2
34,5	40,5	53,0
35,0	41,2	54,0
35,5	42,0	54,5
36,0	42,5	55,5

Окрім вивчення ширини зубних рядів у ділянці премолярів важливим є вимірювання ширини між іклами, що визначається між вершинами їхніх рвучих горбків. **А.Б.Слабковська** (1995) запропонувала визначати ширину між іклами залежно від суми мезіо-дистальних розмірів 4-х нижніх різців, оскільки їхні розміри менш варіабельні.

**Показники (у мм) ширини зубних рядів у ділянці іклів
(за А.Б.Слабковською)**

Сума ширини 4-х нижніх різців	Ширина зубних рядів у ділянці іклів	
	Верхніх	: нижніх
20,3	29,3	21,3
20,7	29,9	21,9
21,1	30,4	22,4
21,4	31,0	23,0
21,8	31,5	23,5
22,2	32,1	24,1
22,6	32,6	24,6
23,0	33,2	25,2
23,3	33,7	25,7
23,7	34,2	26,2
24,1	34,8	26,8
24,5	35,4	27,4
24,8	35,9	27,9
25,2	36,4	28,4
25,6	37,0	29,0
25,9	37,5	29,5
26,3	38,1	30,0
26,7	38,6	30,6
27,1	39,1	31,1

Визначення сагітальних розмірів зубних рядів

Сагітальні розміри зубних рядів дітей у період тимчасового прикусу вимірюють за методом З.І.Долгополової. При цьому визначають довжину переднього відрізка і загальну сагітальну довжину зубного ряду. Довжину переднього відрізка зубного ряду вимірюють від середини відстані між мезіальними кутами центральних різців з вестибулярного боку в сагітальному напрямку до точки перетинання з лінією, що з'єднує дистальні поверхні коронок тимчасових іклів. Загальну сагітальну довжину - від середини відстані між мезіальними кутами центральних

різців із їхнього вестибулярного боку до точки перетинання з лінією, яка з'єднує дистальні поверхні других тимчасових молярів.

Сагітальні розміри (у мм) зубних рядів дітей у тимчасовому прикусі за фізіологічної оклюзії (за З.І.Долгополовою)

Виміри у ділянці	Вік (роки)			
	3	4	5	6 - 7
Верхня щелепа				
I - III	9,9±0,1	10,0±0,1	10,6±0,1	10,3±0,1
I - V	29,8±0,1	29,7±0,1	30,1±0,1	30,7±0,1
Нижня щелепа				
I - III	6,5±0,1	6,9±0,1	7,2±0,1	7,1±0,1
I - V	26,3±0,1	26,5±0,5	26,9±0,1	27,3±0,1

Korkhaus установив визначений взаємозв'язок суми мезіо-дистальних розмірів 4-х верхніх різців і довжини переднього відрізка зубної дуги. Їм складена таблиця вимірів. Показники таблиці зменшені на 2-3 мм (товщина верхніх різців), можуть бути використані для визначення довжини переднього відрізка нижньої зубної дуги. Показники довжини переднього відрізка верхньої і нижньої зубної дуги можуть бути однаковими за прямого (ортогенічного) прикусу.

Показники довжини переднього відрізка верхньої зубної дуги за Korkhaus

Сума мезіо-дистальних розмірів 4-х різців	Довжина переднього відрізка верхньої зубної дуги
27,0	16,0
27,5	16,3
28,0	16,5
28,5	16,8
29,0	17,0
29,5	17,3
30,0	17,5
30,5	17,8
31,0	18,0
31,5	18,3
32,0	18,5
32,5	18,8
33,0	19,0
33,5	19,3
34,0	19,5
34,5	19,8
35,0	20,0
35,5	20,5
36,0	21,0

6. Матеріали для самоконтролю:

А. Завдання для самоконтролю (таблиці, схеми, малюнки, графіки):

1. Методика визначення пропорційності різців верхньої та нижньої щелеп за Tonn, Долгополовою З.І.
2. Що таке абсолютна та відносна макро- та мікродентія?
3. Як визначити премолярний та молярний індекси?
4. Методики визначення трансверзальних розмірів зубних рядів за Pont та Linder, Hart.
5. Методика визначення довжини фронтальної ділянки зубної дуги за Korkhaus, Долгополовою З.І.

Б. Задачі для самоконтролю:**Тестові завдання:**

1. Який метод застосовують для визначення ширини зубного ряду:

- а) Tonn;
- б) Korkhaus;
- в) Pont;
- г) Gerlach;
- д) Howes.

2. Для визначення ширини зубного ряду застосовують такі пристрої:

- а) шкільну лінійку;
- б) штангенциркуль;
- в) відрізок лігатурного бронзово-алюмінієвого дроту;
- г) відрізок ортодонтичного дроту;
- д) вірної відповіді немає.

3. Для визначення ширини зубного ряду в ділянці премолярів верхньої щелепи застосовують такі вимірювальні точки:

- а) передні поглиблення;
- б) контактну точку між премолярами;
- в) середину міжгорбкової фісури;
- г) задні поглиблення;
- д) вірної відповіді немає.

4. Для визначення ширини зубного ряду в ділянці премолярів нижньої щелепи застосовують такі вимірювальні точки:

- а) середину міжгорбкової фісури;
- б) контактні точки між премолярами;
- в) передні поглиблення;
- г) задні поглиблення;
- д) вірної відповіді немає.

5. Для визначення ширини зубного ряду в ділянці молярів в щелепі застосовують такі вимірювальні точки:

- а) передні поглиблення продольної фісури;
- б) дистальні щічні горбики;
- в) мезіальні щічні горбики;
- г) мезіальні піднебінні горбики;
- д) вірної відповіді немає.

6. Для визначення ширини зубного ряду в ділянці молярів нижньої щелепи застосовують такі вимірювальні точки:

- а) передні поглиблення продольної фісури;

- б) дистальні щічні горбики;
- в) мезіальні щічні горбики;
- г) мезіальні піднебінні горбики;
- д) вірної відповіді немає.

7. Визначення довжини фронтальної ділянки зубного ряду проводять за допомогою методу:

- а) Korkhaus;
- б) Pont;
- в) Tonn;
- г) Gerlach;
- д) Hawlay.

8. Довжина фронтальної ділянки в щелепі більше нижньої при ортогнатичному прикусі на:

- а) 1 мм;
- б) 2 мм;
- в) 3 мм;
- г) 4 мм;
- д) 5 мм.

9. Пропорційність розмірів різців верхньої та нижньої щелеп при нормальній глибині різцевого перекриття визначається методом:

- а) Tonn;
- б) Gerlach;
- в) Pont;
- г) Korkhaus;
- д) Howes.

10. Пропорційність розмірів різців верхньої та нижньої щелеп при глибокому різцевому перекритті визначається методом:

- а) Ю.М. Малигіна;
- б) Н.Г. Снагіної;
- в) З.П. Долгополової;
- г) Л.В. Ілліної-Маркосян;
- д) Ю.М. Олександрової.

11. Пропорційність розмірів різців верхньої та нижньої щелеп при прямому прикусі визначається методом:

- а) Gerlach;
- б) Herber;
- в) Herbst;
- г) Hawlay;
- д) Korkhaus.

12. Для визначення довжини зубного ряду застосовують метод:

- а) Nance;
- в) Cesa;
- в) Howes;
- г) Hawley;
- д) Herbst.

13. Довжина зубного ряду визначається за допомогою такого пристосування

:

- а) шкільної лінійки;
- б) відрізок лігатурного бронзово-алюмінієвого дроту;
- в) штангенциркуля;
- г) відрізка ортодонтичної проволочки;
- д) вірної відповіді немає.

14. Для визначення правильної форми зубного ряду будують діаграму за методом:

- а) Hawley-Herber-Herbst;
- б) Howes –Снагіної;
- в) Tonn-Gerlach;
- г) Nance-Korkhaus;
- д) вірної відповіді немає.

15. За Tonn індекс пропорційності різців верхньої та нижньої щелеп дорівнює:

- а) 1,3;
- б) 1,35;
- в) 1,23;
- г) 1,42;
- д) 2,3.

16. За Ю.М.Малигініним індекс пропорційності різців верхньої та нижньої щелеп дорівнює:

- а) 1,3;
- б) 1,35;
- в) 1,23;
- г) 1,42;
- д) 2,3.

17. За Gerlach індекс пропорційності різців верхньої та нижньої щелеп дорівнює:

- а) 1,3;
- б) 1,35;
- в) 1,23;
- г) 1,42;
- д) 2,3.

18. За З.І.Долгополовою індекс пропорційності різців верхньої та нижньої щелеп дорівнює:

- а) 1,3;
- б) 1,35;
- в) 1,23;
- г) 1,42;
- д) 2,3.

19. Премолярний індекс Pont дорівнює:

- а) 64;
- б) 65;
- в) 80;
- г) 85;
- д) 75.

20. Молярний індекс Pont дорівнює:

- а) 64;
- б) 65;

- в) 80;
- г) 85;
- д) 75.

21. Премолярний індекс Linder-Hart дорівнює:

- а) 64;
- б) 65;
- в) 80;
- г) 85;
- д) 75.

22. Молярний індекс Linder-Hart дорівнює:

- а) 64;
- б) 65;
- в) 80;
- г) 85;
- д) 75.

23. При абсолютній макродентії сума мезіо-дистальних розмірів постійних різців верхньої щелепи становить:

- а) 27 мм та більше;
- б) 28 мм та більше;
- в) 30 мм та більше;
- г) 33 мм та більше;
- д) 35 мм та більше.

24. При абсолютній макродентії сума мезіо-дистальних розмірів постійних різців нижньої щелепи становить:

- а) 27 мм та більше;
- б) 28 мм та більше;
- в) 30 мм та більше;
- г) 33 мм та більше;
- д) 35 мм та більше.

25. При абсолютній мікродентії сума мезіо-дистальних розмірів постійних різців верхньої щелепи становить:

- а) 20 мм та менше;
- б) 24 мм та менше;
- в) 27 мм та менше;
- г) 28 мм та менше;
- д) 30 мм та менше.

26. При абсолютній мікродентії сума мезіо-дистальних розмірів постійних різців нижньої щелепи становить:

- а) 20 мм та менше;
- б) 24 мм та менше;
- в) 27 мм та менше;
- г) 28 мм та менше;
- д) 30 мм та менше.

7. Рекомендована література

Основна:

- 1.Руководство по ортодонтии под ред. Ф.Я.Хорошилкиной, М., Медицина.-1982.
- 2.Ортодонтія. Н.В.Головко. Полтава.-2003.
3. Ортодонтія. Під редакцією Фліса П.С. – К.: Медицина, 2008. – 360 с.
- 4.Л.П.Григорьева. Прикус у детей. – Полтава. – 1995.
- 5.А.И.Бетельман и соавт. «Ортопедическая стоматология детского возраста» К.; - Здоровье. – 1972.

Додаткова:

- 1.З.Ф.Василевская, А.Д.Мухина «Деформации зубочелюстной системы» К., - Здоровье. – 1975. – С. 3 – 6.

Навчальна дисципліна	Ортодонтія
Модуль № 1	Ортодонтія. Діагностика зубощелепних аномалій та деформацій
Змістовий модуль № 2	Методи обстеження пацієнта з зубощелепними аномаліями та деформаціями.
Тема заняття № 11	Антропометричні методи обстеження ортодонтичних хворих. Метод Снагіної Н.Г. Вимірювання висоти піднебінного склепіння за методом Korkhaus, Л.В.Ільїної-Маркосян. Встановлення пропорційності розвитку зубних сегментів за методом Gerlah. Геометрично-графічний метод вивчення форми зубних дуг Hawley-Herber-Herbst.
Курс	III
Факультет	Стоматологічний
Кількість годин	2

5. **Актуальність теми:** у зв'язку з тим, що клінічний та рентгенологічний методи обстеження не завжди в повному обсязі висвітлюють картину захворювання в плані найбільш ймовірних причин виникнення даної зубощелепної аномалії, як допоміжні методи дослідження в ортодонтії широко застосовують біометричне та графічне дослідження діагностичних моделей щелеп. Тому знання цих методів дослідження важливе в підготовці лікаря стоматолога-ортодонта.

6. Конкретні цілі:

- 14) Знати методику визначення недостатності апікального базису за Н.Г.Снагіною.
- 15) Знати методику вимірювання висоти піднебінного склепіння за Korkhaus, Л.В.Ільїної-Маркосян.
- 16) Знати методику встановлення пропорційності розвитку зубних сегментів за Gerlah.
- 17) Знати геометрично-графічний метод вивчення форми зубних дуг Hawley-Herber-Herbst.

3. Теоретичні питання до заняття:

1. Апікальний базис, ширина та довжина апікального базису.
2. Методика визначення звуження апікального базису за Н.Г.Снагіною.
3. Методика вимірювання висоти піднебінного склепіння за Korkhaus, Л.В.Ільїною-Маркосян.
4. Методика встановлення пропорційності розвитку зубних сегментів за Gerlah.
5. Геометрично-графічний метод вивчення форми зубних дуг Hawley-Herber-Herbst.

4. Практичні роботи (завдання), які виконуються на занятті:

1. Провести вимірювання ширини апікального базису.
2. Провести вимірювання довжини апікального базису.
3. Визначити пропорційність розмірів фронтальної та бічних ділянок зубної дуги.
4. Визначення звуження апікального базису за Н.Г.Снагіною.
5. Вимірювання висоти піднебінного склепіння за Korkhaus, Л.В.Ільїною-Маркосян.
6. Побудувати діаграму Hawley-Herber-Herbst.

5. Зміст теми:

Співвідношення розмірів сегментів зубних дуг (фронтального і бічних).

Gerlach (1966) запропонував розділяти зубні дуги на три сегменти: фронтальний і два бічні. Розміри фронтального сегмента визначають за сумою мезіо-дистальних розмірів 4-х різців, а бічні вимірюють від мезіальної поверхні ікла до дистальних контактних точок перших постійних молярів. Автором доведено, що існує симетрія бічних ділянок зубних дуг і визначене

співвідношення розмірів фронтальної і бічної ділянок.

Ідеальне співвідношення за глибини різцевого перекриття на 3 мм визначається тоді, коли величина фронтального сегмента відповідає розмірам бічних. За прямого прикусу вкорочена фронтальна ділянка зубної дуги, тому що відбулося пристосування до визначеного співвідношення зубів.

Визначення параметрів апікального базису.

Н.Г. Снагіна підтвердила метод **А.Новес** (1957), що визначив прямо пропорційну залежність розмірів зубних дуг і їхнього апікального базису.

У трансверзальному напрямку ширину апікального базису вимірюють на верхній щелепі між найбільш глибоко розташованими точками ямок іклів, на нижній щелепі - відступивши на 8 мм униз від місця перетинання горизонтальної лінії, що з'єднує шийки нижніх іклів і перших премолярів, і вертикальної лінії, що проходить через верхівку їхнього міжзубного сосочка. У нормі ширина апікального базису верхньої щелепи дорівнює 44%, а нижньої - 43% від суми мезіо-дистальних розмірів 12 постійних зубів кожної щелепи.

В: $\sum 12d = 43 : 100$ (для верхньої щелепи)

В: $\sum 12d = 42 : 100$ (для нижньої щелепи)

Звуження зубного ряду звичайно супроводжується й звуженням апікального базису. За Н.Г. Снагіною, воно може бути 2 ступенів:

I ступінь - ширина апікального базису дорівнює 42-39% на верхній щелепі і 41-38% - на нижній щелепі.

II ступінь - ширина апікального базису дорівнює 39-32% на верхній і 38-34% - на нижній щелепі.

При звуженні I ступеня є надія, що після розширення зубного ряду не виникне рецидив аномалії. При звуженні II ступеня є показання до зменшення розмірів зубної дуги за рахунок видалення окремих зубів для усунення невідповідності між розмірами зубної дуги та апікального базису.

Для визначення відношення довжини апікального базису до суми мезіо-дистальних розмірів 12 постійних зубів Н.Г.Снагіна пропонує користуватися такою формулою:

L : $\sum 12d = 40 : 100$ (для нижньої щелепи)

L : $\sum 12d = 39 : 100$ (для верхньої щелепи)

За Н.Г. Снагіною, вимірювання довжини апікального базису на верхній щелепі проводять від точки між центральними різцями в ділянці шийок зубів на піднебінній поверхні, а на нижній - від передньої поверхні ріжучих країв різців до лінії, що з'єднує дистальні поверхні перших постійних молярів.

У дітей із тимчасовим прикусом ширина апікального базису складає 55,7% на верхній і 50,0% на нижній щелепах від суми мезіо-дистальних розмірів 10 тимчасових зубів.

У період тимчасового прикусу ширина апікального базису визначається між верхівками коренів іклів і перших тимчасових молярів. Точки для вимірювання знаходяться в поглибленнях відповідно до проекції верхівки міжзубного сосочка між вищезгаданими зубами.

Вимірювання піднебінного зводу. На гіпсових моделях верхньої щелепи определяють наступні параметри піднебінного зводу: глибину (висоту), ширину, довжину і кут неба. У дітей у віці 3-7 років вивчення параметрів твердого неба проводять за методом З. І. Долгополовой (1973). Контури неба отримують з допомогою сімметрографа Коркхауза з ріжучою ґратами. У трансверзальному напрямку отримують контури піднебінного зводу на рівні молочних бічних різців, іклів, перших і других молочних молярів, на яких вивчають ширину і глибину неба. У сагітальній напрямку визначають контури піднебінного зводу від вершини межрезцового сосочка по піднебінному шву до точки перетину з дотичній, що з'єднує дистальні поверхності другу молочну молярів, і вимірюють довжину неба. Середні значення параметрів піднебінного зводу для дітей у віці 3-7 років з фізіологічної оклюзією зубних рядів представлені в таблиці. У період тимчасового і постійного прикусу контури піднебінного зводу в сагітальній і трансверзальному напрямках також одержують за допомогою сімметрографа Коркхауза. Значення параметрів піднебінного зводу (довжину, висоту, ширину і кут неба) визначають за такою методикою:

- довжину піднебінного зводу вимірюють від вершини межрезцового сосочка (лате-ральних апроксимальний поверхні центральних різців) по серединному піднебінному шву до лінії, що з'єднує дистальні поверхні перших постійних молярів;
- глибину піднебінного зводу визначають за величиною перпендикуляра від найбільш глибокої точки на накресленому контурі піднебіння до лінії, що з'єднує вершини міжзубних сосочків між другими премолярами і першими молярами;
- ширину піднебінного зводу вимірюють по лінії, що з'єднує вершини міжзубних сосочків між другими премолярами і першими молярами;
- кут піднебіння (кут α) визначають за методикою Л. С. Персіна та

І. Г. Єрохіної (1981), ґрунтуючись на таких положеннях при його побудові: вихідною площиною є площина, паралельна туберальній. Вона проходить через вимірювальні точки Пона в ділянці перших премолярів; в місці її перетину з сагітальною площиною на серединному піднебінному шві (точка 1) будується кут, складовими частинами якого є лінія, паралельно основі площині сімметрографа, і лінія до вершини межрезцового сосочка (точка 2).

У дітей у віці 4-6 років кут α дорівнює 35-45 ° (І. Г. Єрохіна, 1981). Значення параметрів піднебінного зводу у дітей у віці 7-12 років з фізіологічної оклюзією визначені Н. В. Панкратової (1991). Індекс висоти піднебіння визначається за методикою П. Берцбаха (1959). У відповідності з методикою на гіпсових моделях щелеп вимірювали необхідні параметри (висоту неба і ширину зубного ряду) і потім робили розрахунок за формулою:

$$\text{Індекс висоти неба} = \frac{\text{висота неба}}{\text{ширина зубного ряду}} \times 100.$$

Таблиця. Розміри піднебінного зводу у дітей 3-7 років з фізіологічної оклюзією зубних рядів, мм (М ± т) (по З. І. Долгополовой)

Параметри	Вимірювання в ділянці молочних	Вік, років			
		3	4	5	6-7
Ширина	II—II	15,3±0,1	14,7±0,1	15,5 ±0,1	24,7 ± 0,2
	III-III	22,7±0,2	22,4 ± 0,2	23,1 ± 0,2	27,9 + 0,2
	IV-IV	26,1±0,2	25,8 ±0,2	26,4 ± 0,2	31,0 ±0,2
	V-V	29,0 ± 0,2	29,1 ± 0,2	29,7 ± 0,2	
Висота	II—II	0,8±0,1	0,8 ± 0,1	0,8 ± 0,1	1,0 ±0,1
	III-III	4,2 ±0,1	4,0 ± 0,1	3,8 ±0,1	3,9 ±0,1
	IV-IV	9,0 ±0,1	9,5 ± 0,1	9,6 ± 0,1	9,7 ±0,1
	V-V	10,8 ±0,1	11,4 ±0,1	11,5 ±0,1	11,8 ±0,1
Довжина	От I до III	10,1 ±0,1	10,0 ±0,1	10,2 ± 0,1	10,4 ± 0,0
	От I до V	28,5 ±0,1	28,3 ± 0,1	28,5 ±0,1	28,7 ±0,1

Графічний метод дослідження форми і розмірів зубної дуги.

Побудова діаграми **Hawley-Herber-Herbst** займає важливе місце у визначенні нормальної форми зубної дуги.

Для побудови діаграми вимірюють мезіо-дистальні розміри 3 фронтальних зубів (центрального і бічного різця та ікла) і сумують їх. Це складає величину радіуса **AB**. З точки **B** описують коло радіусом **AB**. Радіусом **AB** від точки **A** з обох боків відкладають відрізки **AC** і **AD**. Дуга **CA** становить собою криву розташування 6 фронтальних зубів. Для визначення розташування бічних зубів описують ще одне коло. З точки **E** проводять прямі через точки **C** і **D** і одержують трикутник **EFG**. Радіусом, що дорівнює величині сторони трикутника **EFG**, із точки **A** відзначають на продовженні діаметра **AE** точку **O**, з якої описують коло радіусом **FE**. З точки **M** на додатковому колі відкладають по величині **AO** точки **J** і **H**. З'єднавши точку **H** з точкою **C** і точку **J** із точкою **D**, одержують криву **HCADJ**, що відображає криву розташування бічних зубів за **Hawley**. На відрізках **HC** і **DJ** повинні розташовуватися бічні зуби. **Herbst** об'єднав принцип **Herber** (еліпс) і **Hawley**, замінивши бічні прямі лінії дугами **CN** і **DP**. Центрами для цих дуг є точки **L** і **K**, що розташовані на діаметрі, що перпендикулярному діаметру **AM**. Дугу **CN** описують радіусом **LC**, а дугу **DP** - радіусом **KD**. У такий спосіб дуга **NCADP** має закруглені бічні ділянки і є кривою, яка відповідає еліпсоїдній формі нормального верхнього зубного ряду.

Залежно від ширини 3 фронтальних зубів на прозорій целулоїдній плівці окреслюють кілька різних діаграм, що створюють можливість підібрати необхідну для порівняння з діагностичною моделлю. З метою визначення форми зубного ряду діагностичну модель накладають на діаграму таким чином, щоб середня лінія, яка проходить по піднебінному шву,

збігалася з діаметром **AM**, а сторони трикутника **PEC** проходили між іклами і премолярами. Потім олівцем обводять контур зубного ряду діагностичної моделі і порівнюють із побудованою кривою на діаграмі.

У такий спосіб проведені біометричні і графічні методи дослідження дозволяють кваліфіковано визначити порушення, що відбулися в будові зубного ряду за визначеної зубощелепної аномалії чи деформації прикусу, визначити метод і скласти план лікування.

6. Матеріали для самоконтролю:

А. Завдання для самоконтролю (таблиці, схеми, малюнки, графіки):

1. Законспектувати методику визначення ширини і довжини апікального базису за методом Н. Г. Снагіной.
2. Законспектувати визначення пропорційності сегментів зубних дуг методом Gerlach.
3. Законспектувати методи визначення ширини, довжини, висоти і кута неба.
4. Законспектувати алгоритм побудови діаграми Hawley-Herber-Herbst.
5. Замалювати вимірювальні точки при вивченні ширини і довжини апікального базису.
6. Намалювати діаграму Hawley-Herber-Herbst.
7. Замалювати схему визначення висоти, ширини, довжини і кута неба.

Б. Задачі для самоконтролю:

Тести 2-го рівня.

1. Для визначення правильної форми зубного ряду будують діаграму за методом:
 - а) Hawley-Herber-Herbst;
 - б) Howes-Снагіной;
 - в) Gerlach;
 - г) Nance-Korkhaus;
 - д) Ф. Я. Хорошілкіной.
2. Для побудови діаграми необхідно вимірювати мезіо-дистальні розміри:
 - а) центрального різця;
 - б) центрального і латерального різців;
 - в) різців і ікла;
 - г) різців, ікла та першого премоляра;
 - д) різців, ікла, премолярів і першого моляра.
3. Ширина апікального базису верхньої щелепи визначається:
 - а) між вершинами міжзубних сосочків між бічним різцем і іклом;
 - б) між найбільш глибоко розташованими точками ямок іклів;
 - в) між вершинами задніх щічних бугрів перших постійних молярів;
 - г) між рвуться буграми іклів;
 - д) відступивши на 8 мм вниз від місця перетину горизонтальної лінії, яка з'єднує шийки нижньої іклів і перших премолярів і вертикальної лінії, яка проходить через верхівку їх междесневого сосочка.
4. Ширина апікального базису нижньої щелепи визначається:
 - а) між вершинами міжзубних сосочків між бічним різцем і іклом;

б) між найбільш глибоко розташованими точками ямок іклів;
 в) між вершинами задніх щічних бугрів перших постійних молярів;
 г) між рвуться буграми іклів;
 д) відступивши на 8 мм вниз від місця перетину горизонтальної лінії, яка з'єднує шийки нижньої іклів і перших премолярів і вертикальної лінії, яка проходить через верхівку їх междесневого сосочка.

5. Визначення розмірів апікального базису проводять методом:

- а) Hawley-Herber-Herbst;
- б) Howes-Снагіной;
- в) Gerlach;
- г) Nance-Korkhaus;
- д) Ф. Я. Хорошілкіной.

6. Визначення пропорційності сегментів зубних дуг проводять методом:

- а) Hawley-Herber-Herbst;
- б) Howes-Снагіной;
- в) Gerlach;
- г) Nance-Korkhaus;
- д) Ф. Я. Хорошілкіной

7. При I ступеня звуження ширина апікального базису на верхній щелепі дорівнює:

- а) 38 - 41%;
- б) 37 - 40%;
- в) 34 - 38%;
- г) 42 - 45%;
- д) 32 - 39%

8. При I ступеня звуження ширина апікального базису на нижній щелепі дорівнює:

- а) 38 - 41%;
- б) 37 - 40%;
- в) 34 - 38%;
- г) 42 - 45%;
- д) 32 - 39%

9. При II ступеня звуження ширина апікального базису на верхній щелепі дорівнює:

- а) 38 - 41%;
- б) 37 - 40%;
- в) 34 - 38%;
- г) 42 - 45%;
- д) 32 - 39%

10. При II ступеня звуження ширина апікального базису на нижній щелепі дорівнює:

- а) 38 - 41%;
- б) 37 - 40%;
- в) 34 - 38%;
- г) 42 - 45%;

д) 32 - 39%

11. Ширина і довжина апікального базису залежать від:
- а) суми мезіо-дистальних розмірів 12 постійних зубів кожної щелепи;
 - б) суми мезіо-дистальних розмірів 4 постійних різців кожній щелепі;
 - в) передній ширини зубного ряду;
 - г) задньої ширини зубного ряду;
 - д) глибини різцевого перекриття.

7. Рекомендована література

Основна:

- 1.Руководство по ортодонтии под ред. Ф.Я.Хорошилкиной, М., Медицина.- 1982.
- 2.Ортодонтия. Н.В.Головко. Полтава.-2003.
3. Ортодонтия. Під редакцією Фліса П.С. – К.: Медицина, 2008. – 360 с.
- 4.Л.П.Григорьева. Прикус у детей. – Полтава. – 1995.
- 5.А.И.Бетельман и соавт. «Ортопедическая стоматология детского возраста» К.; - Здоровье. – 1972.

Додаткова:

- 1.З.Ф.Василевская, А.Д.Мухина «Деформации зубочелюстной системы» К., - Здоровье. – 1975. – С. 3 – 6.
2. Ужумецкене И.И. Методы исследования в ортодонтии. - М., Медицина. – 1970. – С. 6-47.

**для самостійної роботи студентів
під час підготовки к практичному заняттю**

Учбова дисципліна	Ортодонтія
Модуль № 1	«Ортодонтія. Діагностика зубо-щелепних аномалій і деформацій»
Змістовий модуль № 2	Методи обстеження пацієнта с зубочелюстными аномалиями и деформациями.
Тема заняття № 12	Методи дослідження дихальної функції в ортодонтії
Курс	ІІІ
Факультет	Стоматологічний
Кількість годин	2

1. Актуальність теми: Актуальність теми обумовлена необхідністю знати методи дослідження дихальної функції в ортодонтії.

2. Конкретні цілі:

- знати методи функціональної діагностики, що застосовуються в ортодонтії;
- знати методи визначення функції дихання;
- показання до призначення методів визначення функції дихання;
- вміти визначити порушення функції дихання;
- аналіз даних, отриманих при проведенні функціональних методів

дослідження.

3. Теоретичні питання до заняття:

1. Функціональна дихальна проба.
2. Проба на затримання дихання після максимального вдиху (Штанге).
3. Проба на затримання дихання після максимального видиху (Генча).
4. Спірометрія, життєва ємкість легень (ЖЄЛ) у хворих з зубощелепними аномаліями.

4. Практичні роботи (завдання), які виконуються на занятті:

1. На підставі клінічного огляду визначити тип дихання.
2. Визначити показання до проведення спеціальних методів дослідження дихальної функції.
3. інтерпретувати отримані результати функціональних досліджень.

5. Зміст теми:

Функціональні методи дослідження при наявності зубощелепних аномалій та деформацій прикусу дають значну частину інформації, що сприяє при складанні плану лікування усунення можливості виникнення рецидиву. Досліджують основні функції порожнини рота: змикання губ, жування, ковтання, дихання і мови.

Функція дихання.

Надходження повітря в легені і видих з легких в атмосферу і навколишнє середовище відбувається через рот і ніс.

Розрізняють носової, ротової і змішаний тип дихання. Нормальний стереотип дихання (носовий). Відомо, що в нормі при звичайній фізіологічній навантаженні повітря проходить через носову порожнину. Через ніс, струмінь повітря потрапляє в середній носовий хід, потім дугоподібно згинаючись - в носоглотку. Проходячи через ніс, повітря завдяки зіткненню з добре васкуляризованою слизовою оболонкою значно зігрівається; відбувається механічне та біологічне очищення - повітряний струмінь звільняється від неорганічних і органічних домішок. Неорганічні домішки містяться в носовій порожнині і викидаються разом зі слизом; мікроорганізми піддаються бактерицидну дію носової слизу. Дихання через ніс має таку перевагу, що повітря завдяки насиченості слизової кровоносними судинами і слизовими залозами зволожується. При необхідності (посиленому фізичному навантаженні, тимчасовій неможливості дихання носом) повітря може проходити через рот. При тривалій obturaції носових ходів внаслідок збільшення аденоїдів, поліпів у дитини може виникнути шкідлива звичка дихання ротом, яка залишається навіть після ліквідації причини obturaції. Це призводить до порушення узгодження дії м'язів губ, щік зовні і мови зсередини на щелепи, які ростуть і розвиваються. М'язи мови втрачають своє фізіологічне тиск на верхню щелепу, змінюється розташування мови і нижньої щелепи. Це в свою чергу призводить до розвитку деформації прикусу, яка починається з неба -

формується високе (готичне) небо; відзначається збільшення довжини переднього ділянки верхньої зубної дуги; звуження в області премолярів і молярів; дистальне розташування нижньої щелепи. Чим більше тривалість шкідливої звички, тим важче ступінь деформації. У деяких випадках з метою полегшення дихання дитина опускає нижню щелепу вниз і вперед. Мова відходить від надгортанника і створюються умови для ротового дихання. Такий стан мови призводить до надмірного розвитку нижньої щелепи і затримки росту верхньої.

При ротовому диханні змінюється положення тіла дитини і його частин в просторі. Звичайною стає поза, в якій голова постійно схилена на груди. Це призводить до змін тону м'язів шийних м'язів (що призводить до глосоптозу), а також тону м'язів плечового поясу і міжреберних м'язів, з'являються ті, що впали груди і виступаючі лопатки. Така постава призводить до дистальному розташуванню нижньої щелепи. При тривалому порушенні функції дихання внаслідок розростання аденоїдів формується широка спинка носа, вузькі ніздрі, нерухомі крила носа, не стислі сухі губи. Формується вузьке опукле особа зі збільшеною довжиною нижньої частини, "подвійним" підборіддям, який показує нижнє положення мови.

При лікуванні і з метою попередження розвитку багатьох видів зубощелепних аномалій необхідно нормалізувати функцію дихання. Для обстеження функції дихання використовують такі прості методи, як проба з ватяними волоконцями і ковтком води. Дослідження носового дихання проводять також за допомогою ринопневмометра, сконструйованого В.А. Дістель з співавторами (1993).

Ринопневмометр сконструйований на базі тонометра, що випускається вітчизняною промисловістю (для вимірювання кров'яного тиску). Він складається з гумового балона, до якого приєднана груша і манометр. Балон з допомогою гумової трубки з краном з'єднаний з пластмасовою оливою, що вводиться в ніс. Дослідження прохідності носових ходів здійснюється наступним чином: в досліджувану половину носа вводиться олива, інша половина закривається «глухий оливою». При закритому крані нагнітається повітря в гумовому балоні до 40 мм рт.ст. Досліджуваного просять дихати через рот. За сигналом «не дихати» відкривається кран на гумовій трубці і засікається час за секундоміром. При зниженні тиску до 0 подається сигнал «дихати» і знову засікається час. Про ступінь прохідності носових ходів судять за кількістю часу, що пройшов від першого сигналу до іншого. Таким чином, проведені дослідження функцій дихання дозволять більш диференційовано підійти до вибору методу лікування і попередити розвиток рецидивів аномалій.

Проба на затримку дихання після максимального вдиху (проба Штанге) або після максимального видиху (проба Генча).

спірометрія

Спірометрія - найбільш важливий спосіб оцінки легеневої функції. При проведенні спірометрії пацієнт вдихає і видихає з максимальною силою. Вимірюються об'ємна швидкість повітряного потоку і зміни обсягу дихальної

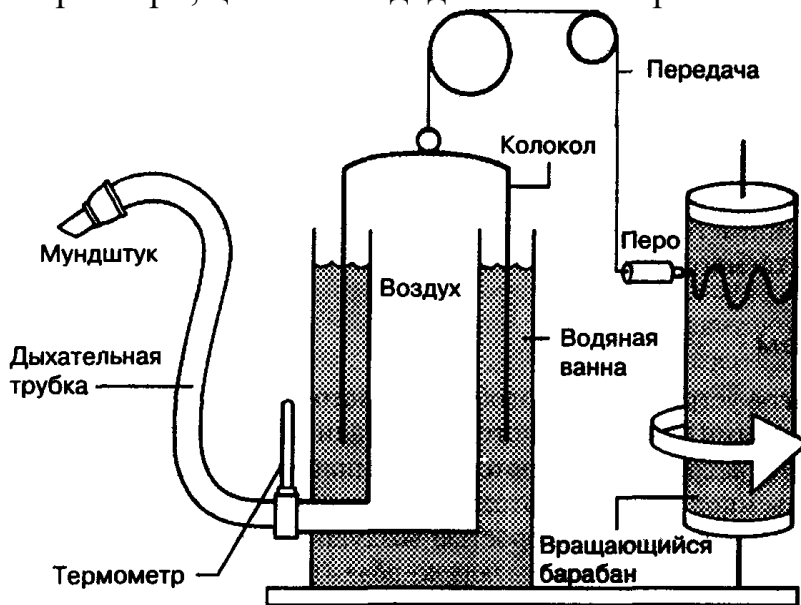
системи. Найбільш клінічно значущі відомості дає аналіз експіраторного маневру (видиху).

Спірограф з водяним затвором

Протягом десятиліть застосовувалися спірографи простої системи, що вимірювали об'єм легенів з використанням закритого контуру (рис. 1). Пацієнт в положенні сидячи дихає в камеру, яка представляє собою рухливий циліндр, занурений в ємність з водою. Зміни обсягу легких реєструються як щодо зміни обсягу циліндра, сполученого з відкаліброваним обертовим барабаном. У прикладі, представленому на рис. 1, вдих реєструється відхиленням записи на барабані догори, а видих - донизу.

Основним показником спірометрії є життєва ємність легень (ЖЕЛ, VC), що представляє собою максимальний обсяг повітря, який можна вдихнути (інспіраторна VC) або видихнути (експіраторна VC). Щоб виміряти VC, пацієнт робить спочатку вдих до граничного обсягу легень, а потім можливо повний видих.

Деяка кількість повітря залишається в легенях навіть після максимального експіраторного маневру. Цей обсяг називають залишковим обсягом (ГО, RV). Сума життєвої ємності і залишкового обсягу дає загальну ємність легенів (ОЕЛ, TLC). Остаточний обсяг не можна визначити за допомогою однієї спірометрії; це вимагає додаткових вимірювань об'єму легенів.



Мал. 1. Звичайний водяний спірометр. Наповнений повітрям циліндр, занурений в посудину з водою, з'єднаний з обертовим барабаном, на якому записуються показання спірометра. Барабан обертається з певною швидкістю, папір на барабані калібрувати, що дозволяє вимірювати зміни обсягу легень і швидкість потоку повітря.

Об'ємна швидкість повітряного потоку є головним фактором, що визначає вентиляторну здатність легенів. Об'ємну швидкість потоку можна визначити по експіраторному маневру життєвої ємності легенів, якщо врахувати витрачений на нього час. При використанні спірометра, подібного до того, що зображений на рис.1, це час визначається на підставі швидкості обертання циліндра. За допомогою даних вертикальної осі, що

представляють обсяг (VC), і даних горизонтальній осі, що показують відлік часу, розраховується об'ємна швидкість повітряного потоку (обсяг / час).

6. Матеріали для самоконтролю:

А. Завдання для самоконтролю (таблиці, схеми, малюнки, графіки):

1. Типи дихання, методи їх визначення.
2. Функціональна дихальна проба, методика проведення.
3. Проби Штанге і Генча, методи їх проведення і визначення.
4. Спірометрія, мета дослідження, методика проведення.
5. Рінопневмометрія, методика проведення.
6. Які ознаки характерні для дихання через рот.
7. Внести до альбому у вигляді таблиці клінічні і лабораторні методи обстеження функції дихання.

Б. Задачі для самоконтролю:

Тестові завдання а = 1

1. Рінопневмометр використовують для визначення функції:
 - а) дихання;
 - б) ковтання.
2. Пробу з ковтком води відносять до:
 - а) клінічних
 - б) методів дослідження.
3. Палатографія - це метод, що дозволяє визначити порушення функції:
 - а) ковтання;
 - б) мови.
4. Пробу з ворсинками вати проводять для вивчення:
 - а) функції ковтання;
 - б) функції дихання.
5. Проба Штанге - це:
 - а) проба на затримку максимального вдиху;
 - б) проба на затримку максимального видиху.
6. Проба Генча - це:
 - а) проба на затримку максимального вдиху;
 - б) проба на затримку максимального видиху.
7. Порушення функції змикання губ спостерігається часу порушення такої функції:
 - а) дихання;
 - б) ковтання.
8. До фізіологічної функції порожнини рота відносяться:
 - а) дихання через рот;
 - б) соматичне ковтання.

Тести а = 2

1. До основних функцій порожнини рота відносяться:
 А жування і ковтання, дихання, змикання губ, мови;
 В змикання губ;

С жування і ковтання;

Д дихання;

Е мови.

2. Порушення функції змикання губ спостерігається при порушенні якої функції:

А дихання;

В ковтання;

С жування;

Д мови;

Е мови і дихання.

3. У нормі при проведенні проби Генча визначається:

А 10-20 с;

В 15-30 с;

С 20-30 с;

Д 25-40 с;

Е 20-40 с.

4. До фізіологічної функції порожнини рота відносяться:

А ротовий дихання;

В соматичне ковтання;

С односторонньому жування;

Д змикання губ з напругою;

Е змішане дихання.

5. При якому піднебінні значно зменшується обсяг порожнини носа?

А плоскому;

В куполоподібна;

С готичному;

Д колоподібними;

Е овального.

6. Який тип дихання є нормою?

А ротової;

В носової;

С змішаний;

Д грудної;

Е біль.

7. Особливості будь-якої системи вивчають за допомогою спірометрії?

А легеневої;

Д серцевої;

С травної;

Д кровоносної;

Е виводить.

8. У нормі при проведенні проби Штанге визначається:

А 20 - 30 с;

В 30 - 40 с;

С 40 - 60 с;

Д 30 - 60 с;

Е 40 - 50 с.

9. Внаслідок шкідливої звички ротового дихання розвиваються такі зміни ЗЧС:

- А. звуження зубних рядів;
- В. подовження фронтальної області зубних дуг;
- З готичне небо;
- Д. вестибулярний нахил фронтальної групи зубів;
- Е. готичне піднебіння, подовження фронтальної області зубних дуг, звуження зубних рядів.

10. Особові ознаки, які розвиваються внаслідок тривалого ротового дихання - це:

- А. аденоїдне вираз обличчя, трохи сплющена спинка носа, вузькі носові ходи;
- В. трохи сплющена спинка носа;
- С. нерухомі крила носа;
- Д. вузькі носові ходи;
- Е. аденоїдний вираз обличчя.

11. Який метод дозволяє вивчати зміни в легенях:

- А. електрометрія;
- В. рентгенографія;
- С. мастікаціографія;
- Д. електроодонтодіагностика;
- Е. жувальні проби.

12. За допомогою ватних ворсинок визначають порушення функції:

- А. жування;
- В. ковтання;
- С. дихання;
- Д. мови;
- Е. змикання губ.

13. Носовий тип дихання характеризується:

- А. спокійним змиканням губ, рухливими крилами носа, нормальної конфігурацією спинки носа, вологою червоною облямівкою губ;
- В. рухливими крилами носа;
- С. нормальної конфігурацією спинки носа;
- Д. вологою червоною облямівкою губ;
- Е. спокійним змиканням губ.

14. Ротовий тип дихання характеризується:

- А. напіввідкритим ротом;
- В. нерухомими крилами носа;
- С. широкою спинкою носа;
- Д. сухої червоною облямівкою губ;
- Е. напіввідкритим ротом, нерухомими крилами носа, сухий червоною облямівкою губ.

7. Література.

Основна література:

1. Флис П.С. Ортодонтия. - М.: «Новая книга», 2006. - 308 с
2. Шарова А.В., Рогожников Г.И. Ортопедическая стоматология детского возраста. М., «Медицина», 1991. с. 289.
3. Руководство по ортодонтии / под общей редакцией проф. Ф.Я. Хорошилкиной / М. «Медицина» 1982.

Додаткова:

1. Виноградова Т.Н. «Стоматология детского возраста» М. «Медицина», 1987.
2. Головкин Н.В. Профилактика зубочелюстных аномалий. - М.: Книга, 2005.
3. Григорьева Л.П. Прикус у детей. - Киев: Здоровье, 1995 г. - 231 с.
- Каспарова и соавт. «Заболевание височно-нижне-челюстного сустава у детей и подростков» М. «Медицина», 1981.
4. Колесов А.А. «Стоматология детского возраста» М. «Медицина», 1991.
5. Криштаб СИ., Василевская З.Ф., Мухина А.Д., Неспрядько В.П. Лечение зубо-челюстных деформаций Киев, «Здоровье», 1982 с. 190.
6. Курляндский В.Ю. Ортопедическая стоматология. М. «Медицина», 1977.
7. Фалин Л.Я. Гистология и эмбриология полости рта и зубов. М., 1963.
8. Орієнтовна карта для самостійної роботи з літературою по темі "Функціональні методи дослідження в ортодонтії"

Навчальна дисципліна	Ортодонтія
Модуль № 1	Ортодонтія. Діагностика зубо-щелепних аномалій та деформацій.
Змістовий модуль № 2	Методи обстеження пацієнтів з зубощелепними аномаліями та деформаціями
Тема заняття № 1	Методи дослідження мовної функції
Курс	3
Факультет	Стоматологічний
Кількість годин	2

1. Актуальність теми: в процесі правильного формування прикусу має важливе значення фізіологічне протікання функцій. Бо існує прямий взаємозв'язок між морфологією і функцією.

Неправильний акт ковтання веде до парафункції язика і як результат порушується міодінамічна рівновага в щелепно - лицевій ділянці, що є пусковим механізмом у розвитку ряду аномалій прикусу. Функція мови як специфічна форма діяльності людини, яка забезпечує спілкування між людьми багато в чому залежить і від правильного формування прикусу, прикріплення м'яких тканин, а також артикуляції язика. Знання нормальної фізіології цих процесів дозволить лікарю- стоматологу і ортодонту правильно аналізувати характер порушень і своєчасно їх профілакувати.

2. Конкретні цілі:

- Аналізувати правильність протікання функції мови і ковтання у пацієнта;
- Пояснювати механізм деформацій прикусу, в результаті порушень функцій ковтання і мови;
- Запропонувати комплекс заходів для відновлення фізіологічних процесів ковтання і мови;
- Класифікувати характер функціональних порушень мови і ковтання;
- Тракувати фізіологічний процес мови і ковтання;

- Малювати схему палатографії, при нормальному протіканні функції мови і ковтання;
- Проаналізувати пряму і непряму палатографію;
- Скласти комплекс вправ для відновлення функції мови і ковтання.

3. Теоретичні питання до заняття:

1. Дати характеристику фізіологічного акту ковтання.
2. Дати визначення міодінамічної рівноваги.
3. Перерахувати фази ковтання.
4. Охарактеризувати акт ковтання в різні вікові періоди.
5. Назвати анатомічні утворення, які беруть участь в акті ковтання.
6. Охарактеризувати методи дослідження функції ковтання.
7. Проаналізувати характер морфологічних порушень, що виникають при неправильному акті ковтання.
8. Назвати анатомічні утворення які беруть участь в акті мовлення.
9. Охарактеризувати функцію мови в різні вікові періоди.
10. Пояснити методику прямої і непрямой палатографії.

4. Практичні роботи (завдання), які виконуються на занятті: (с пацієнтом, які прийшли на прийом або студенти поділяються на пари і всі дослідження проводять один на одному).

Алгоритм оцінки:

1. Оцінити біологічний, зубний і паспортний вік пацієнта.
2. Визначити етап формування прикусу. Записати зубну формулу. Характеристику прикусу в площинах. Оцінити великий ключ оклюзії за Енглем.
3. Провести клінічну пробу для визначення функції ковтання- проба «ковтка води». Проаналізувати стан м'яких тканин обличчя. Оцінити міодінамічну рівновагу по Віндерсу.
4. Провести мовні проби з пацієнтом.
5. Зняти відбиток для виготовлення моделі і пластинки для палатографії.
6. Провести непряму палатографію на пластинці, дати оцінку отриманим даним.

5. Зміст теми:

Функція ковтання. Після формування грудки їжі настає акт ковтання – самостійний рефлекторний акт переміщення грудки їжі з порожнини рота через стравохід в шлунок. Ковтання являє собою послідовні процеси, серед яких виділяють 3 фази: ротову, або довільну, глоткових, або мимовільну (швидко і коротку) і стравохідну або мимовільну (повільну і тривалу).

У першій фазі сформована харчова грудка обсягом 5-20см³ і певної консистенції рухами язика і щік переміщається до дистальних відділів порожнини рота. Завдяки довільним скороченням спочатку передньої, а потім середньої частини язика харчова грудка переміщається на спинку язика, притискається до твердого піднебіння і кореня язика і перекладається до передніх дужок.

При цьому відбувається подразнення рецепторів кореня язика і включається рефлекторний механізм другої фази ковтання. Рефлекторно

скорочуються м'язи м'якого піднебіння і закривається вхід в порожнину носа. Одночасно відбувається скорочення м'язів, які переміщують під'язикову кістку, що викликає підйом гортані. Харчова грудка, яка направляється рухами язика, проштовхується в глотку і натискає на надгортанник, який закриває вхід в гортань.

В цілому 1 і 2 фази ковтання відбуваються швидко і тривають не більше 1 сек.

У третій фазі харчова грудка проходить по стравоходу і надходить в шлунок, при цьому початковий, середній і кінцевий відділи стравоходу послідовно скорочуються. Для рідкої їжі тривалість цієї фази становить 1-2 сек. Для твердої - 8-9 сек. При неправильному ковтанні зуби не зімкнуті, язик контактує з губами і щоками, це можна побачити, якщо швидко розсунути губи пальцями.

При утрудненому ковтанні виникає компенсаторне напруження м'язів в області кутів рота, підборіддя, іноді тремтять і зникаються повіки, витягується шия і нахилиється голова. Помітна характерно напруга м'язів - точкові поглиблення на шкірі в області кутів рота, підборіддя (симптом «наперстка», або «лимонної кірки»), всмоктування губ, щік, нерідко видно поштовх кінчиком язика і подальше вибухання губ.

У новонародженого і немовляти до прорізування тимчасових різців фізіологічним є інфантильний тип ковтання. При такому типі ковтання дитина прокладає кінчик язика між беззубими альвеолярними відростками і відштовхується від стислих губ. При цьому стає помітним вибухання губ, збільшується висота нижньої частини обличчя, в деяких випадках виникає симптом "наперстка" або "лимонної кірки" - точкові поглиблення на підборідді, що свідчить про підвищену напругу м'язів (m. Mentalis). Немовля ковтає і одночасно дихає - це можливо завдяки особливій топографії гортані.

Надгортанник у дорослої людини розташований глибше, ніж у дитини, у немовляти вхід в гортань розташований високо над нижньо-заднім краєм піднебінної фіранки і сполучується тільки із порожниною носа. Шлях для їжі розташоване у дитини на всі боки від гортані, де є сполучення між порожниною рота і горлом. Така особливість життєво важлива: немовляті не потрібно переривати смоктання під час дихання.

Після прорізування верхніх і нижніх тимчасових різців відбувається перебудова типу ковтання - перехід до соматичного типу. При соматичному типі ковтання кінчик язика відштовхується від піднебінної поверхні верхніх фронтальних зубів. зафіксована звичка «Інфантильного ковтання» завдяки передньому розташуванню язика призводить до розвитку деформацій прикусу (протрузія верхніх і нижніх різців, відкритий прикус). Ковтання - складний комплекс рухових реакцій, завдяки яким їжа переміщається з порожнини рота через стравохід в шлунок. Ковтальний рефлекс відноситься до вроджених. У нормі в акті ковтання беруть участь 22 м'язи щелепно-лицевої ділянки, під'язикової області і глотки. Дитина народжується з добре розвиненим механізмом ковтання, яке в перші місяці носить назву

інфантильного. Завдяки скороченню м'язів губ, щік, язика при ссанні в порожнині рота немовляти створюється негативний тиск і молоко надходить в рот, а язик, розташовуючись між беззубими ясеневими валиками, направляє молоко в ротоглотку. До прорізування перших зубів такий інфантильний тип ковтання, при якому язик впирається в губи, є фізіологічною нормою. Але в міру прорізування молочних зубів смоктання замінюється жуванням, і тип ковтання у дитини перебудовується на соматичний: язик при соматичному ковтанні розташований в передній третині твердого піднебіння, при цьому спинка язика просуває їжу в гортань.

Якщо проаналізувати більш детально біомеханіку цього процесу, акт ковтання в цілому складається з двох фаз: спочатку рухами язика їжа подається на ріжучу поверхню зубів, де вона змішується зі слиною, потім при скороченні мускулатури дна порожнини рота (під'язикова кістка, гортань і спинка язика) притискається, піднімаючись спереду назад до твердого та м'якого піднебіння, відтісняючи її до зіву. Перша фаза ковтання довільна і пов'язана з дією язика і мускулатури дна порожнини рота. Як тільки їжа пройде зів, ковтання стає мимовільним.

Перша фаза ковтання займає 0,7-1 с, а друга (проходження їжі по стравоходу) - від 4-6 і до 8 с.

Важливо відзначити, що при правильному протіканні акту ковтання кінчик язика в нормі повинен упиратися в передню третину твердого піднебіння. Якщо ж дитина постійно споживає рідку або напіврідку їжу, незважаючи на наявність у нього зубів, то повноцінний акт жування не формується, і переходу від інфантильного типу ковтання до соматичного не відбувається. У момент ковтання дитина з інфантильним типом ковтання прокладає язик між верхнім і нижнім зубними рядами, що сприяє формуванню відкритого прикусу. При цьому в акті ковтання беруть участь навколоротові м'язи, тобто помітно напружуються нижня частина кругового м'яза рота, підборідний м'яз і м'язи шиї, що легко виявити, попросивши дитину ковтнути слину.

При інфантильному типі ковтання язик дитини звикає тільки до найпростіших рухів, тому язиковий м'яз розвивається слабо. В результаті нерідко помилково ставиться діагноз макрогლოსія, в той час як язик дитини просто недостатньо розвинений і рухливий. Неправильне ковтання дуже часто поєднується з ротовим або змішаним типом дихання. Саме тому проблема корекції міофункціональних порушень у таких дітей дуже гостра. При порушенні функції ковтання намічається певний план лікування. Для початку необхідно навчити дитину правильно ковтати.

Вправи для нормалізації функції ковтання. Сидячи перед дзеркалом, голову тримати прямо, плечі злегка відвести назад і трохи опустити, груди розгорнути, живіт підтягнути, колінні суглоби зігнути, ноги і п'яти разом. Вправи виконуються в повільному темпі на рахунок 1-2-3- 4 з повторенням від 10 до 15 разів щодня.

Вправа 1. напіввідкритий рот, облизувати верхню і нижню губу, проводячи язиком від одного кута рота до іншого. Спробувати дістати

язиком перегородку носа, підборіддя. Проводити кінчиком язика по язиковій, а потім по вестибулярній поверхні зубів, як би перераховуючи їх, клацати язиком, для чого присмоктатися язиком при зімкнутих губах до твердого піднебіння, і, повільно відкриваючи рот, впертися кінчиком язика то в одну, то в іншу щоку.

Вправа 2. На кінчик язика покласти гумове кільце від піпетки, язик підняти вгору і притиснути його до передньої ділянки твердого піднебіння в області піднебінних складок. Стиснути зуби, не стискаючи губ, проковтнути слину, не змінюючи положення кінчика язика і гумового кільця. Вправа повторювати 5-10 разів 3 рази в день. Цю ж вправу виконати не з кільцем, а з водою, яку необхідно проковтнути.

Вправа 3. Підняти язик вгору і розташувати біля передньої ділянки твердого піднебіння, потім перемістити по склепінню твердого піднебіння в передньому відділі і максимально назад до м'якого піднебіння.

Вправа 4. цокає язиком, наслідуючи звуку ударів копит коня. Виконувати 50-60 разів.

Вправа 5. Стиснути зуби, зімкнути губи, впертися кінчиком язика в тверде піднебіння - в проекцію коренів центральних різців, проковтнути слину.

Для корекції інфантильного типу ковтання дуже ефективний трейнер. Язичок апарату при кожному ковтальному русі рефлекторно нагадує дитині про правильне положення кінчика язика, що закріплюється під час нічного носіння і сприяє розбудові інфантильного типу ковтання в соматичне.

Центр ковтання розташовується в довгастому мозку на дні IV шлуночка, поруч з дихальним центром і центром, що регулює серцеву діяльність.

Інфантильний тип ковтання спостерігається від народження до 2,5 років. У нормі соматичний тип ковтання з'являється у віці від 2,5 до 3 років, тобто після встановлення тимчасових зубів у прикусі. У цей період дитина переходить від смоктання до жування. Після прорізування різців куприк мови під час ковтання спирається на зімкнуті зуби і в передній ділянці склепіння неба. Акт ковтання ділиться на три фази: перша - довільна, або усвідомлювана, коли їжа переміщається язиком по ротоглотці; друга - слабо усвідомлювана, при якій ще можливо повернути харчову грудку в порожнину рота; третя - мимовільна, коли їжа проходить верхній відділ стравоходу і спрямовується в шлунок (Siraub, 1951; Whiteman, 1951). Іноді при штучному вигодовуванні використовують довгу соску, яка займає весь рот немовляти і стосується м'якого піднебіння. Це може привести до неправильного ковтання, тому що соска перешкоджає правильній функції язика, м'якого піднебіння і глотки. Порушення виникають також при наявності великого отвору в сосці, через яке молоко і молочні суміші у великій кількості надходять в порожнину рота; дитина захлинається їжею і може її проковтнути лише після видалення соски з порожнини рота і витікання їжі через кути рота. При цьому переднє положення язика, що регулює потік молока, може закріпитися і стати причиною неправильного

ковтання. При ковтанні вивчають стан язика, губ, щік, під'язикової кістки в різні фази ковтання. Основним методом статичної оцінки є бічна телерентгенографія голови, при якій виявляють гіпертрофовані аденоїди і мигдалики, що сприяють передньому розташуванню кореня і кінчика язика, неправильної його артикуляції з оточуючими органами і тканинами, що обумовлює порушення функції ковтання (В.П. Окушко, 1965; Ф.Я. Хорошилкіна, ЮМ. Малигін, 1982; R.Frankel, 1961, і ін.). Морфологічні порушення в будові і розташуванні твердих і м'яких тканин щелепно-лицевої ділянки дозволяють судити про функціональні розлади навколоротових і внутрішньоротових м'язів. При телерентгенокінематографічному вивченні положення язика під час ковтання його спинку покривають контрастною речовиною. При перегляді кінострічки, користуючись стоп-кадром, на бічній телерентгенограмі голови вимірюють відстань між різними ділянками спинки язика і твердим піднебінням при різних фізіологічних станах (спокій, ковтання). За графічною методикою, запропонованою Rakosi (1964-1982), роблять 7 вимірювань. На підставі отриманих даних будують графік положення язика.

Функціональна ковтальна проба заснована на вивченні здатності обстежуваного ковтати харчову грудку або рідину за певний час мимоволі або по команді. При нормальному ковтанні зуби зімкнуті, м'язи обличчя не напружені, відзначається переміщення під'язикової кістки. Час нормального ковтання 0,2-0,5 сек (рідкої їжі - 0,2 сек, твердої - 0,5 сек) При неправильному ковтанні зуби не змикаються, язик контактує з губами і щоками. Це можна побачити, якщо швидко розсунути губи пальцями. При утрудненому ковтанні виникає компенсаторне напруження м'язів в області кутів рота, підборіддя, іноді тремтять і змикаються повіки, витягується шия і нахилиється голова. Помітні характерне напруження м'язів - точкові поглиблення на шкірі в області кутів рота, підборіддя ("симптом наперстка"), всмоктування губ, щік. Нерідко видно поштовх кінчиком язика і подальше вибухання губи.

Клінічна функціональна проба по Френкелю призначена для визначення положення спинки язика, зміни його розташування в процесі ортодонтичного лікування і після нього. Пробу виконують зі спеціально вигнутими дротяними петлями. Їх роблять з прокаленої над полум'ям пальника ортодонтичного дроту діаметром 0,8 мм. Для визначення положення спинки язика в передній ділянці піднебіння виготовляють петлю меншого розміру, в задній ділянці - більшого. Дротові петлі згинають і припасовують до моделі верхньої щелепи. При виготовленні петлі меншого розміру її круглу ділянку розташовують по середній лінії піднебіння на рівні перших премолярів, більшого розміру - на рівні перших постійних молярів. Кінці дроту скручують. Скручений дріт розташовують, повторюючи контур ската альвеолярного відростка; потім виводять в переддвір'я порожнини рота між першим премоляром і іклом і з порожнини рота - в області його кута. Згинають ручку паралельно оклюзійної поверхні зубних рядів так, щоб її передній кінець був удвічі коротше заднього. Після введення дротяної петлі в

порожнину рота просять пацієнта сидіти спокійно і стежать за тим, щоб ручка не торкалася до м'яких тканин обличчя. Реєструють це становище до проковтування слини і після нього. За зміною положення ручки можна судити про те, чи стикається спинка язика з твердим піднебінням, а також про те, чи є у обстежуваного навички правильного ковтання. Успіх ортодонтичного лікування і досягнення його стійких результатів в значній мірі визначаються нормалізацією положення спинки і кінчика язика.

Дослідження F.Falk підтверджують необхідність неодноразового проведення такої клінічної проби в процесі лікування хворих з різко вираженими зубощелепними аномаліями.

Лінгводінамометрія - визначення внутриротового м'язового тиску язика на зубні ряди за допомогою спеціальних приладів (Feldstein, 1950; Kydd, 1956, 1957; Winders, 1958). Сила, з якою язик тисне при ковтанні на зубні ряди, різна. Тиск язика на передні зуби становить 41- 709 г / см², на тверде піднебіння - 37-240 г / см², на перші моляри - 264 г / см² (по Winders). Тиск язика на навколишні тканини при ковтанні по команді в 2 рази більше, ніж при мимовільному ковтанні (Kydd, Todd, 1962). Від розподілу тиску язика на піднебіння залежить його форма.

Електроміографія дозволяє встановити участь в акті ковтання мимічних і жувальних м'язів. У нормі амплітуда хвиль біопотенціалів при скороченнях кругового м'яза рота незначна, а при скороченнях власне жувальних м'язів - значна. При неправильному ковтанні спостерігається зворотна картина. Зроблені спроби електроміографічного дослідження язика при ковтанні (М.П. Кожокару, 1973, Т.Ф. Косирева, 1995 і ін.). Для вивчення ковтання використовують також мастікаціографію, міографію, міотонометрію і інші методи.

В даний час велика кількість дітей виростає при штучному вигодовуванні, однак не у всіх зберігається інфантильне ковтання. Отже, правильне штучне вигодовування запобігає порушенню функції ковтання. У свою чергу слід підкреслити, що неправильне ковтання може бути обумовлено рядом причин, в тому числі і неправильним вигодовуванням через довгу соску, що має великий отвір. На думку Ф. Я. Хорошилкіна (1970), В.П. Окушко (1975), Ю.А. Гіоевої (1990), Andrews (1960) та інших дослідників, хронічний тонзиліт, аденоїдні розростання сприяють зсуву язика вперед, що може зафіксуватися і бути однією з причин неправильного ковтання. Порушення функції ковтання нерідко буває обумовлено укороченою вуздечкою язика, рання пластика якої є профілактичним заходом, що попереджує закріплення інфантильного ковтання. Порушення функцій зубощелепної системи нерідко поєднуються. Найчастіше неправильне ковтання спостерігається при ротовому диханні, неправильній артикуляції язика з оточуючими органами і тканинами під час промови.

Наявність сагітальної і вертикальної щілини між різцями при аномаліях прикусу є несприятливим для нормалізації функції ковтання. У зв'язку з цим ранні профілактичні заходи, що попереджають розвиток аномалій прикусу, сприяють правильному формуванню ковтання.

Функція мови. Мова - це специфічна форма діяльності, яка забезпечує спілкування між людьми. Розрізняють два види мови: імпресивна і експресивна.

Імпресивна мова - це діяльність, спрямована на розуміння мови.

Експресивна мова - це діяльність, спрямована на формування усної активної мови.

Розвиток мови - складний процес, пов'язаний з функціями головного мозку, нервових провідних шляхів і розвитком зубощелепної системи. У процесі формування мови виділяють 2 періоди - доречовий і мовний періоди.

Починаючи з перших місяців життя, дитина в зв'язку з емоційними переживаннями починає «агукати». На 3-му місяці починають проявлятися голосні звуки "а", "в", "в", найбільш легкі для вимови. У 5 місяців дитина вимовляє окремі склади типу "на", "ба", "ма". У 6-7 місяців агукання перетворюється в лепет. Агукання і лепет є підготовчими етапами до мовного періоду.

Доречовий період закінчується, коли дитина починає вимовляти перші слова. Найчастіше вони складаються з 2-х складів: "ма-ма", "па-па", "ба-ба" і ін. Дитина починає повторювати прості слова.

Словник дитини поступово збільшується в залежності від фізичного розвитку, стану здоров'я, психічного розвитку і соціально-побутових умов. При сприятливому мовному оточенні, постійного спілкування з дорослими розвиток мови прискорюється, збагачується словниковий запас. В 1 рік він становить 8-50 слів, в 2 роки - 300-400, в 3 роки - 800- 1000, в 4-1400 - 2000, в 5 - 2000-3000.

У 2 роки дитина починає складати пропозиції, спочатку невеликі, а в 3 роки - довгі. У цей період можуть з'являтися помилки, які самоусуваються з накопиченням мовного досвіду. Зі збільшенням словникового запасу можуть бути такі спотворення мови: перестановка звуків, їх пропуски або заміна, вставка зайвих складів. Цей період характеризується як період активного словотворчості.

У 5 років дитина вимовляє складні слова і пропозиції. У 7 років словниковий запас досить великий. Найбільш активний розвиток мови відзначається від 2 до 5 років. Відхилення від цих середніх термінів повинні насторожити батьків і примусити їх звернутися за професійною допомогою.

Порушення вимови звуків поділяють на функціональні і механічні. Функціональні супроводжуються порушенням нервових процесів в "мовних зонах" головного мозку або слухового сприйняття, механічні - порушеннями артикуляції мови, губ, м'якого піднебіння.

Найчастіше дитина неправильно вимовляє такі звуки як "р", "л", "з", "з", "ц", "ж", "ш", "ч", "щ".

З метою визначення функції мови дитині пропонують мовні проби - декламацію віршів, вимова слів з вищевказаними звуками. Причинами неправильної мови можуть бути вроджені вади розвитку, зубощелепні аномалії і деформації; укорочена або неправильно прикріплена вуздечка язика, порушення слуху, психічні вади розвитку та ін. зубощелепні аномалії

та деформації нерідко призводять до неправильної артикуляції язика і губ. Однак вимова звуків мови порушена не завжди. Близько 30% дітей з зубощелепними аномаліями кажуть правильно. Адаптація відбувається за рахунок посиленої функції окремих м'язів або їх груп. Найбільші порушення мови - гугнявість і недорікуватість - спостерігаються у дітей з вродженою ущелиною піднебіння, а також наскрізній одно- і двосторонньої ущелиною губи, альвеолярного відростка і піднебіння.

Палатографія - реєстрація місця контакту язика з склепінням піднебіння при вимові звукових фонем [Василевська З. Ф., 1975; Дорошенко С. І., 1975, и др.]. З цією метою застосовують так зване штучне піднебіння, яке готують на моделі верхньої щелепи з різних матеріалів: пластмаси, стенсу, воску, целулоїду. Поверхня пластинки, звернену до язика, покривають чорним лаком і використовують для покриття (припудрення) пофарбованого штучного піднебіння такий індиферентний порошок, як тальк, а не цукрову пудру, яка під час дослідження може викликати небажану гіперсалівацію.

Застосовують дві методики палатографії: пряму (забарвлений язик залишає відбитки на піднебінні і навпаки) і непряму палатографію (відбитки артикуляційних зон вивчають на пофарбованому штучному піднебінні). З цією метою пластинку (штучне піднебіння) вводять в порожнину рота. Обстежуваний вимовляє пропонований звук. При цьому язик стикається відповідних ділянок піднебіння. Потім пластинку виводять з порожнини рота, вивчають відбитки язика, замальовують і фотографують їх. З цією метою штучне піднебіння поміщають на модель верхньої щелепи. Застосовують фотостатичну методику зйомки для відтворення ідентичних знімків до початку ортодонтичного лікування, в процесі його, після закінчення лікування і логопедичного навчання. На негатоскопі змальовують схему на кальку. Потім зіставляють схеми ідентичних палатограмм і аналізують отримані результати.

За даними Л. Н. Чучаліної (1978), у 24,3% обстежених з зубощелепними аномаліями звуковимова відповідає загальноприйнятим фонетичним нормам, але артикуляційний уклад язика неправильний, частіше при вимові свистячих і верхньозубних фонем. Таку вимову називають пристосувальним, або адаптаційним; артикуляція язика порушується в результаті зміни форми і площі піднебіння. Артикуляційний фокус зміщується до передньої ділянки зубних дуг в зв'язку з висуненням язика. Функціональна мовна проба - один з функціональних методів (тестів), що дозволяє контролювати правильність звуковимови. Обстежуваному пропонують вимовити кілька звуків («о», «і», «з», «з», «п», «ф») або складів і стежать за ступенем роз'єднання прикусу і положенням кінчика язика.

Для вивчення фізіологічних аспектів мови застосовують також мастікаціографію, електроміографію, електроміомастікаціографію, рентгенокінематографію, фонограф.

6. Матеріали для самоконтролю:

А. Завдання для самоконтролю (таблиці, схеми, малюнки, графіки):

1. Замалювати положення язика при правильному акті ковтання (інфантильному і соматичному)
2. Замалювати схему непрямой палатографії.
3. Замалювати схему міодінамічної рівноваги за Віндерсом.
4. Замалювати аномалії прикусу, які формуються в результаті неправильної артикуляції язика.

В. Задачі для самоконтролю

Пацієнту Щ. 11 років проведено непряму палатографію. За умови проведення даного дослідження відбитки вивчають?

1. на пофарбованому штучному піднебінні
2. на піднебінні та язиці
3. на штучному піднебінні
4. на язиці
5. на піднебінні

Серед обстежених дітей в дитячому садку № 15 виявлено дитину з порушеннями мови у вигляді гугнявості. При яких захворюваннях відбувається таке порушення мови?

1. незрощенні піднебіння
2. захворюванні тканин пародонту
3. болі у скронево-щелепному суглобі
4. відсутності зубів
5. захворюваннях ЛОР- органів

При обстеженні дітей в дитячому санаторії у хлопчика Н. 8 років визначено порушення вимови свистячих звуків. Етіологічним фактором міжзубного стигматизму може бути?

1. відкритий прикус
2. глибокий прикус
3. перехресний прикус
4. мілке переддвер'я порожнини рота
5. низьке прикріплення вуздечки верхньої губи

Пацієнту Ч. 12 років лікарем логопедом призначено запис звуків та слів. Який метод дослідження використовують з цією метою?

1. фонографію
2. палатографію
3. рентгенографію
4. електроміографію
5. фотометрію

Пацієнту С. 10 років призначено функціональну пробу Френкеля. Для виявлення яких порушень призначається це дослідження?

1. положення спинки язика
2. положення губ
3. положення щік

4. положення м'якого піднебіння
5. жувальних м'язів

При проведенні клінічної функціональної проби з ковтком води у пацієнта Я. 7 років визначається симптом «наперстка». Про що це свідчить?

1. інфантильне ковтання
2. соматичне ковтання
3. ротове дихання
4. гіпертонус власне жувального м'яза
5. гіпертонус скроневого м'яза

При клінічному огляді у пацієнта З. 8 років визначено інфантильний тип ковтання. В якому віці інфантильний тип ковтання повинен трансформуватися в соматичний?

1. 3 роки
2. 5 років
3. 2 роки
4. 6 років
5. 9 років

Для визначення функціональних порушень пацієнту О. 15 років призначено лінгводинамометрію. Цей метод дослідження дозволяє визначити?

1. м'язовий тиск язика в середині ротової порожнини
2. участь в ковтанні м'язів
3. тонус колового м'яза рота
4. положення язика в ротовій порожнині
5. здатність пацієнта ковтати харчову грудку

В якій послідовності фаз проходить акт ковтання?

1. усвідомлена, слабоусвідомлена, неусвідомлена
2. усвідомлена, неусвідомлена
3. неусвідомлена, усвідомлена
4. слабо усвідомлена, усвідомлена, неусвідомлена
5. неусвідомлена, слабоусвідомлена, усвідомлена

К якому віці в нормі формується соматичний тип ковтання?

1. 3 роки
2. 5 років
3. 6 років
4. 9 років
5. 10 років

Який метод використовують для запису звуків та слів?

1. фонографію
2. палатографію
3. рентгенографію
4. електроміографію
5. фотометрію

В процесі акта ковтання виділяють наступні фази?

1. ротову, глоткову, стравохідну
2. ротову, глоткову, шлункову
3. ротову, глоткову, стравохідну, шлункову
4. швидку та повільну
5. язикову та глоткову

При інфантильному типі ковтання кінчик язика відштовхується від?

1. зімкнених губ
2. альвеолярних відростків
3. твердого піднебіння
4. верхніх фронтальних зубів
5. нижніх фронтальних зубів

При соматичному типі ковтання кінчик язика відштовхується від?

1. піднебінної поверхні верхніх фронтальних зубів
2. альвеолярних відростків

3. середньої третини твердого піднебіння
4. зімкнених губ
5. оральної поверхні бокових зубів

Новонароджений малюк одночасно може?

1. смоктати, дихати, ковтати
2. ковтати та гукати
3. дихати та ковтати
4. жувати та ковтати
5. жувати та дихати

Інфантильний тип ковтання є фізіологічним для?

1. малюка
2. дорослої людини
3. дошкільника
4. школяра
5. людини похилого віку

Перебудова інфантильного типу ковтання на соматичний відбувається під час?

1. прорізування тимчасових різців
2. прорізування ікол
3. прорізування молярів
4. прорізування пре молярів
5. прорізування постійних різців

Найбільший тиск під час смоктання витримують такі м'язи:

1. коловий м'яз рота
2. м'язи язика
3. жувальні м'язи
4. м'язи супрагіоїдної групи
5. м'язи щоки

При якому захворюванні відбувається порушення мови у вигляді гугнявості?

1. незрощенні піднебіння
2. артрозі
3. пародонтиті
4. ретенції зубів
5. захворювання ЛОР-органів

Акт смоктання складається із наступної кількості фаз:

1. 4
2. 2
3. 3
4. 1
5. 5

Смоктальні рухи відбуваються в?

1. II-III фазах
2. II фазі
3. III фазі
4. I- II фазах
5. IV фазі

У процесі розвитку мовлення виділяють наступні періоди?

1. домовний та мовний
2. імпульсивний, рефлексивний
3. імпресивний, експресивний
4. довільний, швидкий
5. неемоційний, емоційний

Імпресивна мова це?

1. розуміння мови
2. трансформація мови
3. перекладання мови
4. лепетання
5. агукання

У 2 роки життя дитина повинна вимовляти?

1. 300-400 слів
2. 100-200 слів
3. 800-1000 слів
4. 8-50 слів
5. 50- 100 слів

Дитина має складати прості речення у віці?

1. 2 років
2. 1 року
3. 3 років
4. 4 років
5. 5 років

Дитина має складати довгі речення у віці?

3 років

1. 1 року
2. 2 років
3. 4 років
4. 5 років

Дитина має вимовляти складні слова та речення у віці?

1. 5 років
2. 1 року
3. 2 років
4. 4 років
5. 3 років

Порушення вимови звуків підрозділяють на?

1. функціональні та механічні
2. імпульсивні, рефлексивні
3. імпресивні, експресивні
4. довільні, швидкі
5. неемоційні, емоційні

Функціональні порушення вимови звуків супроводжуються порушенням процесів у?

1. «мовних зонах» головного мозку або слухового сприйняття
2. порушення артикуляції губ
3. порушення артикуляції язика
4. порушення м'якого піднебіння
5. порушення функції скронево-нижньощелепного суглобу

Механічні порушення вимови звуків супроводжуються порушенням процесів?

1. порушення артикуляції язика
2. слухового сприйняття
3. «мовних зонах» головного мозку
4. порушеннями соціальної адаптації
5. психічні вади розвитку

Період активної словотворчості пов'язаний?

1. із збільшенням словникового запасу
2. кількістю зубів що прорізаються
3. фазою підвищення висоти прикусу
4. розвитком вуздечки язика
5. розвитком колового м'яза рота

З метою визначення функції мовлення дитині пропонують?

1. мовні проби - вимову слів із вищезначеними звуками
2. пробу з ковтком води
3. пробу Френкеля
4. пробу з ворсинками вати
5. пробу з губним еквілібратором

Найбільш активний розвиток мови відзначається?

1. від 2 до 5 років
2. від 1 до 2 років
3. від 5 до 6 років
4. від 6 до 7 років
5. від 7 до 8 років

Окремі склади типу «на», «ба», «ма» дитина вимовляє?

1. у 5 місяців
2. у 3 місяці
3. у 6 місяців

4. у 8 місяців

5. у 2 місяці

Дитина починає агукати в результаті?

1. емоційних переживань

2. соматичних захворювань

3. етапу прорізування зубів

4. психічних розладів

5. недостатністю грудного вигодовування

Агукання перетворюється в лепетання?

1. у 6-7 місяців

2. у 5 місяців

3. у 3 місяці

4. у 8 місяців

5. у 2 місяці

Домовний період закінчується, коли?

1. дитина починає вимовляти перші слова

2. прорізаються перші тимчасові зуби

3. відбувається перший підйом висоти прикусу

4. формується симптом Цилінського

5. формується соматичний тип ковтання

Література

Основна:

1. Базовый курс ортодонтии: учебное пособие- атлас для студентов, врачей-интернов и практикующих врачей /Л.В. Смаглюк, Н.В. Кулиш, Е.В. Лучко. - Полтава. -2015.-198с.

2. Головка Н.В. Ортодонтия. Развитие прикуса, диагностика зубочелюстных аномалий, ортодонтический диагноз /Н.В.Головка. - Полтава, 2003. – 296с;

3. Ортодонтия. Учебное пособие для студентов стоматологического факультета, врачей - ортодонтов, врачей – интернов /Под ред., В.И. Куцевляка, /В.И. Куцевляк, А..В. Самсонов, С.А. Скляр, С.Л. Старикова, А.В. Любченко, М.Г. Щеголева, Т.Г. Кроливец. -Харьков: «СИМ», 2013. - 532с.

4. Флис П.С. Ортодонтия / Учебник для студентов высших медицинских учебных заведений. / П.С. Флис. – Винница: НОВА КНИГА, 2007. –312с;

Дополнительная:

1. Функція мовлення та інтеграційні аспекти її корекції: навчальний посібник /Л.В. Смаглюк, А.Є. Карасюнок, В.Б. Рудь. Полтава, 2015. -50с.

Навчальна дисципліна	Ортодонтія
Модуль № 1	Ортодонтія. Діагностика зубо-щелепних аномалій та деформацій.
Змістовий модуль № 2	Методи обстеження пацієнтів з зубощелепними аномаліями та деформаціями
Тема заняття № 14	Методи дослідження функції жування
Курс	3
Факультет	Стоматологічний
Кількість годин	2

1. Актуальність теми: Для виявлення порушень у роботі жувального апарату в цілому і окремих його частин широко використовуються функціональні методи дослідження. Методи функціональної діагностики дають можливість виявити ранні, приховані симптоми захворювання, стадії його розвитку, визначити показання до патогенетичної терапії, контролювати ефективність лікування. Таким чином, для правильного проведення діагностичного процесу необхідно знати і вміти застосовувати на практиці всі методи дослідження, правильно трактувати їхні результати для встановлення діагнозу, визначення методу лікування і лікарської тактики. Зубо-щелепна система як складова частина щелепно-лицевої ділянки складається із окремих функціональних елементів різного ступеня складності. Функціональним елементом зубощелепної системи є зуби. їхня функція полягає у механічній обробці їжі та забезпечується завдяки особливостям будови та розташування в зубній дузі. Стан прикусу безпосередньо впливає на зміни у функції жування. Навіть незначні аномалії розташування зубів можуть призводити до блокування рухів нижньої щелепи та дисфункції скронево-нижньощелепного суглоба. Задача ортодонтичного лікування полягає не тільки у відновленні естетичного компоненту прикусу, але й у відновленні міодинамічної рівноваги та досягненні функціональної

оклюзії. Тому лікарю –ортодонту важливо знати критерії такого стану намагатися його досягти під час лікування.

2. Конкретні цілі:

- Аналізувати правильність будови зубощелепної системи пацієнта;
- Пояснювати механізм жувальних рухів під час вживання;
- Запропонувати пацієнту провести аналіз функції жування статистичним методом;
- Класифікувати аномалію прикусу у пацієнта;
- Трактувати характер функціональних порушень у пацієнта з аномаліями прикусу;
- Пояснити методику проведення мастикаціографії;
- Пояснити методику проведення електроміографії;
- Пацієнту з аномалією прикусу скласти план функціональних методів дослідження та пояснити їх доцільність;
- Проаналізувати запропоновану мастикаціографію. Електроміографію;
- Замалювати мастикаціографію, електроміографію, міотонетрію.

3. Теоретичні питання до заняття:

1. Анатомічні утворення, що приймають участь в акті жування.
2. Жувальні м'язи та рухи нижньої щелепи
3. Фази жування та смоктання
4. Нормативні характеристики фізіологічного акту жування.
5. Зміни функції жування в різні вікові періоди.
6. Види методів оцінки стану жувального апарату людини.
7. Статичні методи оцінки функції жування.
8. Функціональні методи оцінки функції жування.
9. Графічні методи оцінки функції жування.

4. Практичні роботи (завдання), які виконуються на занятті:

Зміст і послідовність дій

Вказівки до навчальних дій

1. Визначення жувальної ефективності статичними методами.
 - 1.1 Під час обстеження рота пацієнта (можуть бути використані діагностичні моделі) визначити втрату жувальної ефективності (%), використовуючи відповідні коефіцієнти: 1) за Агаповим; 2) за Оксманом.
 2. Визначення жувальної ефективності динамічними методами.
 - 2.1. Жувальна проба за Гельманом.
 - 2.2 Досліджуваному пропонують протягом 50 сек. жувати 5 г мигдалю, після чого, використовуючи відповідне обладнання, визначити вагу сухого залишку. Для отримання результату розрахунку провести за формулою.
 - 2.3. Жувальна проба за Рубіновим. Досліджуваному пропонують жувати 0,8г лісового горіха до появи рефлексу ковтання. Дотримуючись рекомендованої послідовності виконання етапів проби, отримати два показники:
 - 1) відсоток розжованої їжі;
 - 2) час розжовування.
 3. Визначення жувального

3.1. Використовуючи гнатодинамометр, мастикаціографія гальванометрія тиску і витривалості пародонта. визначити силу жувального тиску і витривалості пародонта зубів.

4. Мастикаціографія.

4.1. За допомогою кімографа отримати запис жувальних рухів нижньої щелепи.

5. Електроміографія.

5.1. Використовуючи електроміограф, отримати запис біопотенціалів жувальних м'язів.

6. Дослідження мікрострумів порожнини рота.

6.1. За допомогою гальванометра дати оцінку величини електричних потенціалів у порожнині рота досліджуваного.

7. Реографія.

7.1. Використовуючи реограф і 3-канальний електроміограф, провести дослідження кровонаповнення судин (реопаро-донтографії).

5. Зміст теми:

Функція жування. Зубощелепна система як складова частина щелепно-лицевої області складається з окремих функціональних елементів різного ступеня складності. Одним з таких елементів є зуби. Їх функція полягає в механічній обробці їжі і забезпечується завдяки особливостям будови і розташування зубів в зубних дугах, співвідношення щелеп у спокої і під час жування.

Залежно від функції, яку виконує той чи інший зуб, їх поділяють на дві групи: передню - різці і ікла, призначені для відкушування та утримування їжі, і бічну - премоляри і моляри, призначені для роздавлювання і перетирання їжі. Залежно від виконуваної функції зуби мають різну форму коронок і неоднакову кількість коренів. В зубному ряді зуби стикаються один з одним завдяки наявності контактних пунктів, які сприяють перерозподілу жувального навантаження на весь зубний ряд і запобігають травмуванню ясенних сосочків. Коронки зубів верхньої щелепи в постійному прикусі нахилені назовні, а нижній - всередину, за рахунок чого верхній зубний ряд ширше нижнього.

Переробка їжі починається в ротовій порожнині - тут відбувається її подрібнення, змочування слиною, аналіз смакових якостей, початковий гідроліз деяких харчових речовин і формування харчової грудки. Середня тривалість перебування їжі в порожнині рота - 15-18 секунд.

Подрібнення їжі, або жування, являє собою сукупність механічних процесів, з допомогою яких відбувається подрібнення їжі. Жування складається з відкушування, дроблення і перемелювання їжі. Механічна обробка їжі відбувається за допомогою зубів, які разом з нижньою щелепою здійснюють складний цикл рухів. У немовляти в зв'язку з відсутністю зубів всі елементи жувального апарату (губи, щелепи, жувальні м'язи, мова) пристосовані для акту ссання.

Акт смоктання складається з 4-х фаз (А. В. Бетельман, 1972). I фаза - захоплення соска круговим м'язом рота і утримання його. Захоплення соска повинно бути герметичним. Герметичність досягається завдяки хоботоподібній формі губ, наявності смоктальної подушки і грудочок Біша, ясенної мембрани, а також будовою піднебіння. При вкладанні соска в порожнину рота нижня щелепа висувається вперед; м'яке піднебіння відсувається назад, а язик переміщається вниз і назад. Завдяки цьому утворюється "смоктальний простір". II фаза - смоктальні рухи. Завдяки смоктальному рефлексу відбувається відштовхування язика від губ тому, це нагадує поршень для утворення розрідження. Дитина робить смоктальні рухи енергійні, але навіть максимальна сила смоктання недостатня для подолання тонуусу грудних ходів. Під час II фази дитина молока ще не отримує; її призначення полягає в тому, щоб молоко перемістилося з внутрішніх ходів до зовнішніх. Під час III фази нижня щелепа зміщується з фізіологічного дистального положення вперед, досягає верхньої щелепи і, здавлюючи сосок нижньою щелепою і язиком, дитина здійснює ритмічні рухи, спрямовані спереду назад. Крапля молока видавлюється і тече, потрапляючи в глотку. Рухи нижньої щелепи в передньо-задньому напрямку можливі завдяки наявності у немовляти фізіологічної ретрогенії. IV фаза являє собою ковтання.

Анатомо-фізіологічні особливості, що сприяють акту смоктання, наступні: м'які, хоботоподібні губи з смоктальною подушкою на верхній губі; добре розвинений круговий м'яз рота; ясна мембрана - дупліката слізної оболонки в області різців і іклів; добре виражені поперечні піднебінні складки; грудочки Біша; фізіологічна ретрогенія нижньої щелепи; відсутність суглобового горбика.

Акт смоктання з часом переходить в жування. З появою тимчасових різців у дитини з'являється можливість відкушувати їжу, тобто подрібнювати її. Так виникають рухи нижньої щелепи, що дроблять їжу. Розмельюючі рухи у дітей з'являються з прорізуванням тимчасових молярів. Повноцінне жування їжі різної консистенції сприяє зростанню зубних дуг.

Зміна зубів відбувається активніше на стороні звичного жування, на менш функціонуючій стороні вона затримується. Шварц (1941), вивчаючи механізм розвитку двох варіантів фізіологічного прикусу, підкреслював роль інтенсивності і швидкості жування. Переважаюче годування дитини м'якою, перетертою їжею призводить до виникнення так званого "ледачого жування". Ця звичка характеризується збільшенням часу жування. У таких дітей у III періоді тимчасового прикусу відсутні фізіологічні проміжки між зубами або визначається скупченість; відсутні ознаки стирання оклюзійних поверхонь тимчасових зубів.

У порожнину рота їжа потрапляє у вигляді шматочків, сумішей різного складу і консистенції або рідини. Залежно від цього їжа або відразу ковтається, чи підлягає попередній механічній і хімічній обробці. Відкушена їжа з допомогою губ, а зсередини - кінчика язика переміщається на оклюзійну поверхню молярів правої або лівої сторони нижньої щелепи. Після

цього скорочений щічний м'яз у вигляді медіального валика притискається до зубів, утворюючи стінку щокової кишені. Роль медіального валика складається в поверненні їжі на зуби, якщо вона, зсковзуючи з оклюзійної поверхні зубів, потрапляє в щічну кишеню. Потім нижня щелепа зміщується в бік, рот закривається і їжа розмелюється. Подрібнена і розмелена їжа переходить у щічні кишені присінку порожнини рота і повертається на зубні ряди завдяки скорочення кругового та щічного м'язів. Жування може відбуватися на одній або обох сторонах. Переміщення їжі з одного боку на іншу відбувається за допомогою язика, щічних і губних м'язів.

Жувальний період складається з наступних фаз: спокою; введення їжі в рот; подрібнення їжі (відкушування); розжовування, розмелювання; формування харчової грудки і ковтання. У відкушуванні їжі беруть участь всі жувальні м'язи, але особливу роль відіграє *m. temporalis*. Подрібнення їжі відбувається внаслідок опускання і піднімання нижньої щелепи. В цьому процесі приймають участь всі м'язи, але головна роль належить *m. masseter* і *m. pterygoideus medialis*. При розмелюванні їжі нижня щелепа здійснює бічні рухи, причому їжа розмелюється на одній із сторін, і саме в цю сторону рухається нижня щелепа. Головна роль у цьому процесі належить *m. pterygoideus lateralis*.

Виділяють три фази рухів нижньої щелепи. У першій фазі жування нижня щелепа опускається і зміщується вперед і в сторону. В цей час відкушена частина їжі завдяки діяльності щічних м'язів та язика, розміщується на зубних рядах робочої сторони. У другій фазі нижня щелепа піднімається, горби молярів і премолярів контактують з буграми зубів-антагоністів верхньої щелепи, розчавлюючи їжу. У третій фазі нижня щелепа переміщається горизонтально по напрямку до сагітальної лінії, відбувається розтирання їжі (перемелювання). Зубні ряди знову змикаються в центральній оклюзії, завершуючи жувальний цикл.

Жувальні цикли будуть продовжуватися до тих пір, поки не буде досягнута необхідне роздрібнення їжі. У міру дроблення частинки їжі просочуються слиною, ослизняються муцином, склеюються в харчову клубок, який просувається до кореня язика і розташовується в утвореному там жолобку. Обсяг і ступінь подрібнення їжі контролюються рецепторами слизової оболонки щік, ясен і язика. Завдяки цьому відбувається сортування частинок їжі: подрібнені частинки оформляються в харчову грудку, великі знову надходять для подальшої обробки, а сторонні виштовхуються язиком і видаляються з порожнини рота. Після відкушування їжі, її безпосереднього розжовування і подрібнення, які здійснюються при закритій порожнині рота (зімкнутих губах), формується харчова грудка.

Методи визначення жувальної ефективності

Одним із показників стану зубощелепного апарата є жувальна ефективність, тобто ступінь подрібнення певного об'єму їжі за визначений час. Методи визначення жувальної ефективності розділяються на статичні, динамічні (функціональні) та графічні.

Статичні методи базуються на визначенні для кожного зуба коефіцієнта його участі у процесі жування. Використовуються під час безпосереднього огляду порожнини рота; при цьому оцінюють стан кожного зуба і всіх наявних зубів і заносять отримані дані в спеціальну таблицю, в якій частка участі кожного зуба у функції жування виражена відповідним коефіцієнтом. Такі таблиці запропоновані багатьма авторами в нашій країні частіше користуються методами Н. І. Агапова та І. М. Оксмана.

Відповідно до методу Н. І. Агапова за одиницю функціональної потужності прийнятий бічний різець верхньої щелепи. У сумі функціональна цінність зубних рядів складає 100 %. Втрата одного зуба на одній щелепі прирівнюється до втрати двох однойменних зубів за рахунок порушення функції його антагоніста. У таблиці Н. І. Агапова не враховуються зуби мудрості та функціональний стан наявних зубів табл. І. М. Оксман запропонував таблицю для визначення жувальної ефективності, в якій коефіцієнти враховують анатомо-фізіологічні дані: площі оклюзійних поверхонь зубів, кість горбків, коренів і їхні розміри, ступінь атрофії альвеоли і витривалості зубів вертикального тиску, стан пародонта і резервних сил зубів, що не функціонують. У таблиці бічні різці також приймаються за одиницю жувальної потужності, зуби мудрості верхньої щелепи (тригорбкові) оцінюються як 3 одиниці, нижні зуби мудрості (чотиригорбкові) - як 4 одиниці. У сумі утворюється 100 % (таблиця 2).

З урахуванням функціональної ефективності жувального апарату для встановлення діагнозу лікареві необхідно вносити поправку залежно від стану пародонта. хворобах пародонта і рухомості зубів 1-го ступеня їхня функціональна цінність знижується на 25 %, за 2-го ступеня рухомості - на 50 %, за 3-го ступеня - на 100 %. У хворих із хронічним періодонтитом (гострим або загостреним) функціональна цінність в знижується наполовину або дорівнює нулю.

Коефіцієнти жувальної ефективності зубів (І. М. Оксман)

Зуби верхньої щелепи:

18 17 16 15 14 13 12 11 21 22 23 23 25 26 27 Сума в одиницях

Коефіцієнти в одиницях

3 5 6 3 3 2 1 2 2 1 2 3 3 6 5 3 50

Зуби нижньої щелепи

47 46 45 44 43 42 41 41 31 32 33 34 35 36 37 38 Сума в одиницях

Коефіцієнти в одиницях

4 5 6 3 3 2 1 1 1 1 2 3 3 6 5 4 50

Для наближення статичного методу до клінічної діагностики В. Ю. Курляндський запропонував ще більш деталізовану схему оцінки жувальної ефективності, яка називається одонтопародонтограмою (рис. 94).

Одонтопародонтограма - це таблиця, в яку заносять дані про кожний зуб і його опорний апарат. Дані подані у вигляді умовних позначень, отриманих у результаті клінічного обстеження, даних рентгенологічного дослідження і гнатодинамометрії. N - без патологічних змін; 0 - зуб відсутній; j- атрофія першого ступеня; S - атрофія другого ступеня; s - атрофія третього ступеня.

Атрофія понад 8 належить до четвертого ступеня, за якого зуб утримується лише м'якими тканинами і підлягає видаленню.

Витривалість опорних тканин пародонта позначають умовними коефіцієнтами складеними на підставі пропорційних співвідношень витривалості зубів до тиску і людей, що не мають хвороб пародонта. Останнє визначається шляхом гнатодинамо метрії окремих груп зубів. Залежно від ступеня атрофії і ступеня рухомості зубів зменшується відповідно коефіцієнт витривалості опорних тканин до навантажень, що виникають під час обробки їжі. Кожний зуб має резервні сили, не витрачені на подрібнення їжі. Ці сили приблизно дорівнюють половині можливого навантаження, яке може витримати пародонт в нормі; сили змінюються залежно від ступеня ураження опорних тканин пародонта.

У нормі коефіцієнт витривалості шостого зуба складає 3, а його резервна сила дорівнює 1,5 од. При збільшенні ступеня атрофії резервна сила зменшується. Так, при атрофії лунок першого ступеня резервні сили шостого зуба дорівнюють 0,75 од., зг другого ступеня - 0,5 од., а за третього ступеня настає функціональна недостатність

Схема креслення одонтопародонтограми складається з паралельних рядів клітин де позначаються зубна формула, дані про стан зубів і кісткової тканини пародонта (норма, ступінь атрофії, відсутність зубів) і дані залишкової сили опорних тканин вираженої в умовних одиницях.

Одонтопародонтограма дає можливість визначити протяжність шин та шинувальних протезів, установити кількість опорних зубів для мостоподібного і кламерів для знімного протеза. Однак недоліком одонтопародонтограми В. Ю. Курлянського є те, що вона більше відображає

морфологічний, ніж дійсний функціональний стан, і тс не всього пародонта, а лише його частини.

Таким чином, статичні методи визначення жувальної ефективності дозволяють судити про функціональний стан жувального апарата на підставі простого арифметичного додавання результатів отриманих досліджень кожного окремого зуба. Проте отримані в такий спосіб індекси занадто приблизно характеризують функціональні можливості жувальної системи. У клініці через втрату декількох зубів функція жування може різко порушуватися чи, навпаки, зберігатися в межах норми за відсутності більшої кількості зубів.

Ураховуючи вищезгадані недоліки, Я. М. Збарж і Б. О. Мартинек пропонують карту, в якій графічно позначаються всі елементи, що стосуються зубної дуги і пародонта (рис. 95а): 1) вид прикусу; 2) рівень краю ясен; 3) рівень краю альвеолярного відростка з вестибулярного й орального боків; 4) глибина ясенних кишень на різних боках зуба; 5) рухомість зуба; 6) наявність трем і діастем; 7) відсутні зуби; 8) карієс у зубах, пломби і патологічні зміни навколо верхівок коренів; 9) протези та їх конструкція.

Після визначення прикусу в досліджуваного співвідношення зубів відшуковують на рисунку й обводять колом. Безперервною лінією позначають рівень краю ясен щодо інших зубів. Умовними знаками позначають розміщення каріозних порожнин, вид пломб, перекреслюють відсутні зуби, позначають наявні протези та їх розміщення. Досліджують рухомість кожного зуба, функціональний стан пульпи, ширину трем та діастем і дані вносять у відповідні клінічні карти.

Після рентгенографії заповнюється та частина карти, в якій відображаються стан кістки, рівень і глибина кишень.

Після заповнення всієї карти залишається документ, який відтворює стан зубних рядів і пародонта пацієнта (рис. 95 б). На підставі цього лікар може встановити повний діагноз і чітко планувати лікування.

Однак високий ступінь адаптації жувального апарата, складність взаємодії його окремих елементів, а також результативна функція, яка полягає в механічній і хімічній обробці їжі, практично недоступні для статичних методів. Тому для більш точного визначення функції жування застосовуються функціональні методи діагностики.

Функціональні методи визначення жувальної ефективності

Ефективність функції жування залежить від низки чинників: наявності зубів і числа їхніх артикулюючих пар, ураженості зубів карієсом і його ускладненнями, стану пародонта і жувальних м'язів, прикусу, зубощелепних аномалій, загального стану організму, нейрорефлекторних зв'язків, слиновиділення і якісного складу слини, а також від розміру і консистенції харчової грудки. При патологічних явищах у порожнині рота морфологічні порушення призводять до функціональних.

Жувальні проби. Уперше методику оцінювання функції жувального апарата розробив у 1923 р. Christiansen. Для цього обстежуваному дають три однакові циліндри з кокосового горіха. Після 50 жувальних рухів обстежуваний

випльовує розжовані горіхи в лоток; їх промивають, висушують при температурі 100 °С протягом 1 год. просівають через спеціальне сито. За кількістю непросіяних часток, що залишилися на ситі, судять про ефективність жування.

За методикою Гельмана (1932 р.) визначається ефективність жування не за кількістю жувальних рухів, а за 50 секунд. Для проведення жувальної проби потрібна спокійна обстановка, 5 г ядер мигдалю, металеве сито з отворами 2,4 мм, ваги з гиркою.

Обстежуваний жує мигдаль протягом 50 секунд, потім спльовує в чашку, прополіскує рот і також спльовує в чашку. У чашку добавляють 8-10 крапель 5 % розчину сулеми, після чого проціджують уміст чашки через марлеві серветки над лійкою. Мигдаль, що залишився на марлі, ставлять на водяну баню для просушування. Частки мигдалю старанно виймають із марлевої серветки і просівають через сито. При інтактній зубних рядах уся жувальна маса просівається через сито, що свідчить про 100 % жувальну ефективність. За наявності залишку в ситі його зважують і за допомогою пропорції визначають відсоток порушення ефективності жування. Так, наприклад, якщо в ситі залишилося 2,4 г, то відсоток утрати жувальної ефективності дорівнює:

$$X = 2,4 \times 100 / 5 = 48 \%$$

Фізіологічна жувальна проба за І. С. Рубіновим.

І. С. Рубінов вважає більш фізіологічним обмежитися для жувальної проби одним зерном лісового горіха вагою 800 мг. Період жування визначається за появою рефлексу ковтання й у середньому дорівнює 14 секунд. Після виникнення ковтального рефлексу пережовану масу спльовують у чашку, подальша її обробка відповідає методиці за Гельманом. У випадках утруднення розжовування ядра горіха І. С. Рубінов рекомендує застосовувати для проби сухар; час жування сухаря до появи рефлексу ковтання дорівнює всередньому 8 секунд. Пробами можна також установити ефективність протезування залежно конструкції протезів і їхньої якості. Л. М. Демнер пропонує зважувати всю пережовану масу, як наявну в ситі після її просіювання, так і ту, яка пройшла через сито, для виявлення кількості харчових часток, що залишилися в порожнині рота або непомітно проковтнулися під час жувальної проби.

Проте у проведенні цих проб є недоліки. У методиці Christiansen проба оцінюється після 50 жувальних рухів. Ця цифра довільна, тому що одній людині, залежно від жувального стереотипу, необхідно для подрібнення їжі 50 жувальних рухів, а іншій достатньо 25. За Гельманом проба регламентується за часом, проте не враховується та обставина, що різні індивіди з різною швидкістю подрібнюють їжу. Більш уніфікованою є жувальна проба Рубінова.

Визначаючи місце статичних і функціональних методів дослідження ефективності жування в клініці ортопедичної стоматології, необхідно підкреслити, що було б помилкою їх протиставляти. Але статичні методи значно частіше використовуються в клініці, тому що вони менш громіздкі і швидше опрацьовуються.

Графічні методи реєстрації рухів нижньої щелепи і функціонального стану м'язів.

Найбільш фундаментальні дослідження біомеханіки жувального апарата є проведені за допомогою мастикаціографії та електроміографії.

Мастикаціографія - графічний метод реєстрації рефлекторних рухів нижньої щелепи. Для використання цього методу були сконструйовані апарати, які склалися з реєструвальних, записувальних частин і датчиків. Запис проводився на кімографі осцилографічних і тензометричних установках. У 1954 р. І. С. Рубінов запропонував порівняно простий прилад - мастикаціограф - і розробив методику реєстрації на кімографі рухів нижньої щелепи під час жування, яку назвав мастикаціографією.

Жувальний стереотип залежить від дуже багатьох умов: характеру артикуляції, прикусу, протяжності і топографії дефекту зубних рядів, наявності або відсутності фіксованої міжальвеолярної висоти, конституціональних і психологічних особливостей пацієнта.

Мастикаціографія дозволяє графічно реєструвати динаміку жувальних і нежувальних рухів нижньої щелепи і є об'єктивним методом вивчення цього стереотипу.

Запис жувальних рухів нижньої щелепи - це ряд пов'язаних одна з одною хвилеподібних кривих. Увесь комплекс рухів, пов'язаний із жуванням їжі, від моменту введення її в порожнину рота до моменту проковтування характеризується як жувальний період

Перша фаза - стан спокою - відповідає періоду до введення їжі в рот, коли нижня щелепа нерухома, мускулатура знаходиться в мінімальному тонусі і нижній зубний ряд віддалений від верхнього на 2-3 мм, тобто знаходиться в положенні відносного фізіологічного спокою. На мастикаціограмі ця фаза позначається прямою лінією.

Друга фаза - відкривання рота і введення їжі. Графічно їй відповідає перше висхідне коліно кривої, що починається від лінії спокою. Розмах кривої залежить від ступеня відкривання рота, а крутість її вказує на швидкість уведення їжі в рот.

Третя фаза - початкова фаза функції жування, або фаза орієнтованого жування. Залежно від фізико-механічних властивостей їжі відбуваються зміни в ритмі та кривій цієї фази. Залежно від різних чинників ця фаза може мати вигляд однієї хвилі або кількох хвиль, що складаються з декількох підйомів і спусків різної висоти.

Четверта фаза - основна фаза жування - графічно характеризується чергуванням жувальних хвиль. У жувальну хвилю включаються всі рухи, що пов'язані з одним опусканням і підніманням нижньої щелепи до змикання зубних рядів. Характер і тривалість цієї фази залежать від стану зубощелепного апарата.

Після закінчення основної фази жування настає **п'ята фаза** - формування харчової грудки і ковтання. Графічно ця фаза має вигляд хвилеподібної кривої з деяким зменшенням висоти хвиль.

Після проковтування харчової грудки знову встановлюється стан спокою жувальних м'язів, що на мастикаціограмі має вигляд горизонтальної лінії.

Абсолютна сила жувальних м'язів і стійкість пародонта до навантаження. Напруження, що розвивається максимальним скороченням м'яза, називається абсолютною м'язовою силою. Її розмір обчислюється шляхом множення площі фізіологічного поперечного перетину м'яза на коефіцієнт Вебера. За Вебером, м'язів із поперечним перетином 1 см^2 може розвивати при своєму скороченні силу в 10 кг.

Поперечний перетин скроневого м'яза дорівнює 8 см^2 , власне жувального м'яза - $7,5 \text{ см}^2$, медіального крилоподібного м'яза - 4 см^2 . Відповідно до цього скроневий м'яз може розвивати зусилля, яке дорівнює 80 кг, власне жувальний м'яз - 75 кг, медіальний крилоподібний м'яз - 40 кг, отже, абсолютна сила на одному боці дорівнює 195 кг, а на двох - 390 кг. Але проявлятися абсолютна сила жувальних м'язів може тільки в екстремальних ситуаціях, за сильного емоційного збудження.

Точність проведеного розрахунку неодноразово піддавалася сумніву, тому що в склад жувальних м'язів пучки волокон можуть розташовуватися під кутом один до одного. При скороченні таких волокон загальна сила дорівнює не арифметичній сумі, а рівнодіючій.

Виміряти абсолютну силу жувальної мускулатури пробував Бореллі ще XVIII сторіччі. Через 100 років те ж саме спробував зробити Зауер. За Бореллі, величина абсолютної сили м'язів, які піднімають нижню щелепу, виявилася рівною 100 кг за Зауером - лише 20 кг. Блек перший звернув увагу на те, що отримане ним середнє цифрове вираження жувального тиску для молярів 77,7 кг не є показником усієї м'язової сили, а є межі того, що може витримати періодонт зуба. Шредер провів досліди з вимиканням чутливості пародонта за допомогою анестезії й одержав такі результати: у чоловіка 21 року нормальний тиск у ділянці 6 зубів дорівнював 35 кг, а після анестезії підвищився до 60 кг. При продовженні скорочення виникли біль і небезпека руйнування коронок зубів. Тому для ортопедичної стоматології обчислення абсолютної сили м'язів, що піднімають нижню щелепу, мають не стільки прикладне, скільки теоретичне значення.

Стійкість пародонта до навантаження. Стійкість пародонта до функціонального навантаження визначається станом його судин і сполучнотканинних структур, що є природженими. Для здійснення акту жування, відкушування й утримання в зубах важких предметів використовується лише частина абсолютної сили жувальної мускулатури, яка називається жувальним тиском. За Дюбуа - Раймондом, жувальним тиском називається сила, що розвивається м'язами, які піднімають нижню щелепу і діють на визначену площину.

Абсолютна сила м'язів для даного суб'єкта характеризується визначеним розміром. Жувальний тиск за того самого зусилля м'язів, що піднімають нижню щелепу, буде різним на кутніх і фронтальних зубах. Це пояснюється тим, що нижня щелепа становить собою важіль другого роду з центром обертання у скронево-нижньощелепному суглобі.

Серед дослідників жувального тиску потрібно згадати Блека. Він створив два апарати: один для визначення тиску в порожнині рота (гнатодинамометр) і другий - для визначення сили, необхідної для роздавлювання окремих видів їжі поза порожниною рота.

Перший апарат Блека, названий гнатодинамометром, схожий на звичайний роторозширювач, щічки якого розсунуті пружиною.

Гнатодинамометр має шкалу з покажчиком, який від тиску щічок зубами пересувається, вказуючи силу тиску у визначених одиницях. Цей апарат послужив прототипом для багатьох інших подібних приладів. Були запропоновані більш складні гнатодинамометри, сприймальна частина яких має електронні датчики. За Еккерманом, на різцях жінок жувальний тиск дорівнює 20-30 кг, на зубах мудрості - 40-60 кг, у чоловіків на різцях - 25-40 кг, на зубах мудрості - 50-80 кг.

З наведених даних видно, що жувальний тиск на різних ділянках зубної дуги розподіляється неоднаково і нерівномірно. Пояснюється це, по-перше, характером діяльності нижньої щелепи як важеля другого роду; по-друге, жувальний тиск, що розвивається м'язом на якій-небудь ділянці, не вичерпує всю силу м'язів, а означає межу витривалості, віку і тренуваності пародонта. Тому дані про жувальний тиск використовують для характеристики функціональної спроможності пародонта.

У практичній діяльності важливо знати, яке зусилля розвивають м'язи для подрібнення тієї чи іншої їжі. Ці зусилля залежать від місця, де подрібнюється їжа, та її консистенції. Регуляція м'язових зусиль здійснюється рефлекторно, барорецепторами пародонта.

Витривалість пародонта залежить від дуже багатьох чинників, таких, наприклад, як співвідношення внутрішньо- і позаальвеолярної частини зуба, стану пародонта, стану периапікальних тканин.

Показники гнатодинамометричних досліджень можуть значно коливатися навіть у того самого пацієнта залежно від загального стану пацієнта, його психологічного настрою, часу доби. Дані гнатодинамометрії дозволили визначити середні цифри жувального тиску, які, незважаючи на їхню відносність, були покладені в основу статичних вимірювань витривалості пародонта до навантаження під час жування. Якщо проаналізувати витривалість зубів, що визначалася різними вченими (Д. П. Конюшко, Vlesck, Gaber) як у чоловіків, так і у жінок, то найменша витривалість пародонта до вертикального тиску виявлена у латерального різця, тому у всіх таблицях для врахування жувальної ефективності він приймається за одиницю.

Дослідження Д. Е. Калантарова показали, що найбільші зусилля під час жування виникають у перший момент подрібнення їжі, а їх ступінь залежить від твердості їжі та розмірів її часток. Так, на роздавлювання шкуринки житнього хліба жувальними зубами витрачається зусилля в 10,6 кг, копченої ковбаси - 80,6 кг, цукру-рафінаду - 28,6 кг, зерна мигдалю - 10,6 кг, сирої моркви - 16,6 кг. При цьому велике значення має наявність ротової рідини, що змінює фізичні властивості харчових продуктів.

Треба зазначити, що сумарні показники витривалості пародонта зубних рядів, які становлять у чоловіків 1408 кг, а у жінок - 936 кг, практично ніколи не реалізуються, тому що це набагато перевищує максимальну силу скорочення жувальних м'язів (390 кг)

Електроміографічне дослідження жувальних і мимічних м'язів

Електроміографія - метод функціонального дослідження м'язової системи, що дозволяє графічно реєструвати біопотенціали м'язів. Біопотенціал - різниця потенціалів, яка виникає між двома точками живої тканини і відображає її біоелектричну активність. Реєстрація біопотенціалів дозволяє визначити стан і функціональні можливості м'язової системи. З цією метою використовують багатоканальний електроміограф і спеціальні датчики - електроди.

Розрізняють три основні види електроміографії: 1) інтерференційну - при якій біопотенціали реєструють нашкірними електродами; 2) локальну - при якій реєструється активність окремих м'язових волокон після введення голкових електродів; 3) стимуляційну - реєстрація електричної активності м'яза здійснюється після стимуляції нерва, що його іннервує. Функціональна активність м'язів, які беруть участь у жуванні, змінюється через втрату зубів, аномалії прикусу, шкідливі звички, ротове дихання, порушення мовлення.

Електроміографію проводять при м'язовій дисфункції скронево-нижньощелепного суглоба, хворобах суглоба, патологічній стертості зубів. Активність парних м'язів реєструється в спокої, при напруженні та під час різних рухів нижньої щелепи.

Електроміомастикаціографія. З метою уточнення показників електричної активності жувальних м'язів відповідно до окремих фаз жувального періоду метод електроміографії був використаний у поєднанні з мастикаціографією. За допомогою мастикаціографа реєструють рухи нижньої щелепи, а за допомогою відповідних електродів - біопотенціали жувальних м'язів. За допомогою цього методу можна виявити недостатність біопотенціалів жувальних м'язів на окремих ділянках мастикаціограми. Цей метод може бути використаний для оцінки ефективності ортопедичного лікування.

Мастикаціодинамометрія. Сили, що розвиваються жувальною мускулатурою під час стискання зубних рядів, визначаються за допомогою гнатодинамометра. Метод визначення сили жування (І. С. Рубінов, 1957) ґрунтується на застосуванні природних харчових речовин з одночасною графічною реєстрацією жувальних рухів нижньої щелепи.

Міотонометрія. Міотонометром вимірюється тонус жувальних і мимічних м'язів. За різних відхилень від норми тонус м'язів змінюється. Методом міотонометрії можна визначити показники тонузу жувальної мускулатури в стані фізіологічного спокою, при стисканні зубних рядів.

Тонус м'язів залежить від висоти прикусу і змінюється відповідно до розміру роз'єднання прикусу від декількох годин до декількох тижнів.

За допомогою міотонометрії встановлений взаємозв'язок між тонузом власне жувальних м'язів і силою стискання зубних рядів.

Реографія - метод дослідження пульсових коливань за вивченням кровонаповнення судин різних органів і тканин, що полягає у графічній реєстрації зміни повного електричного опору тканин. У стоматології розроблені методи дослідження кровообігу в зубі - реодентографія, навколосуглобної ділянки - реоартрографія, в пародонті - реопародонтографія. Реографію застосовують для ранньої диференційної діагностики й оцінки ефективності лікування різних хвороб. Дослідження проводять за допомогою реографів - апаратів, які дозволяють реєструвати зміни повного електричного опору тканин (імпедансу) із використанням спеціальних датчиків та подальшою реєстрацією і розшифровуванням отриманих результатів. Крім якісної оцінки реограми, можна провести визначення об'ємного кровоплину. Для цього необхідно зробити запис електрокардіограми в другому стандартному відведенні і диференційну реограму першого порядку. Розшифровування реограми проводиться автоматично з використанням комп'ютерних програм. У реограмі розрізняють висхідну частину - анакроту, низхідну частину - катакроту інцизуру і дикротичну зону. Якісна оцінка реограми складається з опису її основних елементів і ознак: 1) характеристика висхідної частини (крута, полого, горбоподібна); 2) форма вершини (гостра, загострена, плоска, аркоподібна, двогорба, куполоподібна, у вигляд півнячого гребеня); 3) характер спадної частини (плоска, крута); 4) наявність і виразність дикротичної хвилі (відсутня, згладжена, чітко виражена, розташована по середині спадної частини, у верхній третині, близька до основи кривої); 5) наявність і розташування додаткових хвиль на спадній частині (кількість, розташування нижче або вище дикротичної хвилі). Для типової конфігурації реограми характерні крута висхідна частина, гостра вершина, плавна спадна частина з дикротичною хвилею посередині та чітко вираженою інцизурою.

6. Матеріали для самоконтролю:

А. Завдання для самоконтролю (таблиці, схеми, малюнки, графіки):

1. Замалювати в альбомі самопідготовки схему малюнок мастикаціографії, електроміографії, реопародонтографії.
2. Замалювати органи порожнини рота, що приймають участь в акті жування.

Б. Задачі для самоконтролю:

Визначають наступні типи жування?

- А. темпоральний та массетеріальний
- В. інфантильний та соматичний
- С. статичний, динамічний, графічний
- Д. морфологічний та фізіономічний
- Е. правильний та неправильний

Функція різців при фізіологічному акті жування в період постійного прикусу полягає в наступному?

- А. відкушуванні їжі
- В. подрібненні їжі

- C. розмелюванні їжі
- D. формуванні харчової грудки
- E. аналіз смакових якостей їжі

Функція премолярів при фізіологічному акті жування в період постійного прикусу полягає в наступному?

- A. подрібненні їжі
- B. відкушуванні їжі
- C. розмелюванні їжі
- D. формуванні харчової грудки
- E. аналіз смакових якостей їжі

Функція молярів при фізіологічному акті жування в період постійного прикусу полягає в наступному?

- A. розмелюванні їжі
- B. подрібненні їжі
- C. відкушуванні їжі
- D. формуванні харчової грудки
- E. аналіз смакових якостей їжі

У відкушуванні їжі беруть участь наступні м'язи?

- A. m. temporalis
- B. m. masseter
- C. m. risorius
- D. m. pterigoideus medialis
- E. m. pterigoideus lateralis

Ефективність жування визначається?

кількістю зубів, що приймають участь у жуванні

- A. кількістю бокових жувальних рухів під час перемелювання їжі
- B. кількістю розжованої їжі за одиницю часу
- C. кількістю сагітальних рухів під час перемелювання їжі
- D. кількістю вертикальних рухів під час перемелювання їжі

Обсяг і ступінь роздрібнення їжі контролюється?

- A. зубами
- B. губами
- C. рецепторами слизової оболонки щік
- D. мигдаликами
- E. твердим піднебінням

Статичний метод визначення жувальної ефективності базується на?

- A. визначенні для кожного зуба коефіцієнта його участі у процесі жування.
- B. визначенні рухомості зубів
- C. визначенні стану слизової оболонки альвеолярних відростків
- D. визначенні виду прикусів
- E. визначенні витривалості опорних тканин до навантажень

Одонтопародонтограма являє собою?

- A. таблиця, в яку заносять дані про кожний зуб та його опорний апарат
- B. реєстрацію рухів нижньої щелепи
- C. діаграму розташування зубів в зубній дузі
- D. реєстрацію оклюзійних контактів зубів верхньої та нижньої щелеп
- E. реєстрацію рухомості зубів

Функціональні методи дослідження жування визначають?

- A. ступінь розмелення їжі за певний час
- B. ступінь формування харчової грудки за певний час
- C. ступінь формування ковтального рефлексу за певний час
- D. ступінь стискання щелеп під час жування
- E. ступінь зволоження харчової грудки

Гнатодинамометрія визначає?

силу стискання зубів антагоністів

- A. запис біопотенціалів м'язів
- B. силу жування
- C. тонус жувальних м'язів при різних станах.
- D. скорочення м'язів та рухів суглобових голівок

До графічних методів оцінки функції жування відносяться?

- A. мастикаціографія
- B. палатографія
- C. артрографія
- D. спірографія
- E. реопарадонтграфія

Абсолютна сила жувальних м'язів проявляється при?

- A. сильному емоційному збудженні
- B. статичному обстеженні
- C. стані спокою
- D. клінічному обстеженні
- E. під час сну

Жувальний тиск це?

- A. сила, що розвивається м'язами, які піднімають нижню щелепу і діють на визначену площу
- B. сила, що розвивається м'язами, які зсувають нижню щелепу вбік і діють на визначену площу
- C. сила, що розвивається м'язами, які висувають нижню щелепу вперед і діють на визначену площу
- D. сила, що розвивається м'язами, які зміщують нижню щелепу назад і діють на визначену площу

Е. сила яку розвивають коловий, щічний та ментальний м'язи при акті жування

Максимальна сила скорочення жувальних м'язів становить?

- А. 390 кг
- В. 540 кг
- С. 250 кг
- Д. 150 кг
- Е. 936 кг

Ефективність функції жування залежить від?

- А. наявності зубощелепних аномалій
- В. періоду доби
- С. регіону проживання
- Д. рівня достатку
- Е. освіти

До функціональних методів оцінки функції жування відноситься?

- А. метод Рубінова
- В. метод Оксмана
- С. метод Збаржа
- Д. метод Курляндського
- Е. метод Агапова

Функціональний метод діагностики функції жування - міографія передбачає?

- А. запис скорочувальної здатності м'язів
- В. одночасну реєстрацію скорочень власне жувальних м'язів і рухів
- С. суглобових голівок нижньої щелепи
- Д. запис тонузу м'язів
- Е. реєстрація рухів нижньої щелепи
- Ф. запис біопотенціалів м'язів

Функціональний метод діагностики функції жування - міотонетрія передбачає?

- А. запис тонузу жувальних і мимічних м'язів
- В. запис скорочувальної здатності м'язів
- С. одночасну реєстрацію скорочень власне жувальних м'язів і рухів
- Д. суглобових голівок нижньої щелепи
- Е. реєстрацію рухів нижньої щелепи
- Ф. запис біопотенціалів м'язів

Функціональний метод діагностики функції жування - електроміографія передбачає?

- А. запис біопотенціалів м'язів
- В. запис скорочувальної здатності м'язів
- С. одночасну реєстрацію скорочень власне жувальних м'язів і рухів
- Д. суглобових голівок нижньої щелепи
- Е. реєстрація рухів нижньої щелепи

Г. запис тону́су жува́льних і мімі́чних м'язів

Хворому Б., 39 років з генералізованим пародонтитом II ступеня при плануванні шинуючих конструкцій проводять дослідження витривалості пародонту до навантаження гнатодинамометром. Які анатомо-функціональні дані отримують при цьому методі?

- A. піддатливість періодонту
- B. жува́льну силу
- C. жува́льну ефективність
- D. жува́льний тиск
- E. тону́с жува́льних м'язів

Визначте поняття «рух Беннета»:

- A. зміщення головки суглоба на балансу́ючому боці при бічному зміщенні
- B. нижньої щелепи
- C. зміщення головки суглоба на робочому боці при бічному зміщенні
- D. нижньої щелепи
- E. зміщення головки суглоба при відкриванні рота
- F. зміщення головки суглоба при відкриванні або закриванні рота
- G. зміщення головки суглоба при закриванні рота

Хвора Н., 32 роки, звернулася зі скаргами на утруднене пережовування їжі внаслідок втрати зубів на верхній щелепі зправа. Об'єктивно? Обличчя симетричне, шкіряні покрови звичайного кольору, регіонарні лимфовузли не пальпуються. Відсутні 14, 15, 16, 17 зуби. Слизова оболонка в області цих зубів без видимих патологічних змін. Вкажіть втрату жува́льної ефективності за Агаповим.

- A. 30%
- B. 34%
- C. 38%
- D. 56%
- E. 42%

Перерахуйте м'язи, які беруть участь в акті жування?

- A. жува́льний, скроне́вий, крилопо́дібний ме́діальний і лате́ральний
- B. жува́льний, скроне́вий, крилопо́дібний верхній і нижній,
- C. дво́черевцевий, ши́лопі́дязиковий, підборі́дно-пі́дязиковий, щеле́пно- пі́дязиковий
- D. дво́черевцевий, ши́лопі́дязиковий, підборі́дно-пі́дязиковий, щеле́пно- пі́дязиковий
- E. жува́льний, скроне́вий, крилопо́дібний ме́діальний і лате́ральний, дво́черевцевий, ши́лопі́дязиковий, підборі́дно-пі́дязиковий, щеле́пно- пі́дязиковий
- F. жува́льний, скроне́вий, крилопо́дібний ме́діальний і лате́ральний, дво́черевцевий, ши́лопі́дязиковий, лопатко́во-пі́дязиковий, щеле́пно-

підязиковий

Який метод належить до статичних методів визначення жувальної ефективності?

- G. метод Н.І.Агапова та І.М.Оксмана
- H. вивчення діагностичних моделей
- I. метод Христенсена
- J. фізіологічна жувальна проба за І.С.Рубіновим
- K. мастикаціографія

Який з м'язів, розташованих навколо ротової щілини, замикає присінок порожнини рота під час жування?

- коловий м'яз рота
- великий виличний м'яз
- м'яз підіймач кута рота
- м'яз опускач кута рота
- підборідковий

Сагітальна крива Шпее з'єднує...

- A. точки на різучому краї нижніх центральних різців і на вершинах щічних дистальних горбків нижніх перших молярів
- B. вершини горбів нижніх зубів (від ікла до останнього моляра), утворюючи ввігнуту донизу лінію
- C. щічні і язикові горби однойменних бокових зубів нижньої дуги
- D. початок і кінець суглобового шляху
- E. кінчик носа і козелок вуха

Графічний метод вивчення жувальних рухів нижньої щелепи має назву?

- A. мастикаціографія
- B. міографія
- C. міотонометрія
- D. артрографія
- E. реографія

Яким методом можна перевірити оклюзійні контакти?

- A. оклюзіограмою
- B. томограмою суглобів
- C. геограмою СНЩС
- D. електроміограмою
- E. мастикаціографією

Який жувальний м'яз одним зі своїх пучків кріпиться до суглобового диску і забезпечує синхронність його переміщення з нижньою щелепою?

- A. m. pterigoideus lateralis
- B. m. pterigoideus medialis
- C. m. masseter
- D. m. digastricus
- E. m. temporalis

Які з контрфорсів верхньої щелепи в комплексі матимуть функціональне значення у розподілі жувального тиску?

- A. лобово-носовий, виличний, крилопіднебінний, піднебінний
- B. лобово-носовий, виличний, крилопіднебінний
- C. виличний, крилоподібний, піднебінний
- D. лобово-носовий, виличний, піднебінний
- E. лобово-носовий, крилоподібний, піднебінний

Волокна бічного крилоподібного м'яза орієнтовані горизонтально в передньозадньому напрямку. Під час двобічного скорочення цих м'язів нижня щелепа

- A. висувається вперед
- B. не зміщується
- C. рухається дозаду
- D. рухається вліво
- E. піднімається

«Іклове ведення» характеризується

- A. однойменним контактом горбків на робочому боці та різнойменним
- B. контактом горбків на балансуєчому боці
- C. наявністю багатоточкових рівномірних контактів з обох боків
- D. різнойменним контактом горбків на робочому боці
- E. відсутністю контактів горбків з обох боків
- F. однойменним контактом горбків на балансуєчому боці

Хворий скаржиться на кровотечу з ясен, набряк, гіперемію ясен. Який метод функціональної діагностики застосовується для визначення стану судин пародонта?

- A. реопародонтографія
- B. рентгенографія
- C. гальванометрія
- D. мастікаціографія
- E. міографія

Центральна оклюзія – це?

- A. змикання зубних рядів при максимальній кількості контактів зубів-антагоністів
- B. переміщення нижньої щелепи в бік
- C. переміщення нижньої щелепи донизу
- D. змикання бічної групи зубів
- E. висування нижньої щелепи вперед

Для визначення жувального тиску існує?

- A. гнатодинамометр
- B. кімограф
- C. оклюзіометр

- D. міограф
- E. реоплетизмограф

Для проведення аналізу рухів нижньої щелепи користуються деякими постійними орієнтирними точками. У результаті з'єднання цих точок утворюється рівносторонній трикутник (трикутник Бонвіля). Які це точки?

- A. різцева точка та суглобові точки (в центрах головок нижньої щелепи)
- B. нижній край вуха та крила носа
- C. нижній край орбіт
- D. кінчик носа та кут нижньої щелепи
- E. крайні положення нижньої щелепи

Що означає поняття „інконгруентність” скронево-нижньощелепного суглоба?

- A. невідповідність суглобових поверхонь
- B. спільне функціонування правого і лівого суглобів
- C. складність анатомічної будови
- D. поділ порожнини суглоба на два відділи
- E. можливість рухів навколо вертикальної і фронтальної осей

При однобічному скороченні бічного крилоподібного м'яза нижня щелепа?

- A. рухається праворуч
- B. висувається вперед
- C. відбувається задня ротація
- D. подається дозаду
- E. не зміщується

Які особливості анатомічної будови надають верхній щелепі міцності, щоб чинити значний опір жувальному тиску?

- A. контрфорси
- B. стійкість періодонту зубів
- C. наявність верхньощелепних пазух
- D. наявність носових пазух
- E. прикріплення мімічних м'язів

При однобічному скороченні бічного крилоподібного м'яза зліва нижня щелепа?

- A. рухається вліво
- B. не зміщується
- C. рухається вправо
- D. висувається вперед
- E. подається дозаду

Які м'язи при комплексному скороченні опускають нижню щелепу при функції жування ?

- A. двочеревцевий, щелепно-підязиковий, підборідково-підязиковий

- В. присередній крилоподібний, двочеревцевий, щелепно-підязиковий
- С. двочеревцевий та скроневий
- Д. скроневий, двочеревцевий, жувальний
- Е. жувальний, скроневий

При обстеженні хворого 30 років з контрактурою щелеп визначають ступінь відкривання рота. Який з наведених м'язів приймає участь у відкриванні рота?

- А. щелепно-під'язиковий
- В. мкроневий
- С. латеральний крилоподібний
- Д. жувальний
- Е. медіальний крилоподібний

7. Література

Основна:

1. Базовый курс ортодонтии: учебное пособие- атлас для студентов, врачей-интернов и практикующих врачей /Л.В. Смаглюк, Н.В. Кулиш, Е.В. Лучко. - Полтава. -2015.-198с.
2. Король М.Д., Коробейніков Л. С., Кіндій Д. Д. Практикум з ортопедичної стоматології. Частина 1. /Навчальний посібник для студентів III курсу стоматологічного факультету. Король М. Д., Коробейніков Л. С., Кіндій Д. Д.- Полтава «Астрей». - 2000.-С. 15-18
3. Ортодонтия. Учебное пособие для студентов стоматологического факультета, врачей - ортодонтов, врачей – интернов /Под ред. В.И. Куцевляка, /В.И. Куцевляк, А.В. Самсонов, С.А. Скляр, С.Л. Старикова, А.В. Любченко, М.Г. Щеголева, Т.Г. Кроливец. -Харьков: «СИМ», 2013. - 532с.
4. Флис П.С. Ортодонтия / Учебник для студентов высших медицинских учебных заведений. / П.С. Флис. – Винница: НОВА КНИГА, 2007. –312с;

Додаткова:

- Гаврилов Е.И., Оксман И.М. Ортопедическая стоматология. - М.: Медицина, 1978. - 464 с.
- Прохончуков А.А. и др. Функциональная диагностика в стоматологической практике. - М.: Медицина, 1980 - 272 с.
- Копейкин В.Н. и др. Руководство по ортопедической стоматологии. - М.: Медицина, 1993.- 496 с.
- Король М.Д. та ін. Функціональна діагностика в ортопедичній стоматології: - Навч. посібник. -Полтава, 1995. - 24 с.

Навчальна дисципліна	Ортодонтія
Модуль № 1	Ортодонтія. Діагностика зубо-щелепних аномалій та деформацій.
Змістовий модуль № 2	Методи обстеження пацієнта з зубощелепними аномаліями та деформаціями.
Тема заняття №15	Рентгенологічні методи обстеження (ОПТГ, дентальні знімки, визначення кісткового віку, КТ, МРТ).
Курс	3
Факультет	Стоматологічний
Кількість годин	2

1. Актуальність теми: 3 додаткових методів обстеження хворих з зубощелепними аномаліями широко застосовуються рентгенологічні. Вони використовуються для уточнення діагнозу, визначення плану та прогнозу лікування, вивчення в динаміці змін, які виникають в процесі росту дитини та під впливом лікувальних заходів. Для вирішення поставлених завдань важливо правильно обрати метод рентгенологічного дослідження з урахуванням його переваг та недоліків.

2. Конкретні цілі:

Знати (α - II):

- методи рентгенологічної діагностики;
- показання до проведення внутрішньоротової контактної рентгенографії;
- правила розшифрування внутрішньо ротових контактних рентгенограм;
- показання до проведення рентгенографії вприкус;
- правила розшифрування рентгенограм вприкус;
- показання до проведення екстра оральних рентгенограм - бічної проекції тіла і гілки нижньої щелепи;

- правила читання рентгенограм бічної проекції тіла і гілки нижньої щелепи;
- показання до проведення рентгенограм СНЩС;
- правила читання рентгенограм СНЩС;
- показання до проведення панорамної рентгенографії;
- правила читання панорамних рентгенограм;
- показання до проведення рентгенографії кисті руки;
- правила читання і визначення кісткового віку по рентгенограмі кисті руки.

Засвоїти (α - II):

- методика читання різних видів рентгенограм

Вміти (α - III):

- призначати відповідне рентгенологічне дослідження при різних видах зубощелепних аномалій і деформацій прикусу;
- аналізувати внутрішньоротові контактні рентгенограми;
- аналізувати внутрішньоротові рентгенограми вприкус;
- аналізувати екстраоральні рентгенограми бічної проекції тіла і гілки нижньої щелепи;
- аналізувати екстраоральні рентгенограми СНЩС;
- аналізувати панорамні рентгенограми;
- аналізувати рентгенограми кисті;
- пояснити кістковий вік по рентгенограмі кисті руки.

3. Теоретичні питання до заняття:

1. Перелічить види рентгенологічних досліджень, що застосовують в ортодонтичній практиці.

2. Суть методу внутрішньо ротової контактної рентгенографії.

3. Показання до проведення внутрішньо ротової контактної рентгенографії.

Перелічить показники, обумовлені методом внутрішньої контактної рентгенографії.

4. Відповідно до якої формули можна визначити на внутрішньо ротовій контактній рентгенограмі розміри зуба, що не прорізався.

5. Суть методу внутрішньоротової рентгенографії вприкус.

6. Показання до проведення рентгенографії вприкус.

Перелічите показники, обумовлені методом рентгенографії вприкус.

7. Суть методу рентгенографії бічної проекції тіла і гілки нижньої щелепи.

Показання до проведення рентгенографії бічної проекції тіла і гілки нижньої щелепи. Параметри, обумовлені на рентгенограмах бічної проекції тіла і гілки нижньої щелепи.

8. Показання до проведення методу рентгенографії СНЩС.

Параметри, обумовлені на рентгенограмах СНЩС.

9. Суть методу панорамної рентгенографії. Показання до проведення

панорамної рентгенографії. Показники, обумовлені на панорамних рентгенограмах.

10. Рентгенологічне дослідження кисті руки. Визначення кісткового віку.

11. Суть методу КТ.

4. Практичні роботи які виконуються на занятті:

Алгоритм формування професійної навички «Рентгенологічні методи обстеження (ОПТГ, дентальні знімки, визначення кісткового віку, КТ, МРТ)».

№ п/п	Послідовність дій	Критерії контролю правильно
1.	<p>при аналізі внутрішньоротової контактної рентгенограми визначити: приналежність зубів тимчасовому чи постійному прикусу. ступінь резорбції коренів тимчасових зубів. наявність, розташування, ступінь формування фолікула постійного зуба. співвідношення фолікула постійного зуба і коренів тимчасового. стадію формування коренів постійних зубів. стан піднебінного шва. стан періапікальних тканин опорних зубів. розмір зуба, що не прорізався. наявність надкомплектних і ретенуваних зубів.</p>	
2.	<p>при аналізі рентгенограми вприкус визначити:</p> <ul style="list-style-type: none"> - наявність і розташування ретенуваних зубів. - стан піднебінного шва. - наявність конкрементів піднижньощелепної і під'язичної слинних залоз. - наявність лінії перелому при травмі. - наявність перелому коронки чи кореня зуба при травмі. 	

3.	<p>При аналізі ортопантомограми визначити: взаємовідношення зубних рядів у прикусі в мезіо-дистальному напрямку.</p> <ul style="list-style-type: none"> - взаємовідношення зубних рядів у прикусі у вертикальному напрямку - приналежність зубів тимчасовому чи постійному прикусу. - стадію формування коренів постійних зубів. - ступінь резорбції коренів тимчасових зубів. - наявність, стадію формування і положення зачатків постійних зубів. - співвідношення зачатків постійних зубів і коренів тимчасових зубів. - нахил зубів, що прорізаються і ретенуваних зубів стосовно сусідніх зубів і срединно-сагітальної площини. - відносну зубоальвеолярну висоту в передній і бічній ділянках щелеп. - глибину різцевого перекриття. - величину тіла щелеп, гілок і кутів нижньої щелепи. - асиметрію правої і лівої половин середньої і нижньої частин лицьового кістяка. - наявність і ступінь скривлення носової перегородки. - величину носових раковин. - величину носової порожнини. - величину і стан гайморових порожнин. - форму і розташування уродженої щілини альвеолярного відростка і тіла верхньої щелепи. - розташування суглобних голівок СНЩС у суглобних ямках; - розташування під'язичної кістки. 	
4.	<p>Визначити на рентгенограмі кисті епіфіз, діафіз, стан сесамовидної кістки, зони росту. Приблизний вік пацієнта.</p>	
5.	<p>Заповнення історії хвороби</p>	<p>Отримані дані занести в клінічну історію хвороби</p>

5. Зміст теми:

Рентгенографія - метод рентгенологічного дослідження, при якому за допомогою рентгенівського випромінювання на чуттєвому до нього матеріалі (рентгенівській плівці) одержують фіксоване зображення досліджуваного об'єкта.

Рентгенологічний метод дослідження знайшов широке застосування в стоматології і зокрема в ортодонтії. Він використовується як для діагностики, так і для визначення ефективності проведених втручань. Застосування повторних рентгенограм у динаміці лікування дозволяє простежити плин патологічного процесу, вчасно виявити і попередити можливі ускладнення, скласти план і прогноз ортодонтичного лікування.

Внутрішньоротова контактна рентгенографія показана при наявності діастем, аномаліях положення окремих чи груп зубів, наявності надкомплектних чи ретенуваних зубів, при визначенні ступеня резорбції коренів тимчасових і стадії формування коренів постійних зубів.

Внутрішньоротова контактна рентгенографія дозволяє визначити наступне:

- Приналежність зубів тимчасовому чи постійному прикусу.
- Ступінь резорбції коренів тимчасових зубів.
- Наявність, розташування, ступінь формування фолікула постійного зуба.
- Співвідношення фолікула постійного зуба і коренів тимчасового.
- Стадію формування коренів постійних зубів.
- Стан піднебінного шва.
- Стан періапикальних тканин опорних зубів.
- Розмір зуба, що не прорізався.
- Наявність надкомплектних і ретенуваних зубів.
- Наявність перелому коронки або кореня зуба.

Розмір зуба, що не прорізався, визначають за формулою:

$$X = (x \cdot y) : Y$$

де – X – розмір непрорізавшогося зуба;

x - розмір зуба, що не прорізався, на рентгенограмі;

y – розмір однойменного зуба протилежної сторони, що прорізався;

Y – його розмір на рентгенограмі.

Розповсюдженим способом внутрішньоротової зйомки є рентгенографія **вприкус чи оклюзійна рентгенографія**, за допомогою якої можна одержати:

- ділянку більшої довжини.
- наявність і розташування ретенуваних зубів.
- стан піднебінного шва.
- наявність конкрементів піднижньощелепної і під'язичної слинних залоз.
- наявність лінії перелому при травмі.
- наявність перелому коронки чи кореня зуба при травмі.

Зйомку вприкус роблять при обстеженні дітей і підлітків з порушенням відкривання рота, а також при підвищеній чутливості слизової оболонки порожнини рота, що приводить до підвищеного блювотного рефлексу.

Рентгенограма піднебінного шва. У тих випадках, коли діагностують звуження верхньої щелепи чи її зубної дуги і планують розширення, а також при лікуванні діастем показана рентгенографія піднебінного шва.

Більш виражений піднебінний шов зазвичай визначається при діастемах. Ширина і щільність його нерідко відповідають величині діастеми. При діастемах невеликих розмірів піднебінний шов середньої ширини і щільності, а при діастемах завбільшки 4-5 мм – широкий і щільний.

При швидкому розширенні верхньої щелепи за допомогою незнімних ортодонтичних конструкцій іноді відбувається розкриття (розрив) піднебінного шва. У таких випадках на рентгенограми в диланці піднебінного шва видна темна смужка, при помірному розширенні розриву не спостерігається. Іноді лише відзначається невелике розрідження кісткової чи тканини розширення щілини між коренями центральних різців ближче до вершини альвеолярного відростка.

У визначених випадках виникає необхідність в оцінці відділів верхньої і нижньої щелепи; СНЩС, лицьових кісток, зображення яких не виходить на внутрішньоротових знімках чи вони видні лише частково. На позаротових знімках зображення зубів і навколишніх їхніх тканин виходить менш структурованим. Тому такі знімки використовують лише в тих випадках, коли одержати внутрішньоротові рентгенограми не представляється можливим (підвищений блювотний рефлекс, тризм і т.п.).

Рентгенографія бічної проекції тіла і гілки нижньої щелепи. На позаротових рентгенограмах тіла і гілки нижньої щелепи одержують можливість вивчення співвідношення їхніх розмірів, вимір кута нижньої щелепи і характер прорізування зубів «мудрості».

Рентгенографія скронево-нижньощелепних суглобів. Показанням до проведення такого методу є наявність у пацієнтів скарг чи симптоматики з боку СНЩС, чи наявність зубощелепної аномалії, що зв'язана зі зсувом нижньої щелепи (дистальний, мезіальний, перехресний види прикусу).

Оглядова рентгенографія СНЩС проводиться методом Schuller, Parma і ін.

Метод Parma – це контактна зйомка великим планом, яку можна провести за допомогою дентального рентгенівського апарата після видалення тубуса. За методикою Parma можна одержати функціональні рентгенограми СНЩС. Для цього виготовляють по два знімки при відкритому і закритому роті (при зімкнутих зубах у положенні центральної оклюзії).

На таких рентгенограмах визначається:

- Положення суглобних голівок у суглобних ямках.
- Співвідношення суглобних голівок і інших елементів, що складають суглоб.
- Ширину суглобної щілини.

Метод Schuller. Для одержання зображення суглобів за методикою Schuller зйомку проводять зі спеціальним тубусом довжиною 50 см. При куті нахилу його в 300° центральний промінь направляють на область черепа здорової сторони (на ширину долоні вище зовнішнього слухового проходу), одночасно він проходить через слуховий отвір досліджуваної сторони, тобто майже аксіально через суглобну голівку.

На рентгенограмах, отриманих за цією методикою виявляють:

- Контури елементів суглоба.

-Взаємовідношення елементів суглоба.

-Грубі патологічні зміни.

Однак це укладання непридатне для вивчення функції СНЩС. Крім того можливі різні перекручування, особливо ширини суглобної щілини. На знімку також погано помітні дрібні зміни в суглобі.

Томографія – пошарове зображення досліджуваного об'єкта на рентгенівській плівці – додатковий метод, що дозволяє одержати зображення визначеного шару. Томографія використовується в основному для уточнення патології верхньої щелепи і при дослідженнях СНЩС.

Пошарове дослідження з малим кутом хитання (8-100) чи зонографія являє собою комбінацію рентгенологічного знімка і томограми. При цьому зображення досліджуваного об'єкта виходить більш чітким і контрастним.

Рентгенівська комп'ютерна томографія – метод пошарового вивчення органів та тканин, що дозволяє отримати зображення в аксиальній проекції. Змінюючи контрастність зображення можна детально оцінити стан кісткових структур. Однією з переваг КТ є можливість отримати реконструктивні зображення в різних площинах, а також в об'ємному (трьохвимірному) вигляді.

В ортодонтії використовується спеціалізована дентальна програма "dental CT", яка являє собою особливий протокол дослідження. Сканування виконується за алгоритмом високого дозволу товщею зрізу не більше 1,5мм. На підставі сумарного блоку аксиальних зрізів отримують орторадиальні площинні реконструйовані томограми, що дозволяють оцінити розміри альвеолярного відростка в трьох вимірах (вертикальному, сагітальному та трансверзальному напрямках). Комп'ютерна томографія (КТ) позволяет получать прижизненные изображения тканевых структур на основании изучения степени поглощения рентгеновского излучения в исследуемой области. Принцип метода заключается в том, что исследуемый объект послойно просвечивается рентгеновским лучом в различных направлениях при движении рентгеновской трубки вокруг него. Непоглощенная часть излучения регистрируется с помощью специальных детекторов, сигналы от которых поступают в вычислительную систему (ЭВМ). После математической обработки полученных сигналов на ЭВМ строится изображение исследуемого слоя («среза») на матрице.

Высокая чувствительность метода КТ к изменениям рентгеновской плотности изучаемых тканей обусловлена тем, что получаемое изображение в отличие от обычного рентгеновского не искажается наложением изображений других структур, через которые проходит рентгеновский пучок. В то же время лучевая нагрузка на больного при КТ-исследовании ВНЧС не превышает таковую при обычной рентгенографии. По данным литературы, использование КТ и сочетание ее с другими дополнительными методами позволяют осуществить наиболее прецизионную диагностику, снизить лучевую нагрузку и решать те вопросы, которые решаются с трудом или совсем не решаются с помощью послойной рентгенографии.

Оценку степени поглощения излучения (рентгеновской плотности тканей) производят по относительной шкале коэффициентов поглощения (КП) рентгеновского излучения. В данной шкале за 0 ед. Н (Н — единица Хаунсфилда) принято поглощение в воде, за 1000 ед. Н. — в воздухе. Современные томографы позволяют улавливать различия плотностей в 4—5 ед. Н. На компьютерных томограммах более плотные участки, имеющие высокие значения КП, представляются светлыми, а менее плотные, имеющие низкие значения КП, темными.

С помощью современных компьютерных томографов III и IV поколений можно выделить слои толщиной 1,5 мм с моментальным воспроизведением изображения в черно-белом или цветном варианте, а также получить трехмерное реконструированное изображение исследуемой области. Метод позволяет бесконечно долго сохранять полученные томограммы на магнитных носителях и в любое время повторить их анализ посредством традиционных программ, заложенных в ЭВМ компьютерного томографа.

Преимущества КТ в диагностике патологии ВНЧС:

- полное воссоздание формы костных суставных поверхностей во всех плоскостях на основе аксиальных проекций (реконструктивное изображение);
- обеспечение идентичности съемки ВНЧС справа и слева;
- отсутствие наложений и проекционных искажений;
- возможность изучения суставного диска и жевательных мышц;
- воспроизведение изображения в любое время;
- возможность измерения толщины суставных тканей и мышц и оценки ее с двух сторон.

Применение КТ для исследования ВНЧС и жевательных мышц впервые разработано в 1981 г. А. Hills в диссертации, посвященной кли-нико-рентгенологическим исследованиям при функциональных нарушениях зубочелюстно-лицевой системы.

Основные показания к использованию КТ: переломы суставного отростка, краниофациальные врожденные аномалии, боковые смещения нижней челюсти, дегенеративные и воспалительные заболевания ВНЧС, опухоли ВНЧС, упорные суставные боли неясного генеза, неподдающиеся консервативной терапии.

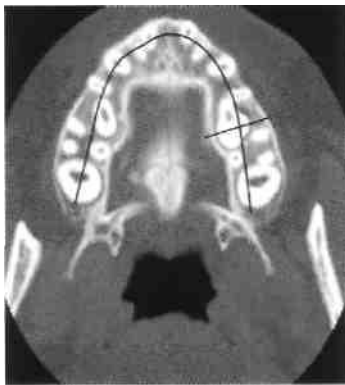КТ позволяет полностью воссоздать формы костных суставных поверхностей во всех плоскостях, не вызывает наложения изображений других структур и проекционных искажений]. Применение этого метода эффективно как для диагностики, так и дифференциальной диагностики органических изменений ВНЧС, не диагностируемых клинически. Решающее значение при этом имеет возможность оценки суставной головки в нескольких проекциях (прямые и реконструктивные срезы).

При дисфункции ВНЧС КТ-исследование в аксиальной проекции дает дополнительную информацию о состоянии костных тканей, положении

продольних осей суставных головок, виявляє гіпертрофію жевальних м'язів.

КТ в сагітальній проекції дозволяє диференціювати дисфункцію ВНЧС від інших поразень сустава: травм, новообразованих, запальних порушень.

Метод уточнює положення зуба в альвеолярному відростку та взаємовідношення з оточуючими тканинами. Dental CT дозволяє також виявити наявність резорбції суміжних тканин, також виконати планиметричні зміни. КТ, що виконана в цій програмі дозволяє чітко візуалізувати ретенані зуби та допомагає клініцистам планувати як хірургічні втручання, так і попереднє ортодонтичне лікування.



Панорамна чи рентгенографія (ортопантомографія) є різновидом зонографії. Практичне застосування панорамної рентгенографії в стоматології почалося в 1949 р. На панорамній рентгенограмі виходить одночасне зображення всієї зубощелепної системи, як єдиного функціонального комплексу практично без кутових перекручувань. Однак, зображення на плівці трохи збільшено, причому не однаково в центральному і бічному відділах щелеп. Слід зазначити також нечіткість зображення передніх відділів щелеп і проекцію на них шийного відділу хребта.

Панорамна рентгенографія дає відображення на верхній щелепі зубної, альвеолярної і базальної дуг; сошника; порожнин носа; верхньощелепних пазух; виличних кісток. На нижній щелепі – зубної, альвеолярної і базальної дуг; краю нижньої щелепи; гілок і кутів.

Пряма панорамна рентгенографія дозволяє вивчити:

- Взаємовідношення зубних рядів у прикусі в мезіо-дистальному напрямку.
- Взаємовідношення зубних рядів у прикусі у вертикальному напрямку
- Приналежність зубів тимчасовому чи постійному прикусу.
- Стадію формування коренів постійних зубів.
- Ступінь резорбції коренів тимчасових зубів.
- Наявність, стадію формування і положення зачатків постійних зубів.
- Співвідношення зачатків постійних зубів і коренів тимчасових зубів.
- Нахил зубів, що прорізаються і ретенаніх зубів стосовно сусідніх

зубів і серединно-сагітальної площини.

-Відносно зубоальвеолярну висоту в передній і бічній ділянках щелеп.

-Глибину різцевого перекриття.

-Величину тіла щелеп, гілок і кутів нижньої щелепи.

-Асиметрію правої і лівої половин середньої і нижньої частин лицьового кістяка.

-Наявність і ступінь викривлення носової перегородки.

-Величину носових раковин.

- Величину носової порожнини.

-Величину і стан гайморових порожнин.

- Форму і розташування уродженої щілини альвеолярного відростка і тіла верхньої щелепи.

-Розташування суглобних голівок СНЩС у суглобних ямках;

-Розташування під'язичної кістки.

Дослідження, присвячені вивченню кісткового віку вперше з'явилися в педіатрії. Одним з перших ортодонтів, що звернули увагу на взаємозв'язок початку мінералізації сесамовидної кістки, що розташовується в області міжфалангового зчленування 1 пальця - періодом інтенсивного зростання кістяка - був Т.В.Тодд, 1937.

Визначення кісткового віку по рентгенограмі кисти

- 1 стадія - епіфіз і діафіз проксимальної фаланги 2-го пальця однакові по розміру. Хронологічний вік дівчаток і хлопчиків 9 років.
- 2 стадія - епіфіз і діафіз медіальної фаланги 3-го пальця однакові по розмірам. Апогей росту наступить через 2 роки, однак ріст верхньої щелепи закінчується, а нижньої продовжується. Хронологічний вік дівчаток - 9 років 7 міс. хлопчиків - 11 років 2 міс.
- 3 стадія - горохоподібна кіста мінералізована, починається мінералізація крючкоподібної кістки. Хронологічний вік дівчинок - 10 років 5 м. хлопчиків - 11 років 9 міс.
- 4 стадія - з'являється сесамовидна кістка, закінчується мінералізація крючкоподібної кістки. Хронологічний вік дівчинок - 11 років 3м. хлопчиків - 12 років 5 міс. За Камінек при лікуванні сагітальних аномалій прикусу необхідно терміново пересувати нижню щелепу, тому що можна пропустити зручний момент, особливо при II класі за Енглеєм.
- 5 стадія - настає пік пубертатного росту, що збігає з початком менструального циклу у дівчинок. У медіальній фаланзі 3-го пальця епіфіз ширше, ніж діафіз. Хронологічний вік дівчинок 12 років 4 міс. хлопчиків - 14 років.
- 6 стадія - настає спад пубертатного росту. Дистальна фаланга 3-го пальця формується - зникає смуга просвіту між епіфізом і діафізом хронологічний вік дівчаток - 13 років 1 міс. Хлопчиків -

15 років 4 мес.

- 7 стадія - спостерігається з'єднання епіфіза і діафіза проксимальної фаланги 3-го пальця. Пік росту вже пройшов. Хронологічний вік дівчаток - 14 років 1 міс. хлопчиків - 16 років.
- 8 стадія - спостерігається з'єднання епіфіза і діафіза медіальної фаланги 3-го пальця. Хронологічний вік дівчаток 14 років 3 міс. хлопчиків - 16 років. На цій стадії дитина ще росте, але ріст сповільнюється, і це необхідно враховувати. Камінек рекомендує проводити тільки нахилення чи пересування зубів, переміщення нижньої щелепи вже неможливе.
- 9 стадія – з'єднання епіфіза і діафіза променевої кістки. Ця стадія свідотствує про закінчення формування скелету дитини. Хронологічний вік дівчаток - 16 років 5 міс., юнаків - 17 років 3 міс. На цій стадії Камінек рекомендує планувати складні щелепно-лицьові операції, які необхідно проводити після закінчення формування кістяка.

Таким чином, проведені рентгенологічні дослідження допомагають в уточненні діагнозу, виборі методу і складанні плану лікування в залежності від віку пацієнта.

6. Матеріали для самоконтролю:

А. Завдання для самоконтролю (таблиці, схеми, малюнки, графіки)

Учбове завдання	Вказівки до завдання
Вивчити показання до внутрішньо - ротового контактного рентгенографічного дослідження	Записати в конспект
Суть внутрішньо ротового методу рентгенографії в прикус	Записати в конспект показання до його проведення
Суть методу панорамної рентгенографії	Занотувати в конспект послідовність аналізу ОПТГ
Суть рентгенографічного дослідження СНЩС	Замалювати в альбомі схему аналізу СНЩС
Суть КТ	Записати в конспекті показання до використання методу.
Суть рентгенологічного дослідження кисті	Замалювати будову кисті та шийного відділу хребта, розшифровку за Камінеком.

Б. Задачі для самоконтролю:

Задача № 1.

У клініку до лікаря - ортодонта звернулися батьки з дитиною 4 років зі скаргами на біль у слизовій оболонці у фронтальній ділянці верхньої щелепи. Об'єктивно: лице симетричне, носо - губні складки згладжені. Губно - підборідна борозна глибока. З анамнезу: дитина відмовляється від прийому

твердої їжі, має шкідливу звичку закушування нижньої губи. У порожнині рота: у фронтальній ділянці - сагітальна щілина 5 мм, однойменний контакт іклів. Дистальні поверхні других молочних молярів знаходяться в одній вертикальній площині. Слизова оболонка в ділянці передньої третини твердого піднебіння набрякла, гіперимована. Різучі поверхні нижніх різців контактують зі слизовою оболонкою передньої третини піднебіння. Коронки верхніх різців цілком перекривають коронки нижніх різців.

1. У якій площині у дитини визначається патологія прикусу.
2. Яке рентгенологічне дослідження дозволить визначити стан коренів передніх зубів верхньої щелепи.
3. Назвіть період розвитку прикусу.

Задача № 2

У клініку до лікаря - ортодонта звернулися батьки з дитиною 9 років зі скаргами на наявність проміжків між центральними різцями верхньої зубної дуги. Об'єктивно: лице симетричне, носо - губні складки виражені помірно. У порожнині рота: у фронтальній ділянці - прямий контакт різців, діастема розміром 2-3 мм. Співвідношення перших постійних молярів - нейтральне.

1. Назвіть період розвитку прикусу.
2. Яке рентгенологічне дослідження дозволить визначити розташування коренів центральних різців.
3. Чи відповідає описана вище клінічна картина фізіологічному прикусу.

Задача №3

У клініку до лікаря - ортодонта звернулися батьки з хлопчиком 12 років з метою профілактичного огляду. Об'єктивно: лице симетричне, носо - губні складки виражені добре, губно - підборідна борозна згладжена. Підборіддя скошене вперед. Дитина схожа на батька. У порожнині рота: у фронтальній ділянці відзначається зворотний контакт різців без сагітальної щілини. Нижні різці перекривають верхні більш ніж на $\frac{1}{2}$ висоти коронки. Співвідношення іклів та перших постійних молярів - мезіальне. Верхня зубна дуга в бічних ділянках вужча за нижню на величину щічного бугра. Зуби в зубній дузі верхньої щелепи розташовані щільно, без проміжків. У фронтальній ділянці нижньої зубної дуги - діастема, трети.

1. У якій площині у дитини визначається патологія прикусу.
2. Чи дозволить панорамна рентгенографія визначити пропорційність розмірів гілки та тіла нижньої щелепи.
3. Назвіть період розвитку прикусу.

Задача №4

В клініку звернулись батьки з дитиною 8 років зі скаргами на відсутність 11,21. Об'єктивно: обличчя без особливостей, губи стуляє без напруги. Зубна формула 16 55 54 53 12 51|62 22 63 64 65 26

36 75 74 73 42 41| 31 32 83 84 85 36. Альвеолярний відросток в ділянці відсутніх різців стовщений.

1. Назвіть терміни прорізування 11,21.
2. Який метод рентгенологічного дослідження необхідно провести в даній

клінічній ситуації.

3. Назвіть період розвитку прикусу.

Задача №5

В клініку звернувся пацієнт 19 років зі скаргами на біль та клацання в скронево-нижньощелепному суглобі. Відчуття в суглобі зі слів пацієнта з'явилися 2 місяці тому. Об'єктивно: прикус постійних зубів. Відсутні 8||8. В трансверзальній площині спостерігається однойменний контакт горбиків премолярів та молярів.

1. У якій площині визначається патологія прикусу.
2. Чи дозволить панорамна рентгенографія визначити стан СНЩС.
3. Визначте період формування прикусу.

Задача №6

В клініку звернулись батьки з хлопчиком 16 років зі скаргами на відсутність різців на верхній щелепі. З анамнезу у пацієнта видалені 5 років тому надкомплектні зуби, подальшого лікування проведено не було. Об'єктивно: прикус постійних зубів. В зубній дузі проміжок між 11-21 7мм. Тонкий альвеолярний гребінь.

1. Назвіть терміни прорізування 11,21.
2. Який метод рентгенологічного дослідження необхідно провести в даній клінічній ситуації.
3. Назвіть період розвитку прикусу.

Задача №7

В клініку звернулася пацієнтка віком 25 років зі скаргами на відсутність 23 зуба. В анамнезі ортодонтичне лікування відсутнє. Об'єктивно: прикус постійних зубів. На верхній щелепі в зубній дузі розташований 63 зуб. Візуально визначити розташування 23 неможливо. На ОПТГ визначити розташування 23 неможливо. Планується ортодонтичне лікування.

1. Назвіть терміни прорізування 23.
2. Який метод рентгенологічного дослідження необхідно провести в даній клінічній ситуації.
3. Назвіть період розвитку прикусу.

Задача №8

В клініку звернулись батьки з дівчинкою 11 років. Об'єктивно: Увігнутий профіль обличчя. Нижня губа перебиває верхню. Зворотне перекриття фронтальних зубів. Співвідношення на перших постійних молярах: медіальні щічні горбики 16,26 розташовані між 36,37, та 46,47. Сагітальна щілина 5 мм.

1. Який метод рентгенологічного дослідження необхідно провести в для визначення кісткового віку.
2. Визначити відхилення в сагітальній площині.
3. Визначити період формування прикусу.

Задача №9

В клініку звернулись батьки з дівчинкою 9 років зі скаргами на проміжок між центральними різцями на верхній щелепі. Об'єктивно: прорізування зубів відповідає термінам. Між 11,21 щілина 3мм, при відтягуванні верхньої губи

Спостерігається ішемія різцевого сосочка.

1. Який метод рентгенологічного дослідження необхідно провести в даній клінічній ситуації.
2. Визначити період формування прикусу.
3. Назвіть норму прикріплення вуздечки верхньої губи.

Задача №10

В клініку звернулись батьки з дитиною 3 років зі скаргами на відсутність зубів на верхній та нижній щелепах. Об'єктивно: увігнутий тип обличчя, підборіддя розташоване попереду, нижня губа перекриває верхню. На верхній щелепі прорізалися 55,65. Інших зубів не має. У дитини відсутні брови та вії, спостерігається мацерація шкіри.

1. Який метод рентгенологічного дослідження необхідно провести в даній клінічній ситуації.
2. Визначити період формування прикусу.
3. Назвіть терміни прорізування тимчасових зубів.

Література.

Основна література:

1. Фліс П.С. Ортодонтія. - Вінниця: «Нова книга», 2006. - 308 с
2. Шарова Г.В., Рогожников Г.И. Ортопедическая стоматология детского возраста. М., «Медицина», 1991. с. 289.
3. Руководство по ортодонтии /под общей редакцией проф. Ф.Я. Хорошилкиной/ М. «Медицина» 1982.

Додаткова:

1. Виноградова Т.Н. «Стоматология детского возраста» М. «Медицина», 1987.
2. Головка Н.В. Профилактика зубощелепных аномалий. - Вінниця: Нова Книга, 2005.
3. Григорьева Л.П. Прикус у детей. - Киев: Здоровье, 1995 г. - 231 с.

Навчальна дисципліна	Ортодонтія
Модуль № 1	Ортодонтія. Діагностика зубо-щелепних аномалій та деформацій.
Змістовий модуль № 1	Еволюційний розвиток зубощелепного апарату людини
Тема заняття № 16	Методики телерентгенографії (пряма, бокова). Розшифрування теснограм за Schwarz, Downs, Ricketts та ін. Основні антропометричні орієнтири.
Курс	3
Факультет	Стоматологічний
Кількість годин	2

1. Актуальність теми: для визначення форми зубощелепної аномалії (зубоальвеолярна, гнатична або сполучна), а також для визначення естетичного прогнозу ортодонтичного лікування необхідним є проведення ТРГ досліджень. Тому знання суті проведення цього додаткового методу досліджень, а також розшифрування та інтерпретації отриманих даних є важливим у підготовці стоматолога-ортодонта.

2. Навчальні цілі заняття: ознайомити з рентгенологічним методом дослідження – ТРГ та її аналізом за Шварцем (α - I).

Знати (α - II):

- суть методу ТРГ;
- показання до проведення ТРГ дослідження;
- шкірні і кісткові точки (орієнтири) для розшифрування бічних ТРГ;
- метод аналізу телерентгенограмм по Шварцу;

- показники норми для лінійних і кутових розмірів телерентгенограмм;
Засвоїти (α - II):
- методу розшифрування ТРГ по Шварцу;
Вміти (α - III):
- визначати показання для проведення ТРГ досліджень;
- визначити на кресленні бічної ТРГ шкірні точки;
- визначити на кресленні бічної ТРГ кісткові точки;
- провести на кресленні ТРГ основні площини і лінії для розшифрування;
- визначити відхилення від нормальних кутових показників на ТРГ;
- визначити відхилення від нормальних лінійних показників на ТРГ;
- визначити тип обличчя за Шварцем;
- розшифрувати ТРГ за методом Шварцем;
- користуючись даними проведеного ТРГ аналізу визначити форму зубощелепної аномалії;
- на підставі даних проведеного ТРГ аналізу визначити естетичний прогноз ортодонтичного лікування;
- вибрати метод ортодонтичного лікування;
- скласти план ортодонтичного лікування відповідно до розшифрованої і проаналізованої ТРГ;
- Оволодіти навичками** (α - III):
- перенесення кісткового та шкірного контурів ТРГ на кальку;
- нанесення на кресленні кісткових точок;
- нанесення на кресленні шкірних точок;
- проведення на кресленні основних ліній та площин;
- визначення основних кутових розмірів;
- визначення основних лінійних розмірів;
- визначення форми зубощелепної аномалії;
- визначення естетичного прогнозу лікування;
- вибору методу лікування.

3. Теретичні питання:

1. Види телерентгенографічного дослідження.
2. Показання до проведення бічної телерентгенографії.
3. Вимоги до проведення ТРГ з метою отримання ідентичних знімків.
4. Прийоми перенесення ТРГ зображення.
5. Основні орієнтири для вивчення ТРГ за Шварцем.
6. Основні показники краніометричних досліджень.
7. Основні показники гнатометричних досліджень.
8. Основні показники профілометричних досліджень.
9. Визначення генетично обумовленого профілю обличчя за Шварцем.
10. Визначення виду зубощелепної аномалії.
11. Визначення естетичного прогнозу лікування згідно розшифрованої та проаналізованої ТРГ.
12. Вибір методу лікування зубощелепної аномалії згідно розшифрованої та проаналізованої ТРГ.

4. Зміст теми заняття:

Можливість прижиттєвого вивчення будови голови (черепа й обличчя) з'явилася з впровадженням у практику рентгенологічних досліджень методу **телерентгенографії (ТРГ)**.

ТРГ чи зйомка на відстані створили можливість зменшити чи звести до мінімуму перекручування об'єкта, що знімається. Під терміном «телерентгенографія» розуміють виконання дослідження при великій фокусній відстані, що забезпечує мінімальне перекручування розмірів досліджуваного органа.

У 1956 році на конгресі ортодонтів у Бостоні (США) була прийнята стандартна відстань для ТРГ дослідження профілю обличчя, рівна 150 см. У нашій країні одержують ТРГ із відстані 190 і 265 см. У клініці стоматології дитячого віку Полтавського медичного стоматологічного інституту ТРГ одержували з відстані 190 см.

Велика увага при проведенні ТРГ дослідження приділяється фіксації голови за допомогою спеціальних пристосувань – цефалостатів чи краниостатів різної конструкції, що забезпечують одержання ідентичних знімків. Голова досліджуваного фіксується в краниостаті таким чином, щоб серединно-сагітальна площина голови була рівнобіжна площини касети, підборіддя підняте так, щоб задній край гілки нижньої щелепи не накладався на тінь хребців.

Техніка одержання й обробки бічних ТРГ. Для одержання чітких обрисів м'яких тканин обличчя прибігають до їх контрастування. З цією метою застосовують грузлі контрастні речовини – барієву суспензію в суміші з вазеліною олією, іодліпол, танталову пудру з вазеліною олією. Мітки наносять від перенісся через кінчик носа до підборіддя; у порожнині рота контрастують лінію по середині спинки язика (для визначення його положення) і м'яке піднебіння.

Необхідно мінімальна відстань об'єкт – плівка для усунення перекручування (збільшення) зображення об'єкта, що знімається, і дотримання умов проти променевого захисту (використання свинцевих екранів, фартухів, спідниць і т.п.).

Для одержання ідентичних рентгенограм необхідно дотримувати наступні умови:

1. Усі ТРГ знімки необхідно робити з однієї відстані між рентгенівською плівкою і трубкою (190 см або 150 см).

2. Фіксація голови досліджуваного у визначеному положенні стосовно спрямованих рентгенівських променів і касети з плівкою за допомогою цефалостата (пучок променів направляється на середину зовнішнього слухового проходу).

3. Рентгенівська плівка встановлюється паралельно до серединно-сагітальної площини голови і перпендикулярно лучу.

4. Відстань між сагітальною площиною голови і плівкою в середньому повинна складати 7,5 см.

5. Експозиція повинна бути найменшою.

6. Мінімальна відстань об'єкт-плівка з метою зменшення перекручування.

Техніка одержання ТРГ

Отриману ТРГ переносять тушшю на кальку для наступної розшифровки й аналізу.

В даний час нараховується більш 130 методів аналізу бічних ТРГ. Різні методи відрізняються друг від друга видами вимірів (кутове, лінійне чи їхнє сполучення); точками обраними авторами для аналізу. Основні види аналізу бічних ТРГ по вимірах наступні:

1. Визначення лінійних розмірів між визначеними точками їх взаємовідношення. Це методи запропоновані С.Б.Івановим, De Coster, Korkhaus і ін.
2. Вимір кутових розмірів (Bjork, Downs, Graber і ін.).
3. Визначення пропорційності розмірів кісток лицьового кістяка і їхніх окремих ділянок (May, Luzy).

Більш широко використовують сполучні методи аналізу, що дозволяють враховувати як лінійні, так і кутові розміри, а також пропорційність будови лицьового кістяка.

У Європі найбільше поширення одержали методи Шварца та А.Ель-Нофели, Р.Френкеля. В Америці – метод Downs.

Шварц запропонував сполучний метод аналізу. В літературі з ортодонтії по ТРГ прийнято з 1965 р. писати початкові букви шкірних точок малими латинськими буквами і кісткових точок - великими.

Точки:

- A** - субспінальна точка Downs, найбільш постеріально розташована точка на передньому контурі апікального базису верхньої щелепи;
- ANS** - вершина передньої носової ості;
- B** - супраментальна точка Downs, найбільш постеріально розташована точка на передньому контурі апікального базису нижньої щелепи;
- Gn** - гнатіон - місце з'єднання контуру нижнього краю нижньої щелепи і зовнішнього контуру симфізу;
- Go** - гоніон - точка на зовнішньому краї нижньої щелепи при перетинанні його з бісектрисою кута, утвореного дотичними до нижнього краю тіла і заднього краю гілки;
- N** - назіон - точка на перетинанні медіанної площини з носолобним швом;
- Or** - орбітальна точка - найбільш низько розташована точка нижнього краю орбіти. Знаходиться на очноямковому краї виличної кістки;
- Pg** - погоніон - сама передня точка підборідного виступу в медіанному перетині при орієнтації голови по франкфуртській горизонталі;
- PNS** - задня носова ость, ця точка нерідко буває погано видна на бічний ТРГ у зв'язку з нашаруванням тіней зачатків постійних молярів; у цих випадках доцільно орієнтуватися на нижнє закінчення крило верхньо-щелепної фісури і знаходити точку PNS на перетинанні її контура з контуром піднебіння;

Po - поріон - розташовується на верхньому контурі зовнішнього слухового про

ду, завжди глибше аурікулярної точки, знаходиться на перетинанні цього

краю з вертикаллю, що проходить через середину каналу;

Pr - простіон - найбільш передня крапка альвеолярного гребеня верхньої щелепи

в медіанному перетині при орієнтації черепа по франкфуртській горизонтальній площини;

Se - точка на середині входу в турецьке сідло;

sn - нашірна точка, найбільш постеріально розташована на місці переходу нижнього контуру носа у верхню губу;

C - конділен, точка на вершині контуру суглобних голівок;

Лінії:

A-B - лінія, що з'єднує точки A і B Downs;

A-Pg - лінія, що з'єднує точку A і погоніон;

FH - франкфуртська горизонталь, проходить через найбільш низько розташовану точку лівого нижнього очного краю і найбільш високо розташовану точку лівого зовнішнього слухового проходу;

Для характеристики розташування суглобних голівок нижньої щелепи проводять лінію **H** від крапки **Og** до крапки **C**, що знаходиться на контурі суглобних голівок.

MP - площина основи нижньої щелепи - між **Gn** і найбільш високо розташованою точкою нижнього контуру тіла нижньої щелепи;

MT-1 - дотична до нижнього контуру нижньої щелепи;

MT-2 - дотична до заднього контуру гілок нижньої щелепи;

N-A - лінія. Яка з'єднує точки **N** і **A**;

Oc - оклюзійна площина проводиться так, щоб до неї доторкалося не менш трьох бугрів молярів. Вона поділяє середину різцевого перекриття

і перекриття бугрів останніх зубів, що знаходяться в контактах. У періоді

молочного прикусу ця площина проходить через середину різцевого перекриття молочних центральних різців і бугрів других

молочних молярів; у періоді змінного прикусу - через середину

постійних

центральных різців і бугри перших постійних молярів, у періоді постійного прикусу - через середину постійних центральних різців і бугрів перших, других чи третіх постійних молярів тобто останніх зубів, які знаходяться у оклюзійному контакті;

Pn - носова площина, запропонована Дрейфус, стрімка лінія, перпендикулярна

до площини передньої частини основи черепа, проводиться з шкірної носової точки **n**, а саме крапки перетинання лінії **N-Se** з контуром шкіри;

Po - орбітальна площина Дрейфуса - стрімка лінія, проводиться з орбітальної

точки, перпендикулярно до площини передньої частини основи черепа і паралельно носовій площини Pn;

Простір між площинами Pn і Po називається щелепним профільним полем Дрейфуса (**KPF**).

N-Se - площина передньої частини основи черепа;

Sp - спінальна площина, з'єднує крапки ANS і PNS;

T - дотична (тангента) до шкірних точок sn і pg;

Краніометрія:

Метою краніометричних досліджень є визначення розташування щелеп стосовно площини передньої основи черепа, тобто визначення типу обличчя і виявлення відхилень від середніх розмірів, характерних для нормального прикусу при тій же типі обличчя.

Шляхом краніометрії можна визначити:

1) Розташування щелеп, тобто гнатичної частини лицьового кістяка в сагітальному і вертикальному напрямках стосовно площини передньої основи черепа:

а) у сагітальному напрямку: переднє, середнє чи заднє розташування гнатичної частини;

б) у вертикальному напрямку: нахил гнатичної частини нагору, середнє розташування і нахил униз;

2) Розташування СНЩС стосовно площини основи черепа;

3) Довжину передньої черепної ямки, по якій у процесі гнатометричного дослідження можна визначити індивідуальну норму довжини тіла щелеп і наявні відхилення розмірів.

Уроджені варіанти розташування щелеп визначаються по величинах кутів:

1) Лицьового.

2) Інклінаційного.

3) Кута горизонталі.

1. Лицьовий кут (F). Утвориться при перетинанні ліній N-Se і N-A (внутрішній нижній кут). Середня величина лицьового кута коливається в межах $85 \pm 5^{\circ}$. Його величина характеризує розташування верхньої щелепи стосовно основи черепа: середнє, зміщене трохи вперед в порівнянні із середнім обличчям (таке розташування щелеп Шварц назвав "антепозицією"), зміщене трохи кзаду в порівнянні із середнім обличчям (таке розташування щелеп Шварц назвав "ретропозицією").

2. Інклінаційний кут (I). Утвориться при перетинанні ліній Pn і Sp (внутрішній верхній кут). Його середня величина дорівнює $85 \pm 5^{\circ}$. Якщо кут більше середньої величини, то щелепи нахилені вперед більше, ніж у "середнього обличчя", що автор назвав "антеінклінацією", якщо він менше середньої величини, то щелепи більше нахилені назад, таке положення назване "ретроінклінацією".

Залежно від величини лицьового та інклінаційного кута та сполучення їх величин виділяють за Шварцем 9 типів обличчя.

Середній профіль обличчя характеризується середньою величиною лицьового кута – 85° , антеобличчя (антепозиція щелеп) – лицьовим кутом більшим ніж середня величина – 90° , ретрообличчя (ретропозиція щелеп) – лицьовим кутом меншим від середньої величини – 80° . Кожний з цих трьох розмірів лицьового кута (середній, більший від середнього та менший від середнього) може сполучатися з одним із трьох розмірів кута інклінації. Середній розмір кута інклінації – 85° – свідчить про пряме обличчя. Нахил гнатичної частини вперед (антеінклінація) призводить до збільшення величини цього кута до 90° і профілю щелеп, скошеному вперед. Нахил гнатичної частини назад (ретроінклінація) призводить до зменшення кута до 80° , при цьому профіль щелеп скошений назад.

При інклінації (передній або задній) змінюється напрямок оклюзійної та мандібулярної площин, а також напрямок осей різців.

3. Кут горизонталі (Н). Утвориться при перетинанні ліній Н і Pn (внутрішній верхній кут). Він визначає положення голівки нижньої щелепи стосовно основи черепа, що впливає на форму профілю обличчя. Його середня величина дорівнює 90° . За даними Шварца, мається взаємозалежність глибини середньої черепної ямки і розташування СНЩСС. Чим ця ямка більш плоска, тим вище знаходяться суглоби, і навпаки.

Зі зміною розташування орбітальної точки (Or) і суглобних голівок змінюються нахил площини Н і величина кута Н-Pn. Якщо кут Н менше середньої величини, то суглобні голівки знаходяться в положенні “супрапозиції”, ближче до основи черепа, якщо він більше, то суглобні голівки в положенні “інфрапозиції”, нижче від основи черепа, чим у “середнього обличчя”. Нахил Н площини сполучається зі зміною обрисів профілю обличчя. При супрапозиції суглобних голівок і нормальному розвитку нижньої щелепи підборіддя зміщене назад, при інфрапозиції - вперед. Тому супрапозиція суглобних голівок так впливає на форму щелепного профілю, як ретроінклінація, а інфрапозиція - як антеінклінація щелеп.

Що стосується форми нижньої щелепи, то при цьому може відбуватися вирівнювання розташування підборіддя за рахунок зміни росту гілок нижньої щелепи в довжину, змін довжини базису нижньої щелепи і величини її кутів. Зміна форми нижньої щелепи може замаскувати високе чи низьке розташування СНЩС, що визначається шляхом гнатометрії.

Гнатометрія:

На підставі аналізу даних гнатометрії можна:

- 1) Визначити аномалії зубощелепної системи, що розвилися в результаті невідповідності розмірів щелеп (довжини тіла щелеп, висоти гілок нижньої щелепи), аномалії положення зубів і форми альвеолярного відростка;
- 2) Виявити вплив розмірів і розташування щелеп, а також аномалій положення зубів на форму профілю обличчя;

3) Визначити ступінь нахилу оклюзійної площини до площини основи черепа, що важливо для естетичного прогнозу лікування.

Для проведення гнатометричного аналізу використовують наступні параметри:

1. Кут Pn-Ос - (внутрішній верхній кут). При орієнтації на положення 1 і 6 зубів (змінний прикус) середня величина цього кута більше, ніж при орієнтації на положення 1 і 7 зубів (постійний прикус). Обирають дистальні бугри останніх жувальних зубів, розташованих при центральній оклюзії в прикусі. Якщо кут менше середнього, то оклюзійна площина більше нахилена нагору стосовно основи черепа, чим у “середнього обличчя”, і це впливає на естетичний прогноз лікування сагітальних аномалій прикусу. Зокрема, при лікуванні дистального прикусу, коли кут оклюзійної площини менше 75° , зміщення нижньої щелепи вперед мало ефективно. Це порозумівається тим, що підборіддя зміщається вперед стосовно лінії Pn недостатньо. Якщо кут більше середнього, то після лікування дистального чи мезіального прикусу можна чекати поліпшення профілю обличчя;

а) Кут SpP-Ос. При орієнтації на 1-6 зуби він менше, ніж при орієнтації на 1-7 зуби. Цей кут відбиває вертикальне розташування фронтальних і бічних зубів.

б) Кут ОсP-MP. При орієнтації на 1-6 зуби він більше, ніж при орієнтації на 1-7 зуби.

2. Кут Pn-MP - внутрішній верхній кут. У середньому цей кут складає 65° . Величина кута змінюється в результаті анте- і ретроінклинації щелеп, инфра- і супрапозиції суглобних голівок нижньої щелепи, а також при аномаліях положення чи розвитку нижньої щелепи. За допомогою зіставлення краніометричних і гнатометричних вимірів можна визначати причину зміни величини цього кута.

3. Базальний кут (В) - це кут нахилу основи щелеп друг до друга (SpP-MP). Він характеризує вертикальне положення щелеп. Його розмір обумовлений висотою бічних зубів і величиною нижньощелепних кутів. Якщо цей кут більше середньої величини, бічні ділянки щелеп вкорочені, а передні звичайно подовжені; підборіддя зміщене назад, якщо цей кут менше середньої величини, то спостерігається протилежне співвідношення. Середня величина кута дорівнює $20 \pm 5^{\circ}$.

4. Нижньощелепний кут (G) вимірюють між лініями MT-1 і MT-2, тобто дотичними до нижнього краю тіла нижньої щелепи і задньої поверхні її гілок. Його середня величина складає $123 \pm 10^{\circ}$.

5. Кути нахилу зубів верхньої щелепи до площини Sp:

1!1 – Sp – 70° ,

3!3 – Sp – 80° ,

4!4 - Sp – 90° .

Збільшення розмірів цих кутів відзначається при ретрузії верхніх різців. Це характерно для мезіального прикусу, недорозвинення фронтальної ділянки верхньої щелепи (вкорочення довжини переднього відрізка,

піднебінне положення різців), а також при щілинах верхньої щелепи. Зменшення розмірів кутів спостерігається при протрузії верхніх різців.

Розрізняють 4 ступеня протрузії верхніх різців за Ф.Я. Хорошилкіною (1976):

1 ступінь – величина кута **1!1 – Sp** 56 – 61°;

2 ступінь – 51 – 56°;

3 ступінь – 46 – 51°;

4 ступінь - 41 46°.

6. Кути нахилу зубів нижньої щелепи до площини МР.

1!1 – МР – 85°

3!3 – МР – 90°.

При дистальному прикусі зміни нахилу різців до площини МР слабо виражені. При мезіальному прикусі середня величина цього кута може збільшуватися.

6. Міжрізцевий кут (I - i) – цей кут утвориться подовжніми осями центральних різців верхньої і нижньої щелеп. Середня величина його складає 120-140°.

На взаєморозташування різців впливає величина базального кута (В). Якщо величина базального кута дорівнює 40°, то нижні різці здаються нахиленими вперед, міжрізцевий кут зменшується до 120° і створюється враження протруї. Таку протрузію Шварц назвав «помилковою» на противагу від «широї протрузії», коли змінено не тільки взаєморозташування верхніх і нижніх різців, але також їхній нахил до площини основи щелеп. Сагітальні аномалії прикусу іноді сполучаються з патологією у вертикальній площині (відкритим прикусом) і великою величиною базального кута В, що може бути обумовлено генетичними особливостями розвитку. У таких випадках прогноз апаратурного лікування несприятливий.

При протрузії верхніх різців у сполученні з дистальним положенням нижньої щелепи (прогнатичний дистальний прикус) міжрізцевий кут зменшується, а при мезіальному – збільшується.

7. Кут ММ. Важливе значення при ТРГ дослідженні має кут ММ, що утвориться при перетинанні ліній APg - Sp. Вимірюючи цей кут можна визначити розташування підборіддя стосовно апікального базису верхньої щелепи (точка А). Лінія Arg характеризує положення тіла нижньої щелепи, а розташування альвеолярного відростка визначають величиною кута АВ - Sp. Рівність кутів APg-Sp і АВ-Sp свідчить про однакове положення тіла й альвеолярного відростка нижньої щелепи стосовно площини основи черепа.

При альвеолярній формі дистального прикусу лінія А – У на ТРГ знаходиться за лінією А – Pg. Для диференціальної діагностики аномалій розвитку альвеолярного відростка та аномалій положення нижньої щелепи служить різниця у величині кутів APg – Sp і АВ – Sp.

Вивчення лінійних розмірів:

1. Визначення довжини тіла нижньої щелепи:

$N - Se + 3 \text{ мм} =$ довжині тіла нижньої щелепи, середня довжина тіла нижньої щелепи дорівнює $68 \pm 3 \text{ мм}$ у змінному прикусі та $68 \pm 6 \text{ мм}$ у постійному прикусі.

2. Відношення довжини основи верхньої щелепи до довжини передньої основи черепа складає **7 : 10**. Довжина основи верхньої щелепи вимірюється від точки перетинання перпендикуляра з точки А на Sp і до точки PNS.

3. Відношення довжини базису нижньої щелепи до довжини базису верхньої при ортогнатичному прикусі складає **3 : 2**.

4. Відношення довжини тіла нижньої щелепи до довжини її гілок складає **7 : 5**. Довжина тіла нижньої щелепи вимірюється від точки перетинання перпендикуляра, опущеного з точки P_g на площину MT-1 (дотична до краю нижньої щелепи) до точки перетинання цієї лінії з дотичною до задньої поверхні гілок.

Висоту гілок вимірюють від точки перетинання MT-1 і MT-2 до точки перетинання MT-2 і площини Н.

Недорозвинення тіла і гілок нижньої щелепи в довжину відбивається на формі нижньої частини обличчя як супрапозиція суглобних голівок, а надмірний розвиток – як інфрапозиція.

5. Визначення ширини гілок нижньої щелепи.

Для визначення ступеня розвитку гілок нижньої щелепи необхідно враховувати і їхню ширину. Шукана ширина гілки нижньої щелепи за Шварцем складає **2/5** від шуканої довжини тіла щелепи.

Профілометрія дає можливість досліджувати форму профілю обличчя, визначити й уточнити наступне:

1. Вплив краніометричних співвідношень на форму профілю обличчя.
2. Істинний профіль обличчя.
3. Особливості щелепного профілю, що порушує гармонію обличчя (положення губ, підборіддя, підносової точки і т.п.).

При профілометричному аналізі бічних ТРГ Шварц пропонує вивчати форму щелепного профілю за:

1. Положенням губ стосовно ліній P_n і P_o і до ротової дотичної (лінія Т), що з'єднує шкірні точки sn і pg.
2. Пропорційністю частин обличчя.
3. Профільному куту Т.
4. З урахуванням товщини м'яких тканин обличчя.

Поле щелепного профілю по Шварцу (КРФ) знаходиться між лініями P_n і P_o (носовою й орбітальною площинами). У щелепному профільному полі Шварц оцінює три частини обличчя: лобову (верхню) від точки тріхіон (tr) у краю волосистої частини голови до точки назіон (n) на шкірі в області перенісся; носову чи середню – від точки назіон (n) до субназале (sn); щелепну (нижню) від точки субназале (sn) до крапки гнатіон (g) на підборідді.

Пропорційність обличчя визначається співвідношенням його щелепної і носової частин (порівняння щодо носової чи середньої), а також шириною біометричного профільного поля (середній розмір складає 15 мм).

Щелепна частина може бути трохи більше чи менше носової (у межах 10%).

Положення губ визначають по їх відношенню до лінії Т – ротової дотичної, котра з'єднує шкірні точки sn – pg. Якщо ця лінія поділяє червону облямівку верхньої губи навпіл і стикається з зовнішньою поверхнею червоної облямівки нижньої губи, положення губ називають середнім. Якщо одна чи обидві губи знаходяться спереду від середнього положення, то таке положення називають позитивним, якщо за – негативним.

Положення губ щодо носової площини Дрейфуса (Pn). У нормі верхня губа дотикається лінії Pn, нижня трохи відстоїть від неї, а підборіддя знаходиться між лініями Pn і Po.

Лінії Pn і Po перетинаючись утворюють кут Т, що називають **профільним кутом**. У середньому його величина складає 10^0 . При такій величині кута Т профіль, на думку Шварца, ідеальний у естетичному відношенні і називається прямим. При величині профільного кута менше 10^0 – профіль обличчя іменується скошеним назад, більший 10^0 – скошеним вперед.

При невеликій варіабельності величини кута Т гармонія чорт обличчя порушується незначно, але змінюється його вираз. Збільшення розмірів профільного кута додає обличчю вираження ніжності, а зменшення – енергійності, мужності.

Величина профільного кута Т характеризує положення підборіддя стосовно підносової точки (sn) і визначає форму щелепного профілю, а отже має значення при плануванні лікування сагітальних аномалій прикусу.

Форма профілю залежить від товщини м'яких тканин. В області (n – N) вона дорівнює в середньому 6 мм і в дитини й у дорослого, а в області sn – A – у дітей її величина складає 12-14 мм, а в дорослих – 15-17 мм, тобто відзначається значне збільшення товщини.

При розташуванні sn спереду Pn відстань позначають зі знаком плюс (+), при розташуванні позаду – мінус (-). Має значення також і товщина м'яких тканин в області точки погоніон (pg).

На форму профілю впливає розташування губ. Губний кут утвориться дотичною, з'єднуючою найбільш виступаючі точки губ з носовою лінією. Якщо цей кут дорівнює нулю, то губи знаходяться на одному рівні, якщо він утвориться ліворуч від носової лінії, то вважається негативним, якщо праворуч – позитивним.

На форму профілю обличчя впливає також форма чола (стрімка, опукла чи плоска). Форма чола має значення при оцінці довжини передньої основи черепа. Як відомо, відстань N – Se збільшується до 9 років, у середньому за даними Шварца вона складає 70 мм, у хлопчиків 13 років – 73 мм, у дівчинок того ж віку – 67 мм.

На підставі даних ТРГ дослідження Шварц прийшов висновку, що можна визначити, яким повинний бути профіль обличчя, що властивий даному індивідууму у відповідності з будівлею його черепа.

Шуканий профіль обличчя, тобто той, котрий міг бути, якби не було аномалії прикусу, визначають по величині кутів інклінації, горизонталі і лицьового. Якщо в обстежуваного величина кутів I і H більше чи менше середньої величини, то різницю між середньою величиною цих кутів і тією, що є у пацієнта додають до середньої величини профільного кута T.

$$T = 10 + (I_i - I_n) + (H_i - H_n)$$

Де I_i - величина кута інклінації в обстежуваного пацієнта;

I_n – нормальний розмір кута інклінації;

H_i - величина кута горизонталі в обстежуваного пацієнта;

H_n – нормальний розмір кута горизонталі.

Після оцінки даних клінічного і ТРГ обстеження встановлюють діагноз, визначають план лікування і його прогноз.

Ф.Я.Хорошилкіна (1967) на підставі вивчення бічних ТРГ голови уточнила різновиди зубоальвеолярних і гнатичних форм аномалій прикусу. Сагітальні, вертикальні і трансверзальні аномалії прикусу можуть бути наслідком порушенням розміру і розташування зубів; форми і розмірів зубних дуг; величини їхніх апікальних базисів; розмірів і співвідношення базисів щелеп; положення щелеп у черепі, зсуву нижньої щелепи.

На підставі вивчення бічних ТРГ голови за характерними показниками розрізняють три основні форми аномалій прикусу:

1. Зубоальвеолярну.
2. Гнатичну.
3. Сполучну.

Це дозволяє уточнити локалізацію відхилень і намітити комплекс ортодонтичних втручань.

5. Матеріали для самоконтролю:

Тести (I рівень):

1. ТРГ дослідження відносять до:
 - а) основних;
 - б) додаткових.
2. При проведенні ТРГ дослідження необхідно:
 - а) фіксувати голову пацієнта в краніостаті;
 - б) положення голови довільне;
3. При проведенні серії ідентичних ТРГ досліджень необхідно:
 - а) проведення зйомки з однакової відстані;
 - б) проведення зйомки з довільної відстані.
4. Контуровання м'яких тканин проводять з метою проведення профілометричного аналізу;
 - а) так;
 - б) ні.

5. Телерентгенографическое дослідження дозволяти визначити форму щубощелепної аномалії:
 - а) так;
 - б) ні.
6. Метод ТРГ аналізу за Шварцем передбачає вивчення кутових та лінійних параметрів:
 - а) так;
 - б) ні.
7. Краниометрический аналіз передбачає вивчення положення верхньої, нижньої щелепи, а також ВНЧС стосовно краніальної площини:
 - а) так;
 - б) ні.
8. Кути інклинації, горизонталі та лицевий визначають при краниометричному аналізі:
 - а) так;
 - б) ні.
9. Гнатометричний аналіз дозволяє визначити аномалії ЗЧС, що розвилися внаслідок невідповідності розмірів щелеп, ступінь нахилу оклюзійної площини:
 - а) так;
 - б) ні.
10. Базальний, нижньощелепний та міжрізцевий кути вивчають при гнатометричному аналізі:
 - а) так;
 - б) ні.
11. Профілометричний аналіз дозволяє визначити форму профілю обличчя:
 - а) так;
 - б) ні.

Тести II рівень:

1. Методика телерентгенографічного дослідження на відміну від панорамної рентгенографії дозволяє:
 - а) визначити стан СНЩС;
 - б) зменшити чи звести до мінімуму перекручування об'єкта, що знімається;
 - в) отримати відображення верхньої щелепи;
 - г) отримати відображення нижньої щелепи;
 - д) отримати відображення гайморових порожнин.
2. Методика розшифрування телерентгенограм за Шварцем передбачає визначення таких параметрів як::
 - а) кутових і лінійних;
 - б) лінійних;
 - в) кутових;
 - г) цифрових;
 - д) правильної відповіді немає.

3. Шварц запропонував аналіз ТРГ у такій проекції:
 - а) бічний;
 - б) прямий;
 - в) кутовий;
 - г) трансверзальній;
 - д) правильної відповіді немає.
4. Проведення прямої ТРГ показано при аномаліях прикусу в такій площині:
 - а) трансверзальній;
 - б) сагітальній;
 - в) вертикальній;
 - г) фронтальній;
 - д) правильної відповіді немає.
5. Проведення бічної ТРГ показано при аномаліях прикусу в таких площинах:
 - а) сагітальній і вертикальній;
 - б) сагітальній і трансверзальній;
 - в) сагітальній і оклюзійній;
 - г) сагітальній і франкфуртській;
 - д) правильної відповіді немає.
6. При проведенні бічної ТРГ відстань об'єкт-плівка повинна бути такою:
 - а) мінімальною;
 - б) максимальною;
 - в) середньою;
 - г) відносною;
 - д) правильної відповіді немає.
7. При правильному проведенні бічної ТРГ утворюється таке зображення:
 - а) 1 : 1;
 - б) 1 : 2;
 - в) 1 : 3;
 - г) 1 : 4;
 - д) правильні відповіді немає.
8. Для одержання контурів м'яких тканин обличчя при проведенні бічної ТРГ необхідно:
 - а) їхнє контрастування;
 - б) збільшення відстані об'єкт-плівка;
 - в) зменшення відстані об'єкт-плівка;
 - г) фіксація голови за допомогою краніостата;
 - д) правильної відповіді немає.
9. При проведенні бічної ТРГ пучок рентгенівських променів спрямовують на:
 - а) середину зовнішнього слухового проходу;
 - б) перенісся;
 - в) підборіддя;
 - г) кінчик носу;
 - д) кут рота.
10. Аналіз бічних ТРГ за Шварцем являє собою:

- а) поєднаний метод аналізу;
- б) аналіз кутових розмірів;
- в) аналіз лінійних розмірів;
- г) аналіз розташування точок;
- д) аналіз співвідношення ліній.

11. При аналізі бічних ТРГ за Шварцем шкірні точки позначають наступними літерами:

- а) малими латинськими;
- б) великими латинськими;
- г) малими арабськими;
- в) великими арабськими;
- д) правильна відповідь відсутня.

12. При аналізі бічних ТРГ за Шварцем кісткові точки позначають наступними літерами:

- а) малими латинськими;
- б) великими латинськими;
- г) малими арабськими;
- в) великими арабськими;
- д) правильна відповідь відсутня.

13. Точка **A** являє собою:

- а) найбільше постеріально розташовану точку на передньому контурі апікального базису верхньої щелепи;
- б) найбільше постеріально розташовану точку на передньому контурі апікального базису нижньої щелепи;
- в) вершину передньої носової ості;
- г) вершину задньої носової ості;
- д) правильної відповіді немає.

14. Точка **B** являє собою:

- а) найбільше постеріально розташовану точку на передньому контурі апікального базису нижньої щелепи;
- б) найбільше постеріально розташовану точку на передньому контурі апікального базису верхньої щелепи;
- в) вершину передньої носової ості;
- г) вершину задньої носової ості;
- д) правильної відповіді немає.

15. Точка **ANS** являє собою:

- а) вершину передньої носової ості;
- б) найбільше постеріально розташовану точку на передньому контурі апікального базису нижньої щелепи;
- в) вершину задньої носової ості;
- г) найбільше постеріально розташовану точку на передньому контурі апікального базису верхньої щелепи;
- д) правильної відповіді немає.

16. Точка **PNS** являє собою:

- а) вершину задньої носової ості;

- б) найбільше постеріально розташовану точку на передньому контурі апікального базису нижньої щелепи;
 - в) вершину передньої носової ості;
 - г) найбільше постеріально розташовану точку на передньому контурі апікального базису верхньої щелепи;
 - д) правильної відповіді немає.
17. Точка **C** являє собою:
- а) точку на вершині контуру суглобних голівок;
 - б) місце з'єднання контуру нижнього краю нижньої щелепи і зовнішнього контуру симфіза;
 - в) точку та зовнішньому краї нижньої щелепи при перетинанні її з бісектрисою кута, утвореного дотичними до нижнього краю тіла і заднього краю гілки;
 - г) точку на перетинанні медіанної площини з носолобним швом;
 - д) правильної відповіді немає.
18. Точка **Gn** являє собою:
- а) місце з'єднання контуру нижнього краю нижньої щелепи і зовнішнього контуру симфіза;
 - б) точку та зовнішньому краї нижньої щелепи при перетинанні її з бісектрисою кута, утвореного дотичними до нижнього краю тіла і заднього краю гілки;
 - в) точку на вершині контуру суглобних голівок;
 - г) вершину передньої носової ості;
 - д) правильної відповіді немає.
19. Точка **Go** являє собою:
- а) точку на зовнішньому краї нижньої щелепи при перетинанні її з бісектрисою кута, утвореного дотичними до нижнього краю тіла і заднього краю гілки;
 - б) місце з'єднання контуру нижнього краю нижньої щелепи і зовнішнього контуру симфіза;
 - в) точку на вершині контуру суглобних голівок;
 - г) вершину передньої носової ості;
 - д) правильної відповіді немає.
20. Точка **N** являє собою:
- а) точку на перетинанні медіанної площини з носолобним швом;
 - б) вершину передньої носової ості;
 - в) вершину задньої носової ості;
 - г) точку на вершині контуру суглобних голівок;
 - д) правильної відповіді немає.
21. Точка **Or** являє собою:
- а) найбільш низько розташовану точку нижнього краю орбіти;
 - б) точку на вершині контуру суглобних голівок;
 - в) точку на перетинанні медіанної площини з носолобним швом;
 - г) вершину задньої носової ості;
 - д) правильної відповіді немає.

22. Точка **Pg** являє собою:

- а) саму передню точку підборідного виступу в медіанному перетині при орієнтації голови за франкфуртською горизонталлю;
- б) точку на зовнішньому краї нижньої щелепи при перетинанні її з бісектрисою кута, утвореного дотичними до нижнього краю тіла і заднього краю гілки;
- в) місце з'єднання контуру нижнього краю нижньої щелепи і зовнішнього контуру симфіза;
- г) точку посередині входу в турецьке сідло;
- д) правильної відповіді немає.

23. Точка **Se** являє собою:

- а) точку посередині входу в турецьке сідло;
- б) точку в центрі турецького сідла;
- в) точку на медіальному схилі турецького сідла;
- г) точку на дистальному схилі турецького сідла;
- д) правильна відповідь відсутня.

24. Точка **sn** являє собою:

- а) нашкірну найбільше постеріально розташовану точку на місці переходу нижнього контуру носа у верхню губу;
- б) точку перетину медіанної площини з носолобним швом;
- в) точку посередині входу в турецьке сідло;
- г) вершину задньої носової ості;
- д) правильної відповіді немає.

25. Лінія **N-Se** являє собою:

- а) площину передньої частини основи черепа;
- б) площину основи верхньої щелепи;
- в) площину основи нижньої щелепи;
- г) оклюзійну площину;
- д) правильної відповіді немає.

26. Лінія **A-B** являє собою:

- а) лінію, яка з'єднує найбільш постеріально розташовані точки на передньому контурі апікальних базисів обох щелеп;
- б) дотичну до заднього контуру гілок нижньої щелепи;
- в) оклюзійну площину;
- г) дотичну до нижнього контуру нижньої щелепи;
- д) правильної відповіді немає.

27. Лінія **FN** являє собою:

- а) франкфуртську горизонталь;
- б) оклюзійну площину;
- в) краніальну площину;
- г) мандибулярну площину;
- д) спінальну площину.

28. Лінія **FN** проходить через:

- а) найбільш низько розташовану точку лівого нижньоочного краю і найбільш високо розташовану точку лівого зовнішнього слухового проходу;
 - б) через точку перетину медіанної площини з краніальною;
 - в) жувальні горбки не менш ніж трьох молярів;
 - г) через передню і задню носові ості;
 - д) правильної відповіді немає.
29. Лінія **FN** служить для:
- а) правильної орієнтації голови при ТРГ зйомці
 - б) визначення розташування нижньої щелепи;
 - в) визначення нахилу площини основи черепа;
 - г) визначення нахилу верхньої щелепи;
 - д) правильної відповіді немає.
30. Лінія **H** проходить:
- а) через нижній край орбіти і точку на вершині контуру суглобних голівок;
 - б) через найбільш низько розташовану точку лівого нижньоочного краю і найбільш верхню точку лівого зовнішнього слухового проходу;
 - в) через точку перетину медіанної площини з краніальною;
 - г) через передню і задню носові ості;
 - д) правильної відповіді немає.
31. Лінія **H** служить для:
- а) характеристики розташування суглобних голівок нижньої щелепи;
 - б) правильної орієнтації голови при ТРГ зйомці
 - в) визначення кута нахилу зубів верхньої щелепи;
 - г) характеристики сагітальної щілини;
 - д) правильної відповіді немає.
32. Лінія **Sp** являє собою:
- а) площину основи верхньої щелепи;
 - б) площину основи черепа;
 - в) площину основи нижньої щелепи;
 - г) площина основи носа;
 - д) правильної відповіді немає.
33. Лінія **MP** являє собою:
- а) площину основи нижньої щелепи;
 - б) площину основи верхньої щелепи;
 - в) площину основи верхньої щелепи;
 - г) площина основи носа;
 - д) правильної відповіді немає.
34. Лінія **MT₁** являє собою:
- а) дотичну до нижнього контуру нижньої щелепи;
 - б) дотичну до заднього контуру гілки нижньої щелепи;
 - в) дотичну до входу у турецьке сідло;
 - г) дотичну до горбків не менш ніж трьох молярів;
 - д) правильної відповіді немає.

35. Лінія **MT₂** являє собою:
- а) дотичну до заднього контуру гілки нижньої щелепи;
 - б) дотичну до входу у турецьке сідло;
 - в) дотичну до нижнього контуру нижньої щелепи;
 - г) дотичну до горбків не менш ніж трьох молярів;
 - д) дотичну до ниньоочного краю.
36. Лінію **ОсР** називають:
- а) оклюзійною площиною;
 - б) спінальною площиною;
 - в) краніальною площиною;
 - г) площиною основи верхньої щелепи;
 - д) площиною основи нижньої щелепи.
37. Лінія **ОсР** проводиться в такий спосіб:
- а) через середину різцового перекриття і торкаючись бугрів не менше трьох молярів;
 - б) через передню і задню носові ості;
 - в) через вершину суглобної голівки та орбітальну точку;
 - г) торкаючись нижнього краю тіла нижньої щелепи;
 - д) правильної відповіді немає.
38. Лінія **Рn** являє собою:
- а) носову площину Дрейфуса;
 - б) носову лінію Доунса;
 - в) ротову дотичну;
 - г) краніальну площину;
 - д) правильної відповіді немає.
39. Лінія **Рn** проводиться в такий спосіб:
- а) зі шкірної носової точки перпендикулярно площині передньої частини основи черепа;
 - б) зі шкірної носової точки перпендикулярно площині основи верхньої щелепи;
 - в) зі шкірної носової точки перпендикулярно площині основи нижньої щелепи;
 - г) зі шкірної носової точки перпендикулярно франкфуртській горизонталі;
 - д) правильної відповіді немає.
40. Лінія **Ро** являє собою:
- а) орбітальну площину Дрейфуса;
 - б) орбітальну лінію Доунса;
 - в) ротову дотичну;
 - г) криву опуклості профілю;
 - д) правильної відповіді немає.
41. Лінія **Ро** проводиться в такий спосіб:
- а) із орбітальної точки перпендикулярно до площини передньої частини основи черепа і паралельно носовій площині Дрейфуса;

- б) із шкірної носової точки перпендикулярно площині передньої частини підстави черепа;
 - в) із орбітальної точки перпендикулярно площині основи нижньої щелепи;
 - г) із орбітальної точки перпендикулярно франкфуртській горизонталі;
 - д) правильної відповіді немає.
42. Лінія **SpP** являє собою:
- а) спінальну площину;
 - б) краніальну площину;
 - в) базальну площину;
 - г) оклюзійну площину;
 - д) правильної відповіді немає.
43. При розшифруванні ТРГ за Шварцем проводять вивчення наступних параметрів:
- а) краніо-, гнато- і профілометричних;
 - б) краніо-, гнато- і антропометричних;
 - в) профіло-, гнато- і фізіономічних;
 - г) антропо-, фото- і профілометричних;
 - д) правильної відповіді немає.
44. Метою краніометричних досліджень є:
- а) визначення розташування щелеп стосовно площини передньої частини основи черепа;
 - б) визначення розташування щелеп стосовно оклюзійної площини;
 - в) визначення розташування щелеп стосовно франкфуртської площини;
 - г) визначення розташування щелеп стосовно площини Дрейфуса;
 - д) правильної відповіді немає.
45. Проведення краніометричних досліджень дозволяє визначити:
- а) тип обличчя;
 - б) тип верхньої щелепи;
 - в) тип нижньої щелепи;
 - г) тип обох щелеп;
 - д) правильної відповіді немає.
46. При проведенні краніометричних досліджень основним є визначення розмірів наступних кутів:
- а) лицевого, горизонталі, інклінації;
 - б) нижньощелепного, базального, профільного;
 - в) горизонталі, опуклості профілю, інклінації;
 - г) інклінації, профільного, базального;
 - д) правильної відповіді немає.
47. Для проведення краніометричних досліджень застосовують такі основні точки:
- а) N, Se, ANS, PNS, A, B, Or, C;
 - б) N, A, C, B, G, ANS, Pg;
 - в) ANS, PNS, Pg, Or, C, Go;

- г) ANS, PNS, Pg, Or, C, Go;
 - д) правильної відповіді немає.
48. При краніометричному аналізі бічних ТРГ проводять такі основні лінії:
- а) N-Se, N-A, Pn, Sp, H;
 - б) Po, Pn, MP, MM, Oc;
 - в) MM, MT1, MT2, Sp;
 - г) Pn, T, A-B, A-Pg;
 - д) правильної відповіді немає.
49. Розмір лицевого кута (**F**) характеризує розташування верхньої щелепи по відношенню до:
- а) площини основи черепа;
 - б) оклюзійної площини;
 - в) базальної площини;
 - г) носової площини;
 - д) спінальної площини.
50. Лицевий кут (**F**) утворюється при перетинанні таких ліній:
- а) N-Se і N-A;
 - б) Pn і Sp;
 - в) MT1 і MT2;
 - г) A-B і A-Pg;
 - д) правильної відповіді немає.
51. Середній розмір лицевого кута (**F**) складає:
- а) 85 ± 5^0 ;
 - б) 90 ± 5^0 ;
 - в) 95 ± 5^0 ;
 - г) 75 ± 5^0 ;
 - д) правильної відповіді немає.
52. Збільшення розмірів лицевого кута (**F**) свідочує про:
- а) зміщення верхньої щелепи вперед;
 - б) зміщення верхньої щелепи назад;
 - в) зміщення верхньої щелепи вбік;
 - г) зміщення верхньої щелепи вниз;
 - д) зміщення верхньої щелепи ввверх.
53. Збільшення розмірів лицевого кута (**F**) за Шварцем називають:
- а) антепозицією;
 - б) ретропозицією;
 - в) середньою позицією;
 - г) нижньою позицією;
 - д) верхньою позицією.
54. Зменшення розмірів лицевого кута (**F**) свідочує про наступне:
- а) зміщення верхньої щелепи назад;
 - б) зміщення верхньої щелепи вперед;
 - в) зміщення верхньої щелепи вбік;
 - г) зміщення верхньої щелепи вниз;
 - д) зміщення верхньої щелепи ввверх.

55. Зменшення розмірів лицевого кута (**F**) за Шварцем називають:
- ретропозицією;
 - антепозицією;
 - середньою позицією;
 - нижньою позицією;
 - верхньою позицією.
56. Розмір кута інклинації (**I**) характеризує:
- кут нахилу щелеп;
 - розташування апікального базису верхньої щелепи;
 - розташування апікального базису нижньої щелепи;
 - розташування апікальних базисів обох щелеп;
 - правильної відповіді немає.
57. Кут інклинації (**I**) утворюється при перетинанні таких ліній:
- Pn і Sp;
 - MT1 і MT2;
 - N-Se і N-A;
 - A-B і A-Pg;
 - правильної відповіді немає.
58. Середній розмір кута інклинації (**I**) складає:
- $85 \pm 5^{\circ}$;
 - $90 \pm 5^{\circ}$;
 - $95 \pm 5^{\circ}$;
 - $75 \pm 5^{\circ}$;
 - правильної відповіді немає.
59. Розмір кута горизонталі (**H**) характеризує:
- розташування суглобних голівок нижньої щелепи стосовно основи черепа;
 - розташування суглобних голівок нижньої щелепи стосовно базальної площини;
 - розташування суглобних голівок нижньої щелепи стосовно оклюзійної площини;
 - розташування суглобних голівок нижньої щелепи стосовно франкфуртської горизонталі;
 - правильної відповіді немає.
60. Кут горизонталі (**H**) утворюється при перетинанні таких ліній:
- H і Pn;
 - Pn і Sp;
 - Pn і N-A;
 - Pn і N-Se;
 - правильної відповіді немає.
61. Середній розмір кута горизонталі (**H**) складає:
- $90 \pm 5^{\circ}$;
 - $85 \pm 5^{\circ}$;
 - $95 \pm 5^{\circ}$;

- г) 75 ± 5^0 ;
 д) правильної відповіді немає.
62. Для гнатометричного аналізу застовують наступні лінії:
 а) MP, MT₁, MT₂, Oc, A-B, A-Pg;
 б) Oc, N-Se, Pn, A-B, A-Pg;
 в) T, N-A, N-A; Oc, N-Se;
 г) Sp, Oc, Mp, Ap, Np;
 д) правильної відповіді немає.
63. Розмір базального кута (**B**) характеризує:
 а) кут нахилу основ щелеп;
 б) кут нахилу основи верхньої щелепи до краніальної площини;
 в) кут нахилу основи нижньої щелепи до носової площини;
 г) кут нахилу основи верхньої щелеп до окклюзійної площини;
 д) кут нахилу основи нижньої щелепи до окклюзійної площини.
64. Базальний кут (**B**) утворюється при перетинанні таких ліній:
 а) SpP і MP;
 б) MT₁ і MT₂;
 в) MP і MT₁;
 г) MP і MT₂;
 д) правильної відповіді немає.
65. Середній розмір базального кута (**B**) складає:
 а) 20 ± 5^0 ;
 б) 25 ± 5^0 ;
 в) 15 ± 5^0 ;
 г) 30 ± 5^0 ;
 д) правильної відповіді немає.
66. Нижньощелепний кут (**G**) утворюється при перетинанні таких ліній:
 а) MT₁ і MT₂;
 б) N і A;
 в) Sp і Oc;
 г) N-Se і T;
 д) правильної відповіді немає.
67. Середній розмір нижньощелепного кута (**G**) складає:
 а) 123 ± 10^0 ;
 б) 90 ± 10^0 ;
 в) 100 ± 10^0 ;
 г) 110 ± 10^0 ;
 д) правильної відповіді немає.
69. Довжина тіла нижньої щелепи вимірюється в такий спосіб:
 а) від точки перетинання перпендикуляра, опущеного з точки P_g на площину MT₁, до точки G_o;
 б) від точки G_n до точки G_o;
 в) від точки P_g до точки G_o;
 г) від точки У до точки G_o;
 д) правильної відповіді немає.

70. Висота гілки нижньої щелепи вимірюється в такий спосіб:
- від точки перетинання MT_1 і MT_2 до точки перетинання MT_2 і площини Н;
 - від точки Go до точки С;
 - від точки Go до точки перетинання MT_2 із SpP;
 - від точки Go до точки перетинання MT_2 з OcP;
 - правильної відповіді немає.
71. Відношення довжини тіла нижньої щелепи до довжини її гілки є наступним:
- 7 : 5;
 - 5 : 3;
 - 7 : 3;
 - 7 : 4;
 - правильні відповіді немає.
72. Ширина гілки нижньої щелепи в середньому складає:
- $2/5$ довжини нижньої щелепи;
 - $1/2$ довжини нижньої щелепи;
 - $1/3$ довжини нижньої щелепи;
 - $1/4$ довжини тіла нижньої щелепи;
 - правильної відповіді немає.
73. Довжина тіла нижньої щелепи при її нормальному розвитку за Шварцем в середньому дорівнює:
- відстань N-Se + 3 мм;
 - відстань N-Se + 4 мм;
 - відстань N-Se + 5 мм;
 - відстань N-Se + 1 мм;
 - правильної відповіді немає.
74. Відношення довжини тіла верхньої щелепи до довжини передньої основи черепа (N-Se) за Шварцем дорівнює:
- 7 : 10;
 - 7 : 8;
 - 7 : 9;
 - 7 : 11;
 - правильної відповіді немає.
75. Профілометрія дає можливість визначити:
- усі відповіді правильні;
 - вплив краніометричних співвідношень на форму профілю;
 - щирий профіль обличчя, тобто такий, який повинний бути у пацієнта, що обстежується при нормальному прикусі;
 - особливості щелепного профілю, що порушують гармонію обличчя;
 - розмір профільного кута Т.
76. Біометричне профільне поле (КРФ) розташовується між такими лініями:
- Pn і Po;
 - SpP і MP;
 - FH і N-Se;

- г) ОсР і МР
 д) правильної відповіді немає.
77. Ширина біометричного профільного поля (**КРФ**) у дорослої людини в середньому складає:
- а) 15 мм;
 - б) 5 мм;
 - в) 10 мм;
 - г) 12 мм;
 - д) правильної відповіді немає.
78. Шуканий (ширий) профіль обличчя, тобто той, що міг бути, якби не було аномалії прикусу визначають за розмірами таких кутів:
- а) інклинації, горизонталі, лицевого і профільного;
 - б) базального, лицевого, профільного і горизонталі;
 - в) лицевого, нижньощелепного, горизонталі і профільного;
 - г) нижньощелепного, міжрізцевого, інклинації і профільного;
 - д) правильної відповіді немає.
79. Міжрізцевий кут утворюється при перетинанні наступних ліній:
- а) подовжніх осей центральних різців обох щелеп;
 - б) подовжньої центрального різця до SpP;
 - в) подовжньої центрального різця до ОсР;
 - г) подовжньої центрального різця до МР;
 - д) подовжньої центрального різця до Pn.
80. Середня величина міжрізцевого кута складає:
- а) $120 - 140^{\circ}$;
 - б) $90 - 100^{\circ}$;
 - в) $110 - 120^{\circ}$;
 - г) $100 - 110^{\circ}$;
 - д) $80 - 90^{\circ}$.
81. Визначити розташування підборіддя відносно апікального базису верхньої щелепи можна за допомогою наступного кута:
- а) ММ;
 - б) MT_1 ;
 - в) MT_2 ;
 - г) МР;
 - д) правильна відповідь відсутня;
82. Чому дорівнює товщина м'яких тканин у ділянці n – N:
- а) 6 мм;
 - б) 2 мм;
 - в) 4 мм;
 - г) 8 мм;
 - д) 10 мм.
83. Профільний кут утворюється при перетинанні наступних ліній:
- а) Pn та sn – pg;
 - б) Pn і Po;
 - в) SpP і МР;

г) FN і N-Se;

д) OcP і MP.

84. При якій величині кута T профіль за Шварцем вважається ідеальним:

а) 10° ;

б) 5° ;

в) 15° ;

г) 20° ;

д) 25° .

85. При якій величині кута T профіль за Шварцем вважається скошеним назад:

а) менше за 10° ;

б) менше за 5° ;

в) менше за 15° ;

г) менше за 20° ;

д) менше за 25° .

86. При якій величині кута T профіль за Шварцем вважається скошеним вперед:

а) більше за 10° ;

б) більше за 5° ;

в) більше за 15° ;

г) більше за 20° ;

д) більше за 25° .

87. Який вираз обличчю надає збільшення величини профільного кута:

а) ніжності;

б) мужності;

в) рішучості;

г) скорботи;

д) радості.

88. Який вираз обличчю надає зменшення величини профільного кута:

а) мужності;

б) ніжності;

в) рішучості;

г) скорботи;

д) радості.

Ситуаційні задачі:

Задача № 1.

У підлітка 16 років при розшифруванні бічної ТРГ визначено наступне: кут інклінації дорівнює 84° , лицевий – 93° , базальний – 24° , міжрізцевий кут дорівнює 95° .

1. Охарактеризуйте розташування верхньої щелепи у даному клінічному випадку відносно площини основи черепа за Шварцем:

а) антепозиція;

б) ретропозиція;

- в) середня позиція;
 - г) ідеальна позиція;
 - д) пряма позиція.
2. Чому дорівнює середня величина кута інклінації:
- а) $85 \pm 5^{\circ}$;
 - б) $90 \pm 5^{\circ}$;
 - в) $95 \pm 5^{\circ}$;
 - г) $75 \pm 5^{\circ}$;
 - д) правильної відповіді немає.
3. Базальний кут характеризує наступне:
- а) вертикальне розташування щелеп;
 - б) сагітальне розташування щелеп;
 - в) трансверзальне розташування щелеп;
 - г) горизонтальне розташування щелеп;
 - д) правильної відповіді немає.
4. Середня величина міжрізцевого кута складає:
- а) $120 - 140^{\circ}$;
 - б) $90 - 100^{\circ}$;
 - в) $110 - 120^{\circ}$;
 - г) $100 - 110^{\circ}$;
 - д) $80 - 90^{\circ}$.
4. Міжрізцевий кут характеризує:
- а) взаєморозташування центральних центральних різців обох щелеп;
 - б) взаєморозташування латеральних різців обох щелеп;
 - в) взаємовідношення усіх передніх зубів;
 - г) правильна відповідь відсутня;
 - д) усі відповіджі правильні.
5. Базальний кут (**В**) утворюється при перетинанні таких ліній:
- а) SpP і MP;
 - б) MT₁ і MT₂;
 - в) MP і MT₁;
 - г) MP і MT₂;
 - д) правильної відповіді немає.
6. Середній розмір базального кута (**В**) складає:
- а) $20 \pm 5^{\circ}$;
 - б) $25 \pm 5^{\circ}$;
 - в) $15 \pm 5^{\circ}$;
 - г) $30 \pm 5^{\circ}$;
 - д) правильної відповіді немає.
5. 7. Методика телерентгенографічного дослідження на відміну від панорамної рентгенографії дозволяє:
- а) визначити стан СНЩС;
 - б) зменшити чи звести до мінімуму перекручування об'єкта, що знімається;
 - в) отримати відображення верхньої щелепи;

- г) отримати відображення нижньої щелепи;
- д) отримати відображення гайморових порожнин.

Задача № 2

До ортодонта звернулися батьки з дитиною 12 років зі скаргами на естетичні недоліки обличчя. Під час огляду: носогубні складки згладжені, губи стуляє з напругою, з під верхньої губи виступають передні зуби. Прикус постійних зубів. Під час ТРГ дослідження визначене наступне: величина лицевого кута дорівнює 95° , кут горизонталі – 83° ; профільний кут – 14° .

1. Охарактеризуйте розташування верхньої щелепи у даному клінічному випадку відносно площини основи черепа за Шварцем:
 - а) антепозиція;
 - б) ретропозиція;
 - в) середня позиція;
 - г) ідеальна позиція;
 - д) пряма позиція.
2. Чому дорівнює середня величина лицевого кута:
 - а) $85 \pm 5^{\circ}$;
 - б) $90 \pm 5^{\circ}$;
 - в) $95 \pm 5^{\circ}$;
 - г) $75 \pm 5^{\circ}$;
 - д) правильної відповіді немає.
3. Лицевий кут (**F**) утворюється при перетинанні таких ліній:
 - а) N-Se і N-A;
 - б) Pn і Sp;
 - в) MT1 і MT2;
 - г) A-B і A-Pg;
 - д) правильної відповіді немає.
4. При якій величині кута **T** профіль за Шварцем вважається скошеним вперед:
 - а) більше за 10° ;
 - б) більше за 5° ;
 - в) більше за 15° ;
 - г) більше за 20° ;
 - д) більше за 25° .
5. Кут горизонталі визначає наступне:
 - а) розташування суглобних голівок нижньої щелепи стосовно основи черепа;
 - б) розташування суглобних голівок нижньої щелепи стосовно базальної площини;
 - в) розташування суглобних голівок нижньої щелепи стосовно оклюзійної площини;
 - г) розташування суглобних голівок нижньої щелепи стосовно франкфуртської горизонталі;

- д) правильної відповіді немає.
6. Кут горизонталі (**H**) утворюється при перетинанні таких ліній:
- Н и Pn;
 - Pn і Sp;
 - Pn і N-A;
 - Pn і N-Se;
- д) правильної відповіді немає.
7. Середній розмір кута горизонталі (**H**) складає:
- 90 ± 5^0 ;
 - 85 ± 5^0 ;
 - 95 ± 5^0 ;
 - 75 ± 5^0 ;
- д) правильної відповіді немає.

Задача № 3

До ортодонта звернулися батьки з дитиною 12 років зі скаргами на естетичні недоліки обличчя. Під час огляду: носогубні складки згладжені, губи стуляє з напругою, з під верхньої губи виступають передні зуби. Прикус постійних зубів. Сагітальна щілина 5 мм, співвідношення іклів та перших постійних молярів однойменне. Під час ТРГ дослідження визначене наступне: величина лицевого, інклінаційного та кута горизонталі дорівнює середнім показникам; збільшений на 10^0 базальний кут.

- Чому дорівнює середня величина лицевого кута:
 - 85 ± 5^0 ;
 - 90 ± 5^0 ;
 - 95 ± 5^0 ;
 - 75 ± 5^0 ;

д) правильної відповіді немає.
- Середній розмір кута горизонталі (**H**) складає:
 - 90 ± 5^0 ;
 - 85 ± 5^0 ;
 - 95 ± 5^0 ;
 - 75 ± 5^0 ;

д) правильної відповіді немає.
- Середній розмір кута інклінації (**I**) складає:
 - 85 ± 5^0 ;
 - 90 ± 5^0 ;
 - 95 ± 5^0 ;
 - 75 ± 5^0 ;

д) правильної відповіді немає.
- Що характеризує величина базального кута:
 - кут нахилу основи щелеп відносно одна одної;
 - кут нахилу основи верхньої щелепи відносно OcP;
 - кут нахилу основи нижньої щелепи відносно OcP;
 - кут нахилу верхньої щелепи відносно SpP;

- д) кут нахилу основи нижньої щелепи відносно SpP.
5. Середній розмір базального кута (**B**) складає:
- $20 \pm 5^{\circ}$;
 - $25 \pm 5^{\circ}$;
 - $15 \pm 5^{\circ}$;
 - $30 \pm 5^{\circ}$;
- д) правильної відповіді немає.
6. Якщо на ТРГ визначається збільшення розмірів базального кута, то це свідочує про наступне:
- бічні ділянки щелеп вкорочені;
 - бічні ділянки щелеп подовжені;
 - передня ділянка вкорочена;
 - підборіддя зміщене вперед;
 - правильної відповіді немає.
7. Різновиди зубоальвеолярних, гнатичних та сполучних форм аномалій прикусу були уточнені наступним науковцем:
- Ф.Я. Хорошилкіною;
 - Шварцем;
 - А.Я.Катцем;
 - Андрезеном;
 - Ю.М.Малигінім.

Задача № 4

До ортодонта звернулися батьки з дитиною 8 років зі скаргами на естетичні недоліки. У батька подібна аномалія прикусу. Під час обстеження визначене наступне: подовжене, верхня губа сплюснена, глибокі носогубні складки, губно-підборідня борозна згладжена, підборіддя пряме, нижньощелепний кут майже розгорнутий. Прикус зміни зубів. Нижні різці перекривають верхні майже на $\frac{1}{2}$, сагітальна щілина відсутня, визначається скупченість верхніх різців з оральним нахилом. Співвідношення іклів та перших постійних молярів правильне.

Проведення якого рентгенологічного дослідження дозволить визначити форму аномалії:

- бічна ТРГ;
 - пряма ТРГ;
 - ортопантомограма;
 - рентгенографія піднебінного шва;
 - правильна відповідь відсутня.
2. Якщо на ТРГ визначається зменшення розмірів базального кута, то це свідочує про наступне:
- бічні ділянки щелеп подовжені;
 - бічні ділянки щелеп вкорочені;
 - передня ділянка вкорочена;
 - підборіддя зміщене назад;

д) правильної відповіді немає.

Які показники будуть змінені та ТРГ при зубоальвеолярній формі аномалії:

- а) гнатометричні та профілометричні;
- б) краніометричні та гнатометричні;
- в) краніометричні та профілометричні;
- г) краніометричні та гнатофізіономічні;
- д) краніометричні та антропометричні.

3. Різновиди зубоальвеолярних, гнатичних та сполучних форм аномалій прикусу були уточнені наступним науковцем:

- а) Ф.Я. Хорошилкіною;
- б) Шварцем;
- в) А.Я. Катцем;
- г) Андресеном;
- д) Ю.М. Малигіним.

Оральний нахил верхніх різців на ТРГ характеризується зміною розмірів наступного кута:

- а) міжрізцевого;
- б) горизонталі;
- в) інклинації;
- г) нижньощелепного;
- д) профільного.

Форму щелепного профілю за Шварцем оцінюють за:

- а) усі відповіді правильні;
- б) величиною профільного кута;
- в) положенню губ відносно ліній Pn і Po та ротової дотичної;
- г) пропорційності частин обличчя;
- д) правильна відповідь відсутня.

5. Який вираз обличчю надає збільшення величини профільного кута:

- а) ніжності;
- б) мужності;
- в) рішучості;
- г) скорботи;
- д) радості.

6. Відношення довжини тіла нижньої щелепи до довжини її гілки є наступним:

- а) 7 : 5;
- б) 5 : 3;
- в) 7 : 3;
- г) 7 : 4;
- д) правильні відповіді немає.

7. Для гнатометричного аналізу застосовують наступні лінії:

- а) MP, MT₁, MT₂, Oc, A-B, A-Pg;
- б) Oc, N-Se, Pn, A-B, A-Pg;
- в) T, N-A, N-A; Oc, N-Se;
- г) Sp, Oc, Mp, Ap, Np;

д) правильної відповіді немає.

Задача № 5

До ортодонта звернулися батьки з дитиною 8 років зі скаргами на естетичні недоліки. У батька подібна аномалія прикусу. Під час обстеження визначене наступне: подовжене, верхня губа сплюснена, глибокі носогубні складки, губно-підборідня борозна згладжена, підборіддя виступає вперед, нижньощелепний кут майже розгорнутий. Прикус зміни зубів. Нижні різці перекривають верхні майже на $\frac{1}{2}$, сагітальна щілина відсутня, визначається скупченість верхніх різців з оральним нахилом. Співвідношення іклів та перших постійних молярів правильне.

1. При якій величині кута T профіль за Шварцем вважається скошеним вперед:

- а) більше за 10° ;
- б) більше за 5° ;
- в) більше за 15° ;
- г) більше за 20° ;
- д) більше за 25° .

6. Описана вище клінічна картина відповідає такій величині міжрізцевого кута:

- а) зменшенню;
- б) збільшенню;
- в) середній величині;
- г) ідеальній величині;
- д) правильна відповідь відсутня.

3. Профілометрія дає можливість визначити:

- а) усі відповіді правильні;
- б) вплив краніометричних співвідношень на форму профілю;
- в) щирий профіль обличчя, тобто такий, який повинний бути у пацієнта, що обстежується при нормальному прикусі;
- г) особливості щелепного профілю, що порушують гармонію обличчя;
- д) розмір профільного кута T .

4. Довжина тіла нижньої щелепи при її нормальному розвитку за Шварцем в середньому дорівнює:

- а) відстань $N-Se + 3$ мм;
- б) відстань $N-Se + 4$ мм;
- в) відстань $N-Se + 5$ мм;
- г) відстань $N-Se + 1$ мм;
- д) правильної відповіді немає.

5. Методика телерентгенографічного дослідження на відміну від панорамної рентгенографії дозволяє:

- а) визначити стан СНЩС;
- б) зменшити чи звести до мінімуму перекручуванея об'єкта, що знімається;

- в) отримати відображення верхньої щелепи;
 - г) отримати відображення нижньої щелепи;
 - д) отримати відображення гайморових порожнин.
6. Проведення бічної ТРГ показано при аномаліях прикусу в таких площинах:
- а) сагітальній і вертикальній;
 - б) сагітальній і трансверзальній;
 - в) сагітальній і оклюзійній;
 - г) сагітальній і франкфуртській;
 - д) правильної відповіді немає.
7. При аналізі бічних ТРГ за Шварцем шкірні точки позначають наступними літерами:
- а) малими латинськими;
 - б) великими латинськими;
 - г) малими арабськими;
 - в) великими арабськими;
 - д) правильна відповідь відсутня.

Задача № 6

При профілактичному огляді в дівчинки 9 років діагностовано: широка спинка носа, вузькі носові ходи, нижня частина обличчя подовжена, рот відкритий. Прикус зміни зубів. У фронтальній ділянці визначається вертикальна щілина від 53 до 64 розміром 6 мм. Співвідношення іклів і перших постійних молярів правильне.

1. Проведення якого рентгенологічного дослідження дозволить визначити форму аномалії:
- а) бічна ТРГ;
 - б) пряма ТРГ;
 - в) ортопантомограма;
 - г) рентгенографія піднебінного шва;
 - д) правильна відповідь відсутня.
2. При правильному проведенні ТРГ утворюється таке зображення:
- а) 1 : 1;
 - б) 1 : 2;
 - в) 1 : 3;
 - г) 1 : 4;
 - д) правильні відповіді немає.
3. Точка А являє собою:
- а) найбільше постеріально розташовану точку на передньому контурі апікального базису верхньої щелепи;
 - б) найбільше постеріально розташовану точку на передньому контурі апікального базису нижньої щелепи;
 - в) вершину передньої носової ості;
 - г) вершину задньої носової ості;
 - д) правильної відповіді немає.

4. Лінія **A-B** являє собою:
- лінію, яка з'єднує найбільш постеріально розташовані точки на передньому контурі апікальних базисів обох щелеп;
 - дотичну до заднього контуру гілок нижньої щелепи;
 - оклюзійну площину;
 - дотичну до нижнього контуру нижньої щелепи;
 - правильної відповіді немає.
5. Лицевий кут (**F**) утворюється при перетинанні таких ліній:
- N-Se і N-A;
 - Pn і Sp;
 - MT1 і MT2;
 - A-B і A-Pg;
 - правильної відповіді немає.
6. На ТРГ описана вище клінічна картина може характеризуватися наступним:
- усі відповіді правильні;
 - зменшенням висоти передньої ділянки;
 - нормальною величиною базального кута
 - збільшенням висоти бічних ділянок щелеп;
 - правильна відповідь відсутня.
7. Розмір базального кута (**B**) характеризує:
- кут нахилу основ щелеп;
 - кут нахилу основи верхньої щелепи до краніальної площини;
 - кут нахилу основи нижньої щелепи до носової площини;
 - кут нахилу основи верхньої щелеп до окклюзійної площини;
 - кут нахилу основи нижньої щелепи до окклюзійної площини.

Задача № 1.

У підлітка 16 років при розшифруванні бічної ТРГ визначено наступне: кут інклінації дорівнює 84° , лицевий – 93° , базальний – 24° , міжрізцевий кут дорівнює 95° .

- Охарактеризуйте розташування верхньої щелепи у даному клінічному випадку відносно площини основи черепа за Шварцем:
-
- Середній розмір кута інклінації дорівнює: _____
 - Середня величина міжрізцевого кута складає: _____
 - Міжрізцевий кут характеризує: _____
 - Базальний кут (**B**) утворюється при перетинанні таких ліній: _____
 - Середній розмір базального кута (**B**) складає: _____

Задача № 2

До ортодонта звернулися батьки з дитиною 12 років зі скаргами на естетичні недоліки обличчя. Під час огляду: носогубні складки згладжені, губи стуляє з напругою, з під верхньої губи виступають передні зуби. Прикус постійних зубів. Під час ТРГ дослідження визначене наступне: величина лицевого кута дорівнює 95° , кут горизонталі – 83° ; профільний кут – 14° .

1. Охарактеризуйте розташування верхньої щелепи у даному клінічному випадку відносно площини основи черепа за Шварцем:

2. Чому дорівнює середня величина лицевого кута:

3. Лицевий кут (**F**) утворюється при перетинанні таких ліній:

4. При якій величині кута **T** профіль за Шварцем вважається скошеним вперед:

5. Кут горизонталі визначає наступне:

а) розташування суглобних голівок нижньої щелепи стосовно основи черепа;

б) розташування суглобних голівок нижньої щелепи стосовно базальної площини;

в) розташування суглобних голівок нижньої щелепи стосовно оклюзійної площини;

г) розташування суглобних голівок нижньої щелепи стосовно франкфуртської горизонталі;

д) правильної відповіді немає.

6. Кут горизонталі (**H**) утворюється при перетинанні таких ліній:

Задача № 3

До ортодонта звернулися батьки з дитиною 12 років зі скаргами на естетичні недоліки обличчя. Під час огляду: носогубні складки згладжені, губи стуляє з напругою, з під верхньої губи виступають передні зуби. Прикус постійних зубів. Сагітальна щілина 5 мм, співвідношення іклів та перших постійних молярів однойменне. Під час ТРГ дослідження визначене наступне: величина лицевого, інклінаційного та кута горизонталі дорівнює середнім показникам; збільшений на 10° базальний кут.

1. Чому дорівнює середня величина лицевого кута:

2. Середній розмір кута горизонталі (**H**) складає:

3. Середній розмір кута інклінації (**I**) складає:

4. Що характеризує величина базального кута:
- а) кут нахилу основи щелеп відносно одна одної;
 - б) кут нахилу основи верхньої щелепи відносно OcP ;
 - в) кут нахилу основи нижньої щелепи відносно OcP ;
 - г) кут нахилу верхньої щелепи відносно SpP ;
 - д) кут нахилу основи нижньої щелепи відносно SpP .
5. Середній розмір базального кута (**B**) складає:
-
6. Якщо на ТРГ визначається збільшення розмірів базального кута, то це свідочує про наступне:
- а) бічні ділянки щелеп вкорочені;
 - б) бічні ділянки щелеп подовжені;
 - в) передня ділянка вкорочена;
 - г) підборіддя зміщене вперед;
 - д) правильної відповіді немає.

Задача № 4

До ортодонта звернулися батьки з дитиною 8 років зі скаргами на естетичні недоліки. У батька подібна аномалія прикусу. Під час обстеження визначене наступне: подовжене, верхня губа сплюснена, глибокі носогубні складки, губно-підборідня борозна згладжена, підборіддя пряме, нижньощелепний кут майже розгорнутий. Прикус зміни зубів. Нижні різці перекривають верхні майже на $\frac{1}{2}$, сагітальна щілина відсутня, визначається скупченість верхніх різців з оральним нахилом. Співвідношення іклів та перших постійних молярів правильне.

1. Проведення якого рентгенологічного дослідження дозволить визначити форму аномалії:

2. Якщо на ТРГ визначається зменшення розмірів базального кута, то це свідочує про наступне:
 - а) бічні ділянки щелеп подовжені;
 - б) бічні ділянки щелеп вкорочені;
 - в) передня ділянка вкорочена;
 - г) підборіддя зміщене назад;
 - д) правильної відповіді немає.
2. Які показники будуть змінені та ТРГ при зубоальвеолярній формі аномалії:

3. Різновиди зубоальвеолярних, гнатичних та сполучних форм аномалій прикусу були уточнені наступним науковцем:

3. Оральний нахил верхніх різців на ТРГ характеризується зміною розмірів наступного кута:
 - а) міжрізцевого;

- б) горизонталі;
 - в) інклинації;
 - г) нижньощелепного;
 - д) профільного.
4. Форму щелепного профілю за Шварцем оцінюють за:
- а) усі відповіді правильні;
 - б) величиною профільного кута;
 - в) положенню губ відносно ліній Pn і Po та ротової дотичної;
 - г) пропорційності частин обличчя;
 - д) правильна відповідь відсутня.
5. Який вираз обличчю надає збільшення величини профільного кута:
- _____
6. Відношення довжини тіла нижньої щелепи до довжини її гілки є наступним:
- _____

Задача № 5

До ортодонта звернулися батьки з дитиною 8 років зі скаргами на естетичні недоліки. У батька подібна аномалія прикусу. Під час обстеження визначене наступне: подовжене, верхня губа сплюснена, глибокі носогубні складки, губно-підборідня борозна згладжена, підборіддя виступає вперед, нижньощелепний кут майже розгорнутий. Прикус зміни зубів. Нижні різці перекривають верхні майже на $\frac{1}{2}$, сагітальна щілина відсутня, визначається скупченість верхніх різців з оральним нахилом. Співвідношення іклів та перших постійних молярів правильне.

1. При якій величині кута T профіль за Шварцем вважається скошеним вперед:
- _____
2. При описаній вище клінічній картині може спостерігатися така зміна величини міжрізцевого кута:
- _____
3. Профілометрія дає можливість визначити:
- а) усі відповіді правильні;
 - б) вплив краніометричних співвідношень на форму профілю;
 - в) широкий профіль обличчя, тобто такий, який повинний бути у пацієнта, що обстежується при нормальному прикусі;
 - г) особливості щелепного профілю, що порушують гармонію обличчя;
 - д) розмір профільного кута T.
4. Довжина тіла нижньої щелепи при її нормальному розвитку за Шварцем в середньому дорівнює:
- _____
5. Методика телерентгенографічного дослідження на відміну від панорамної рентгенографії дозволяє:
- а) визначити стан СНЩС;

- б) зменшити чи звести до мінімуму перекручуване об'єкта, що знімається;
 - в) отримати відображення верхньої щелепи;
 - г) отримати відображення нижньої щелепи;
 - д) отримати відображення гайморових порожнин.
6. Проведення бічної ТРГ показано при аномаліях прикусу в таких площинах:
-

6. Література:

Основна:

1. Головка Н.В. Ортодонтия. – Полтава. – 2003. – С.197-214
2. Руководство по ортодонтии под редакц. Ф.Я.Хорошилкиной. – М.:Медицина. – 1999. – С.149-186
3. Бетельман А.И. с соавт. Ортопедическая стоматология детского возраста. – К.:Здоров'я. – 1972. – С.172-113
4. Стефан Вільямс Короткий посібник з телерентгенографії. – Львів. – 110 с.
5. Хорошилкина Ф.Я. Телерентгенография в ортодонтии. – М.:Медицина. – 1976. – 151 с.
6. Хорошилкина Ф.Я. с соавт. Диагностика и функциональное лечение зубочелюстно-лицевых аномалий. – М.:Медицина. – 1987. – С.63-76

Додаткова:

1. Справочник по ортодонтии под редакц. М.Г.Бушана. – Кишинев.:Картя Молдавеняске. – 1990. – С.97-100
2. Персин Л.Я. Ортодонтия. Диагностика, виды зубочелюстных аномалий. – М.:Ортодент-Инфо. – 1999. - С.140-145

Навчальна дисципліна	Ортодонтія
Модуль № 1	Ортодонтія. Діагностика зубощелепних аномалій та деформацій.
Змістовий модуль № 2	Методи обстеження пацієнта з зубощелепними аномаліями та деформаціями.
Тема заняття № 17	Рентгенологічна класифікація зубощелепних аномалій, побудована на даних телерентгенографічних досліджень. Основні форми аномалій прикусу: гнатичний (скелетний), зубо-альвеолярний та змішаний.
Курс	3
Факультет	Стоматологічний
Кількість годин	2

1. Актуальність теми: Актуальність теми обумовлена необхідністю знати рентгенологічну класифікацію зубощелепних аномалій (ЗЩА), побудовану на даних телерентгенографічних досліджень для повноцінної діагностики та планування ортодонтичного лікування.

2. Конкретні цілі:

- Знати особливості отримання бічної телерентгенограми голови людини;
- Знати особливості розшифровки бічної телерентгенограми голови людини;
- Знати рентгенологічну класифікацію зубощелепних аномалій;
- Знати основні форми аномалій прикусу;
- Знати особливості гнатичної форми аномалій прикусу;
- Знати особливості зубо-альвеолярної форми аномалій прикусу;
- Знати особливості змішаної форми аномалій прикусу.

3. Теоретичні питання до заняття:

1. Як проводиться отримання бічної телерентгенограми голови людини?
2. Які методи розшифровки бічної телерентгенограми голови людини ви знаєте?
3. Яку рентгенологічну класифікацію зубощелепних аномалій ви знаєте?
4. Які форми аномалій прикусу вам відомі?
5. Які особливості гнатичної форми аномалій прикусу?
6. Які особливості зубо-альвеолярної форми аномалій прикусу?
7. Які особливості змішаної форми аномалій прикусу?

4. Практичні роботи (завдання), які виконуються на занятті:

1. Розшифрувати ТРГ.
2. Позначити крапки для розшифровки ТРГ.
3. Намалювати лінії та площини для розшифровки.
4. Позначити кути між лініями та площинами.
5. Виміряти кути та лінійні розміри.
6. Визначте форму патології пацієнта відповідно до рентгенологічної класифікації.
7. Визначити приналежність порушених кутів до зубо-альвеолярної форми аномалії.
8. Визначити приналежність порушених кутів до гнатичної форми аномалії.
9. Визначити приналежність порушених кутів до змішаної форми аномалії

5. Зміст теми:

Можливість прижиттєвого вивчення будови голови (черепа й обличчя) з'явилася з впровадженням у практику рентгенологічних досліджень методу телерентгенографії (ТРГ).

ТРГ чи зйомка на відстані створили можливість зменшити чи звести до мінімуму перекручування об'єкта, що знімається. Під терміном

«телерентгенографія» розуміють виконання дослідження при великій фокусній відстані, що забезпечує мінімальне перекручування розмірів досліджуваного органа.

У 1956 році на конгресі ортодонтів у Бостоні (США) була прийнята стандартна відстань для ТРГ дослідження профілю обличчя, рівна 150 см. У нашій країні одержують ТРГ із відстані 190 і 265 см. У клініці стоматології дитячого віку Полтавського медичного стоматологічного інституту ТРГ одержували з відстані 190 см.

Велика увага при проведенні ТРГ дослідження приділяється фіксації голови за допомогою спеціальних пристосувань – цефалостатів чи краніостатів різної конструкції, що забезпечують одержання ідентичних знімків. Голова досліджуваного фіксується в краніостаті таким чином, щоб серединно-сагітальна площина голови була рівнобіжна площини касети, підборіддя підняте так, щоб задній край гілки нижньої щелепи не накладався на тінь хребців.

Техніка одержання бічних ТРГ. Для одержання чітких обрисів м'яких тканин обличчя прибігають до їх контрастування. З цією метою застосовують грузлі контрастні речовини – барієву суспензію в суміші з вазеліною олією, йодліполом, танталову пудру з вазеліною олією. Мітки наносять від перенісся через кінчик носа до підборіддя; у порожнині рота контрастують лінію по середині спинки язика (для визначення його положення) і м'яке піднебіння.

Необхідно мінімальна відстань об'єкт – плівка для усунення перекручування (збільшення) зображення об'єкта, що знімається, і дотримання умов проти променевого захисту (використання свинцевих екранів, фартухів, спідниць і т.п.).

Для одержання ідентичних рентгенограм необхідно дотримувати наступні умови:

1. Усі ТРГ знімки необхідно робити з однієї відстані між рентгенівською плівкою і трубкою (190 см або 150 см).

2. Фіксація голови досліджуваного у визначеному положенні стосовно спрямованих рентгенівських променів і касети з плівкою за допомогою цефалостата (пучок променів направляється на середину зовнішнього слухового проходу).

3. Рентгенівська плівка встановлюється паралельно до серединно-сагітальної площини голови і перпендикулярно лучу.

4. Відстань між сагітальною площиною голови і плівкою в середньому повинна складати 7,5 см.

5. Експозиція повинна бути найменшою.

6. Мінімальна відстань об'єкт-плівка з метою зменшення перекручування.

На підставі вивчення бічних ТРГ голови за характерними показниками розрізняють **три основні форми** аномалій прикусу:

4. Зубо-альвеолярну.

5. Гнатичну.

6. Змішану.

Ф.Я.Хорошилкіна (1967) на підставі вивчення бічних ТРГ голови уточнила різновиди зубоальвеолярних і гнатичних форм аномалій прикусу. Сагітальні, вертикальні і трансверзальні аномалії прикусу можуть бути наслідком порушення розміру і розташування зубів; форми і розмірів зубних дуг; величини їхніх апікальних базисів; розмірів і співвідношення базисів щелеп; положення щелеп у черепі, зсуву нижньої щелепи.

Тож до **зубо-альвеолярної** форми відносять патологію прикусу, що пов'язана зі змінами розміру і розташування зубів та альвеолярних відростків; змінами форми і розмірів зубних дуг, пов'язаних з неправильним положенням чи нахилом зубів або спотворенням альвеолярного відростку, що проявляється у змінах відповідних кутів та лінійних розмірів.

До **гнатичної** форми відносять порушення розмірів і співвідношення базисів щелеп; положення щелеп у черепі, зсуву нижньої щелепи, що проявляється зміною розмірів всіх інших кутів чи лінійних розмірів.

Змішаною називають патологію, що поєднує в собі порушення кутів та лінійних розмірів, характерних для зубо-альвеолярної та гнатичної форм прикусу.

Дистальний прикус. Зубоальвеолярна форма. Ця форма прикусу розвивається в результаті аномалійного положення окремих зубів, їхніх груп або зміни форми альвеолярного відростка. Загальною ознакою є невідповідність довжини зубної дуги та її апікального базису на одній або обох щелепах. Найбільше типові два наступні різновиди зубоальвеолярної форми дистального прикусу.

1. Зсув верхніх бічних зубів уперед із нахилом вісі перших верхніх премолярів уперед. Такі порушення спостерігаються звичайно в результаті ранньої втрати молочних молярів або передніх зубів на верхній щелепі і наступного мезіального нахилу бічних зубів.

2. Ретрузія альвеолярного відростка нижньої щелепи в передній ділянці. Така аномалія діагностується на основі оцінки форми поперечного перетину підборіддя, виміри відстані між точками P_g і В, спроектованим на мандибулярну площину, урахуванням кута нахилу вісі нижніх центральних різців до площини основи нижньої щелепи і розміри кутів ABSpP, MM. Різниця в розмірі кутів відбиває розходження в сагітальному розташуванні точок А, В и P_g, тобто дозволяє установити співвідношення апікальних базисів зубних рядів і тіл щелеп. При недорозвиненні апікального базису нижнього зубного ряду супраментальна складка буває різко виражена.

Випирання кісткової тканини підборіддя впливає на розмір кута MM. Кут ABSpP характеризує розташування альвеолярного відростка нижньої щелепи стосовно альвеолярного відростку верхньої щелепи, кут MM - положення тіла нижньої щелепи. Вивчення розміру цих кутів і їхньої різниці важливо для визначення гнатичної або зубоальвеолярної форми аномалій прикусу.

Для зубоальвеолярної форми дистального прикусу характерна невідповідність ступеня опуклості профілю обличчя, розміри кута ANB і нахилу осей бічних зубів (верхніх уперед, нижніх назад).

На телерентгенограмі голови визначають аномалії положення груп зубів. Кут нахилу верхніх різців стосовно площини основи верхньої щелепи в період постійного прикусу менше 61° при протрузії різців або більше 71° при їхній ретрузії. Доцільно розрізняти чотири ступеня протрузії верхніх передніх різців при дистальному прикусі;

I ступінь - від 56 до 61° ; II - від 51 до 56° ; III- від 46 до 51° ; IV- від 41 до 46° . Нахил верхніх бічних зубів уперед діагностується по розмірі кута нахилу вісі верхніх перших премолярів. У нормі він дорівнює 90° , кут розміром 85° і менше вказує на протрузію бічних зубів. Велике діагностичне значення має кут нахилу подовжніх осей молярів при визначенні показань до їхнього дистального переміщення. Розташування осей цих зубів взаємозалежно з виразністю сагітальної компенсаційної кривої Шпес. Радіус кривої також варто враховувати при рішенні питання про показання до видалення окремих зубів за ортодонтичними показаннями.

При *знатичній* формі аномалії прикусу тіло верхньої щелепи подовжено, щелепа зміщена вперед. Збільшення верхньої щелепи і її переднього положення прийнято характеризувати терміном «верхньощелепна прогнатія». При передньому положенні верхньої щелепи порушення прикусу й естетики обличчя різко виражені. Форма обличчя в профіль при подовженні верхньої щелепи і переднього її розташування опукла або надмірно опукла. Вона порушена тим сильніше, чим більше кути ANB, MM, B і менше розмір інклінаційного кута і кута HPr.

Нижня щелепа розвита нормально, але тіло її вкорочене і розташоване дистальніше внаслідок зменшення розміру нижньощелепних кутів або зігнутості шийок суглобних відростків назад, гілки нижньої щелепи вкорочені.

Сполучена - зубоальвеолярна і знатична форма дистального прикусу зустрічається нерідко. При цій формі зубощелепної аномалії спостерігаються неправильне розташування передніх і бічних зубів і неправильний розвиток або положення щелеп:

- 1) надмірний розвиток тіла верхньої щелепи, її переднє розташування;
- 2) недорозвинення нижньої щелепи, її дистальне розташування, малий розмір кутів нижньої щелепи й інші порушення.

При гнатичній формі дистального прикусу, обумовленої порушеннями з боку нижньої щелепи, кут ANB тим більше, чим більш різко виражене вкорочення тіла нижньої щелепи і переднє розташування верхньої щелепи. Кут SNB зменшений, кути MM і T збільшені. Естетика обличчя порушена тим сильніше, чим більше кут між площинами основи щелеп (кут B) і вище розташовані суглоби. У 32% хворих при дистальному прикусі нижня щелепа розвита нормально, але передня ділянка її розташована постеріально, внаслідок зменшення нижньощелепних кутів або зігнутості шийок суглобних відростків. Гілки нижньої щелепи звичайно вигнуті назад в області шийок суглобних голівок. У таких випадках напрямок заднього контуру гілок визначають по напрямку їхніх нижніх ділянок. При сполученні великого

лицьового кута з заднім положенням нижньої щелепи і низького положення суглобів базальний кут звичайно зменшений, напрямок основи нижньої щелепи наближається до горизонтального, кут МРРп збільшений.

При укороченні гілок нижньої щелепи обличчя в профіль опукле, іноді надмірно, кути ANB, MM і B збільшені. Нерідко кути нижньої щелепи теж збільшені. Зубоальвеолярна висота в області різців більше норми, в області молярів - менше.

Перераховані різновиди зубоальвеолярної і гнатичної форм дистального прикусу нерідко сполучаються між собою і з аномаліями прикусу в трансверсальному та вертикальному напрямках.

Глибокий прикус. Вивчення бічних телерентгенограм обличчя дозволяє розрізнити дві форми глибокого прикусу - зубоальвеолярну і гнатичну. При *зубоальвеолярній* формі дистального глибокого прикусу спостерігаються: 1) переднє розташування верхнього зубного ряду з протрузією альвеолярного відростка; 2) заднє розташування нижнього зубного ряду з ретрузією альвеолярного відростка; 3) заднє розташування верхніх і нижніх передніх зубів. *Гнатична* форма нерідко спостерігається при дистальному співвідношенні зубних рядів і звичайно сполучиться зі зменшеним розміром нижньощелепних кутів і переднього розташування верхньої щелепи. Ознаки цієї форми: 1) базальний кут зменшений; 2) нижній контур тіла нижньої щелепи розташований майже горизонтально; 3) підборіддя значно виступає, що зв'язано зі зменшенням базального кута і кутів нижньої щелепи; 4) висота щелеп в області різців збільшена, а в області молярів зменшена; 5) верхні різці розташовані прямовисно, їхні коронки знаходяться нижче оклюзійної площини і перешкоджають висуванню нижньої щелепи; 6) западини скронево-нижньощелепних суглобів звичайно глибокі з крутим схилом суглобного бугорка.

Гнатична форма дистального прикусу з глибоким різцевим перекриттям нерідко сполучиться з зубоальвеолярною формою.

Відкритий прикус. Травматичний відкритий прикус *зубоальвеолярної* форми може розвинути внаслідок звички смоктати пальці, язик, різні предмети. Проміжок між зубами звичайно відповідає формі «предмета», що смоктала дитина. Верхні різці нерідко відхиляються вестибулярно, кут нахилу їхніх осей стосовно площини основи верхньої щелепи зменшується. Сповільнюється ріст передньої ділянки верхньої щелепи. Відстань 1-Sp менше відстані 6-Sp, тобто альвеолярний відросток в області молярів вище, ніж в області різців. Інші дані вимірів, у тому числі розмір базального кута, у межах середніх розмірів. Прогноз при лікуванні такої аномалії прикусу сприятливий.

Відкритий прикус унаслідок рахіту частіше буває *гнатичної* форми. Зубоальвеолярна форма відкритого прикусу нерідко сполучається з дистальним прикусом, звуженням верхнього зубного ряду і протрузією верхніх передніх зубів. Якщо для дистального прикусу характерне зменшення базального кута і зубоальвеолярне подовження в області нижніх

передніх зубів, то для відкритого прикусу при рахіті типове збільшення базального кута і зубоальвеолярне вкорочення в області як верхніх, так і нижніх передніх зубів.

Іншими відмінними рисами наслідків рахіту є зігнутість коренів різців і їхнє вкорочення, у результаті чого порушується співвідношення висоти $\frac{1:6}{1:6}$ і $\frac{1:6}{1:6}$. Верхні премоляри також нерідко мають скривлені корені і при різко виражених порушеннях не контактують із нижніми зубами. У подібних випадках корені верхніх молярів (6 і 7) вистоять над площиною основи верхньої щелепи. Їхні тіні накладаються на дно верхньощелепної порожнини, однак довжина коренів звичайно в межах середнього розміру. Кут нахилу подовжніх осей верхніх центральних різців нормальний. Протрузія зубів, що здається, обумовлена збільшенням базального кута, а отже похилим назад розташуванням нижньої щелепи.

Чітке розмежування відкритого прикусу при рахіті і травматичного, що розвився в результаті шкідливої звички, важливо ще і тому, що обидві форми іноді сполучаються і супроводжують гнатичну форму відкритого прикусу.

Відмінні риси *гнатичної форми* відкритого прикусу наступні. Форма тіла нижньої щелепи змінена: відзначається значне поглиблення на її нижньому краї перед місцем прикріплення власне жувальних м'язів. Зубоальвеолярная висота в передній ділянці менше норми, у бічних - звичайно більше норми. Нижня частина обличчя подовжена, кут В и кути нижньої щелепи збільшені, напрямок задніх контурів гілок іноді буває нормальним. Дотична лінія до краю нижньої щелепи значно нахилена назад і догори, тобто край нижньої щелепи має майже стрімкий напрямок.

Вершини кутів нижньої щелепи розташовуються високо. Вкорочення гілок цієї щелепи відзначається порівняно рідко. Співвідношення тіла нижньої щелепи і довжини гілок залишається в межах норми. Скровоно-нижньощелепні суглоби розташовані високо. Висота щелеп в області 6-х зубів більше середніх розмірів, в області других і третіх молярів - менше. Висота щелеп в області передніх зубів більше середніх розмірів, якщо немає звички смоктання. Це пояснюється зубоальвеолярним подовженням при великому базальному куті.

Співвідношення передньої висоти щелеп із висотою носової частини при відкритому прикусі порушено внаслідок збільшення висоти щелеп. Воно складає 3:2, у той час як середнє співвідношення в нормі 5:4. Передня висота щелеп більше задньої, іноді в 2 рази і більше. Язик розташовується звичайно між передніми зубами, що перешкоджає їхньому зближенню. Губи не стуляються. Передні зуби нерідко відхилені вестибулярно, міжрізцевий кут зменшений. При шкідливій звичці смоктання спостерігаються звуження верхнього зубного ряду і значна протрузія передніх зубів.

Мезіальний прикус. Клінічна картина мезіального прикусу, як і дистального, характеризується визначеними співвідношеннями іклів і молярів: зуби нижньої щелепи розташовуються мезіальніше зубів верхньої

щелепи. Порушення міжоклюзійних співвідношень зубних рядів може бути причиною висування і зсуву убік нижньої щелепи при її переміщенні з положення фізіологічного спокою в звичну оклюзію. Зсуви нижньої щелепи можуть бути визначені при вивченні бічних ТРГ голови, виконаних у положеннях спокою нижньої щелепи й оклюзії. Розрізняють дві основні форми мезіального прикусу - зубоальвеолярну і гнатичну. Кожна з цих форм може сполучитися зі зсувом нижньої щелепи.

Ознаки зубоальвеолярної форми: ретрузія верхніх передніх зубів, протрузія нижніх передніх зубів, мезіальний зсув нижніх бічних зубів, мезіальний зсув нижньої щелепи. Характерна невідповідність довжини зубних дуг і їх апікальних базисів. Ця форма аномалії прикусу розвивається в результаті аномалій положення груп зубів, зсуву альвеолярного відростка і примушеного зсуву нижньої щелепи вперед у звичну оклюзію. Розміри базисів щелеп при цій аномалії прикусу звичайно в межах норми. Зсув нижньої щелепи уперед викликає зміну кутів ANB, SeNB, ABSpP, SeNSi, T, ii, B, MM і NSeCo. Вивчення кутів ANB, MM, B, SeNB, ABSp, SeNSi дозволяє установити висування нижньої щелепи при її переміщенні з положення спокою в положення оклюзії. Для цієї форми мезіального прикусу типові ретрузія верхніх різців і нерідко протрузія нижніх різців стосовно площин основи щелеп. Неправильний нахил осей різців у значній мірі обумовлений ступенем виразності функціональних порушень і шкідливих звичок.

При гнатичній формі базис верхньої щелепи вкорочений або розташований дистально. Недорозвинення базису верхньої щелепи визначається стосовно довжини передньої основи черепа і нормальної довжини тіла нижньої щелепи. Таке порушення спостерігається після ранньої втрати тимчасових молярів на верхній щелепі й у випадку уродженої відсутності зачатків деяких постійних зубів (частіше бічних різців і других премоларів), а також ранньої втрати постійних зубів і уродженої односторонньої щілини губи, альвеолярного відростка і піднебіння. Кут ANB буває зменшений, альвеолярний відросток верхньої щелепи в передній ділянці недорозвинений. Невідповідність довжини верхньої щелепи стосовно довжини нижньої щелепи і передньої основи черепа з віком звичайно підсилюється. При задньому розташуванні базису верхньої щелепи стосовно основи черепа лицьовий кут і кут ANB, як правило менше норми. Нерідко спостерігаються задня інклинація щелеп і високе розташування скронево-нижньощелепних суглобів, що декілька поліпшує форму профілю обличчя. Передня інклинація щелеп збільшує увігнутість середньої частини обличчя. Сполучення заднього розташування верхньої щелепи з недорозвиненням її тіла і надмірним подовженням тіла нижньої щелепи значно порушує естетику обличчя, що обумовлює показання до усунення деформації хірургічним способом.

Порушення з боку нижньої щелепи виражаються в подовженні її тіла, гілок, збільшенні кутів. Можуть спостерігатися і сполучені форми порушень.

При оцінці довжини нижньої щелепи, а отже, ступеня її розвитку,

потрібно мати на увазі можливість проекційного укорочення її тіні, зв'язаного із шириною нижньої частини обличчя. Чим більше відстань між кутами нижньої щелепи в трансверзальному напрямку, тим більше спотворюється бічна проекція збільшеної нижньої щелепи. У зв'язку з цим дані аналізу бічних телерентгенограм голови необхідно зіставляти з даними клінічного обстеження хворого і визначенням форми його обличчя. Порушення форми профілю обличчя виражене більш різко, чим довше тіло нижньої щелепи і чим дистальніше розташований її альвеолярний відросток. При збільшенні тіла і гілок нижньої щелепи кут Т негативний. Відповідність довжини тіл щелеп і довжини апикального базису зубних рядів залежить від розміру кутів ММ і АВSpР. Різниця в їхньому розмірі дозволяє судити про ретрузію альвеолярного відростка нижньої щелепи. Ретрузія нижніх центральних різців відбивається на розмірі міжрізцевого кута, довжина нижньої зубної дуги стосовно довжини тіла нижньої щелепи зменшується.

Тип обличчя в хворих цієї групи увігнутий або надмірно увігнутий. Кут SeNB збільшений. Кут ANB менше норми або негативний.

На форму обличчя в значній мірі впливають подовження базису нижньої щелепи, її гілок і збільшення кутів. Характеристика цього різновиду мезіального прикусу залежить від розміру нижньощелепних кутів. Подовжене тіло нижньої щелепи і збільшення її кутів сполучається зі зменшенням кутом МPPN. Отже, площина основи нижньої щелепи розташовується більш прямовисно, нижня частина обличчя подовжується, обличчя здається витягнутим і напруженим. При надмірній довжині тіла нижньої щелепи розмір підборіддя в поперечному перетині звичайно зменшений. Подовжений базис нижньої щелепи може сполучитися зі зменшенням розміром її кутів, що приводить до більш вираженого вистояння підборіддя і погіршення естетики обличчя. Визначення цих порушень дозволяє намітити лікувальні заходи: ортодонтичні, хірургічні або сполучені.

При зіставленні належної довжини гілок нижньої щелепи з належною довжиною її тіла можна визначити невідповідність їхніх розмірів. З ортодонтичної точки зору важливо встановити, чи відповідають розміри гілок нижньої щелепи індивідуальній довжині передньої основи черепа і довжині нижньої щелепи. Якщо довжина гілок пропорційна довжині тіла нижньої щелепи, що перевищує індивідуальну норму, то можна зробити висновок, що гілки подовжені пропорційно тілу нижньої щелепи і вона збільшена в цілому.

Довжина гілок нижньої щелепи залежить від багатьох чинників, у тому числі від висоти розташування бічних зубів, розмірів базального кута і кутів нижньої щелепи, розташування оклюзійної площини. Ширина гілок нижньої щелепи аналогічна ширині кісткового підборіддя в поперечному перетині і є показником розвитку нижньої щелепи.

Мезіальний прикус може бути обумовлений збільшенням у порівнянні з нормою кутів нижньої щелепи при нормальній довжині тіл щелеп. При цій аномалії спостерігається подовження передньої висоти нижньої частини обличчя, збільшення базального кута, у зв'язку з чим точка гоніон зміщується

назад. Сполучення збільшених нижньощелепних кутів із зменшеним інклинаційним кутом і високим розташуванням суглобів сприятливо для естетики обличчя.

Описані відмінності в будові лицьового скелета, характерні для аномалій прикусу, дають загальне уявлення про неї. Аналіз бічних ТРГ голови при кожному сагітальному і вертикальному різновиді аномалій прикусу дозволяє виявити індивідуальні відхилення, підсумовувати рентгенометричні характеристики основних аномалій прикусу, що важливо для їхньої діагностики, вибору плану лікування і визначення його прогнозу.

6. Матеріали для самоконтролю:

А. Завдання для самоконтролю (таблиці, схеми, малюнки, графіки):

1. Занотувати в конспект особливості отримання бічної телерентгенограми голови людини;
2. Замалювати в альбомі особливості розшифровки бічної телерентгенограми голови людини;
3. Занотувати в конспекті рентгенологічну класифікацію зубощелепних аномалій;
4. Занотувати в конспекті основні форми аномалій прикусу;
5. Замалювати в альбомі кути, що відносяться до гнатичної форми аномалій прикусу;
6. Замалювати в альбомі кути, що відносяться до зубо-альвеолярної форми аномалій прикусу;
7. Замалювати в альбомі кути, що відносяться до змішаної форми аномалій прикусу.

Б. Задачі для самоконтролю:

Тести $\alpha = 2$

I рівень:

1. Телерентгенографічний метод дослідження ставиться до:
 - а) основних;
 - б) додатковим.
2. При проведенні телерентгенографічного дослідження необхідно:
 - а) фіксувати голову пацієнта в краніостаті;
 - б) положення голови довільне;
3. При проведенні серії телерентгенографічних досліджень необхідно:
 - а) проведення зйомки з однакової відстані;
 - б) проведення зйомки з довільної відстані.
4. Контурирування м'яких тканин проводять із метою:
 - а) проведення профілометричного аналізу;
 - б) проведення гнатометричного аналізу.
5. Телерентгенографічне дослідження дозволяти визначити:
 - а) форму зубощелепної аномалії;
 - б) поставити діагноз.
6. Метод ТРГ аналізу передбачає вивчення:
 - а) кутових, лінійних параметрів;

б) фізіологічних параметрів.

II рівень:

1. Методика телерентгенографічного дослідження на відміну від панорамної рентгенографії дозволяє:
 - а) визначити стан СНЩС;
 - б) зменшити чи звести до мінімуму перекручування об'єкта, що знімається;
 - в) отримати відображення верхньої щелепи;
 - г) отримати відображення нижньої щелепи;
 - д) отримати відображення гайморових порожнин.
2. Методика розшифрування телерентгенограм за Шварцем передбачає визначення таких параметрів як:
 - а) кутових і лінійних;
 - б) лінійних;
 - в) кутових;
 - г) цифрових;
 - д) правильної відповіді немає.
3. Шварц запропонував аналіз ТРГ у такій проекції:
 - а) бічній;
 - б) прямій;
 - в) кутовій;
 - г) трансверзальній;
 - д) правильної відповіді немає.
4. Проведення бічної ТРГ показано при аномаліях прикусу в таких площинах:
 - а) сагітальній і вертикальній;
 - б) сагітальній і трансверзальній;
 - в) сагітальній і оклюзійній;
 - г) сагітальній і франкфуртській;
 - д) правильної відповіді немає.
5. При проведенні бічної ТРГ відстань об'єкт-плівка повинна бути такою:
 - а) мінімальною;
 - б) максимальною;
 - в) середньою;
 - г) відносною;
 - д) правильної відповіді немає.
6. При правильному проведенні бічної ТРГ утворюється таке зображення:
 - а) 1 : 1;
 - б) 1 : 2;
 - в) 1 : 3;
 - г) 1 : 4;
 - д) правильні відповіді немає.
7. Для одержання контурів м'яких тканин обличчя при проведенні бічної ТРГ

необхідно:

- а) їхнє контрастування;
- б) збільшення відстані об'єкт-плівка;
- в) зменшення відстані об'єкт-плівка;
- г) фіксація голови за допомогою краніостата;
- д) правильної відповіді немає.

8. При проведенні бічної ТРГ пучок рентгенівських променів спрямовують на:

- а) середину зовнішнього слухового проходу;
- б) перенісся;
- в) підборіддя;
- г) кінчик носу;
- д) кут рота.

9. Аналіз бічних ТРГ за Шварцем являє собою:

- а) поєднаний метод аналізу;
- б) аналіз кутових розмірів;
- в) аналіз лінійних розмірів;
- г) аналіз розташування точок;
- д) аналіз співвідношення ліній.

10. При аналізі бічних ТРГ за Шварцем шкірні точки позначають наступними літерами:

- а) малими латинськими;
- б) великими латинськими;
- г) малими арабськими;
- в) великими арабськими;
- д) правильна відповідь відсутня.

11. При аналізі бічних ТРГ за Шварцем кісткові точки позначають наступними

літерами:

- а) малими латинськими;
- б) великими латинськими;
- г) малими арабськими;
- в) великими арабськими;
- д) правильна відповідь відсутня.
- д) площиною основи нижньої щелепи.

12. При розшифруванні ТРГ за Шварцем проводять вивчення наступних параметрів:

- а) краніо-, гнато- і профілометричних;
- б) краніо-, гнато- і антропометричних;
- в) профіло-, гнато- і фізіономічних;
- г) антропо-, фото- і профілометричних;
- д) правильної відповіді немає.

13. За рентгенологічною класифікацією виділяють наступні форми аномалій прикусу:

- а) гнатичну, зубо-альвеолярну та змішану;

- б) краніальну, гнатичну та антропометричну;
- в) профілометричну, гнатичну та фізіономічну;
- г) антропометричну, фотометричну та профілометричну;
- д) гнатичну та змішану.

Тести $\alpha = 3$:

Задача № 1.

У підлітка 16 років при розшифруванні бічної ТРГ визначено наступне: куч інклінації дорівнює 84° , лицевий - 93° , базальний - 24° , міжрізцевий кут дорівнює 95° . Визначте форму патології.

Задача № 2

До ортодонта звернулися батьки з дитиною 12 років зі скаргами на естетичні недоліки обличчя. Під час огляду: носогубні складки згладжені, губи стуляє з напругою, з під верхньої губи виступають передні зуби. Прикус постійних зубів Під час ТРГ дослідження визначене наступне: величина лицевого кута дорівнює 95° , кут горизонталі - 83° ; профільний кут - 14° .

Визначте форму патології.

Задача № 3

До ортодонта звернулися батьки з дитиною 12 років зі скаргами на естетичні недоліки обличчя. Під час огляду: носо-губні складки згладжені, губи стуляє: напругою, з під верхньої губи виступають передні зуби. Прикус постійних зубів Сагітальна щілина 5 мм, співвідношення іклів та перших постійних молярів однойменне. Під час ТРГ дослідження визначене наступне: величина лицевого, інклінаційного та кута горизонталі дорівнює середнім показникам; збільшений на 10° базальний кут.

Визначте форму патології.

Задача № 4

До ортодонта звернулися батьки з дитиною 8 років зі скаргами на естетичні недоліки. У батька подібна аномалія прикусу. Під час обстеження визначене наступне: подовжене, верхня губа сплюснена, глибокі носогубні складки, губно-підборідня борозна згладжена, підборіддя пряме, нижньощелепний кут майже розгорнутий. Прикус зміни зубів. Нижні різці перекривають верхні майже на 3/3 сагітальна щілина відсутня, визначається скупченість верхніх різців з оральним нахилом. Співвідношення іклів та перших постійних молярів правильне. Проведення якого рентгенологічного дослідження дозволить визначити форми аномалії?

7. Література.

Основна література:

1. Фліс П.С. Ортодонтія. - Вінниця: «Нова книга», 2006. - 308 с
2. Шарова Г.В., Рогожников Г.И. Ортопедическая стоматология детского возраста. М., «Медицина», 1991. с. 289.

3. Руководство по ортодонтии /под общей редакцией проф. Ф.Я. Хорошилкиной/ М. «Медицина» 1982.

Додаткова:

1. Виноградова Т.Н. «Стоматология детского возраста» М. «Медицина», 1987.
2. Головкин Н.В. Профилактика зубощелепных аномалий. - Вінниця: Нова Книга, 2005.
3. Григорьева Л.П. Прикус у детей. - Киев: Здоровье, 1995 г. - 231 с. Каспарова и соавт. «Заболевание височно-нижне-челюстного сустава у детей и подростков» М. «Медицина», 1981.
4. Колесов А.А. «Стоматология детского возраста» М. «Медицина», 1991.
5. Криштаб СИ., Василевская З.Ф., Мухина А.Д., Неспрядько В.П. Лечение зубо-челюстных деформаций Киев, «Здоров'я», 1982 с. 190.
6. Курляндский В.Ю. Ортопедическая стоматология. М. «Медицина», 1977.
7. Фалин Л.Я. Гистология и эмбриология полости рта и зубов. М., 1963.

Навчальна дисципліна	Ортодонція
Модуль № 1	Ортодонція. Діагностика зубо-щелепних аномалій та деформацій.
Змістовий модуль № 2	Методи обстеження пацієнта з зубо-щелепними аномаліями та деформаціями.
Тема заняття №19	Класифікації А.І. Бетельмана, Д.А. Калвеліса, Х.А. Каламкарова, Григор'євої Л.П., ВООЗ, МКХ – 10.
Курс	3
Факультет	Стоматологічний
Кількість годин	2

1. Актуальність теми: для визначення діагнозу і запису в клінічній історії хвороби необхідно сформулювати його в термінах однієї з існуючих класифікацій зубощелепних аномалій і деформацій. Це полегшує співробітництво ортодонтів. Тому знання різноманітних класифікацій зубощелепних аномалій і деформацій важливе в підготовці лікаря - стоматолога ортодонта.

2. Конкретні цілі:

Знати

визначення поняття «норма» в ортодонтії;

- ознаки фізіологічних видів прикусу;
 класифікацію А.І. Бетельмана, її переваги і недоліки;
 - класифікацію Д.А. Калвеліса, її переваги і недоліки;
 класифікацію Х.А. Каламкарова, її переваги і недоліки;
 - класифікацію Григор'євої Л.П., її переваги і недоліки;
 - класифікацію ВООЗ, її переваги і недоліки;
 - класифікацію МКХ – 10, її переваги і недоліки.

Засвоїти

принципи постановки діагнозів за класифікаціями Класифікації А.І. Бетельмана, Д.А. Калвеліса, Х.А. Каламкарова, Григор'євої Л.П., ВООЗ, МКХ – 10.

Вміти

- розпізнати патологію прикусу;
 поставити діагноз наявної зубощелепної аномалії або деформації відповідно до класифікації А.І. Бетельмана;
 поставити діагноз наявної зубощелепної аномалії або деформації відповідно до класифікації Д.А. Калвеліса;
 поставити діагноз наявної зубощелепної аномалії або деформації відповідно до класифікації Х.А. Каламкарова;
 поставити діагноз наявної зубощелепної аномалії або деформації відповідно до класифікації Григор'євої Л.П.;
 поставити діагноз наявної зубощелепної аномалії або деформації відповідно до класифікації ВООЗ;
 поставити діагноз наявної зубощелепної аномалії або деформації відповідно до класифікації МКХ – 10.;

Оволодіти навичками

- визначення патології прикусу;
 визначення попереднього діагнозу за класифікацією А.І. Бетельмана.
 визначення попереднього діагнозу за класифікацією Д.А. Калвеліса;
 - визначення попереднього діагнозу за класифікацією Х.А. Каламкарова;;
 визначення попереднього діагнозу за класифікацією МКХ – 10.
 визначення попереднього діагнозу за класифікацією ВООЗ.
 - визначення попереднього діагнозу за класифікацією Григор'євої Л.П.;

3. Теоретичні питання до заняття:

1. Класифікації зубощелепних аномалій та деформацій.
2. Визначення понять: «аномалія», «деформація», «вроджена», «набута», «спадкова».
3. Існуючі класифікації зубощелепних аномалій та деформацій.
4. Класифікація А.І. Бетельмана;
5. Класифікація Д.А. Калвеліса;
6. Класифікація Х.А. Каламкарова;

7. Класифікація Григор'євої Л.П.;
8. Класифікація ВООЗ;
9. Класифікація МКХ – 10.
10. Принцип їх побудови, переваги і недоліки.

4. Практичні роботи які виконуються на занятті:

- Опанувати методику визначення патології прикусу;
- Опанувати методику визначення попереднього діагнозу за класифікацією А.І. Бетельмана;
- Опанувати методику визначення попереднього діагнозу за класифікацією Д.А. Калвеліса;
- Опанувати методику визначення попереднього діагнозу за класифікацією Х.А. Каламкарова;
- Опанувати методику визначення попереднього діагнозу за класифікацією Григор'євої Л.П.;
- Опанувати методику визначення попереднього діагнозу за класифікацією Х.А. Каламкарова;
- Опанувати методику визначення попереднього діагнозу за класифікацією ВООЗ;
- Опанувати методику визначення попереднього діагнозу за класифікацією МКХ – 10.

5. Зміст теми заняття

У 1956 році Бетельман А.І. опублікував класифікацію аномалій прикусу в основу якої, за словами автора, покладене урахування функціональної патології за Катцем А.Я., але аномалії прикусу розглядаються в трьох площинах: сагітальній, вертикальній і трансверзальній. При характеристиці патологічних видів прикусу автор виходить із морфологічних особливостей, характерних для ортогнатичної оклюзії, що характеризується визначеним співвідношенням зубних рядів у трьох площинах: сагітальній, вертикальній і трансверзальній, і визначенням функціональної норми за Катцем А.Я. З огляду на ці два принципи А.І.Бетельман підрозділяє сагітальні аномалії прикусу на дві групи:

- “дистальний прикус із функціональною недостатністю м'язів, що висувають нижню щелепу вперед і кругового м'яза”;
- “мезіальний прикус із функціональною недостатністю ретракторів і надмірною функцією висувачів”.

Вертикальні аномалії прикусу він також підрозділяє на дві групи:

“глибокий прикус із недостатністю висувачів”;

“відкритий прикус із функціональною недостатністю піднімачів та кругового м'яза рота”.

Трансверзальні аномалії прикусу підрозділені на “косий прикус із функціональною недостатністю одного з висувачів - правого або лівого: залежно від того, у який бік зсунута нижня щелепа”.

За словами автора, дана класифікація аномалій прикусу відрізняється такими особливостями:

1. Вона дає не тільки морфологічну, але і функціональну характеристику аномалій прикусу.
2. У ній відбиті не тільки сагітальні, але й вертикальні і трансверзальні аномалії.

Однак, ця класифікація не позбавлена недоліків. Вони полягають у наступному: відсутні групи аномалій окремих зубів та зубних рядів. Для характеристики сагітальних аномалій прикусу вибраний симптом співвідношення зубних дуг у бічних ділянках без описання співвідношення передніх зубів.

У 1957 році була запропонована клініко-морфологічна класифікація зубощелепних аномалій Калвеліса Д.А. У основу класифікації були покладені морфологічні зміни, що стосуються окремих зубів, зубних рядів і прикусу в цілому, з урахуванням етіології і значення їхніх відхилень для функції та естетики.

I. Аномалії окремих зубів:

1. Аномалії числа зубів:
 - адентія (зменшення числа зубів) часткова і повна,
 - надкомплектні зуби.
2. Аномалії розміру і форми зубів:
 - гігантські зуби,
 - шипоподібні зуби,
 - виродливі форми зубів,
 - зуби Гетчинсона, Фурньє.
3. Аномалії структури твердих тканин зубів:
 - гіпоплазія зубних коронок.
4. Порушення процесу прорізування зубів:
 - передчасне прорізування зубів,
 - спізніле прорізування зубів.

II. Аномалії зубних рядів:

1. Порушення утворення зубних рядів:
 - 1/ аномалійне положення окремих зубів:
 - а) губно-щічне прорізування зубів,
 - б) піднебінно-язичне прорізування,
 - в) мезіальне прорізування зубів,
 - д) дистальне прорізування,
 - є) низьке положення (інфраоклюзія),
 - ж) високе положення (супраоклюзія),
 - з) поворот зубів (тортоаномалія),
 - і) транспозиція зубів,
 - к) дистопія верхніх іклів.
 - 2/ скупчене положення зубів,
 - 3/ трієми між зубами (діастема).
2. Аномалії форми зубних рядів:
 - звужений зубний ряд (равномірно звуженный),
 - сідлоподібно здавлений зубний ряд,

- V-подібна форма зубного ряду,
- чотирикутний зубний ряд,
- асиметричний зубний ряд.

Ш. Аномалії прикусу .

Сагітальні аномалії прикусу:

1. прогнатія.
2. прогенія (істинна і хибна).

Трансверзальні аномалії прикусу:

1. Звужені зубні ряди.
- 2 . Невідповідність ширини верхнього і нижнього зубних рядів:
 - а) порушення співвідношення бічних зубів на обох сторонах (двосторонній перехресний прикус),
 - б) порушення співвідношення бічних зубів на одній стороні (косий або односторонній перехресний прикус).

Вертикальні аномалії прикусу:

1. Глибокий прикус:
 - а) глибокий перекриваючий прикус
 - б) глибокий комбінований із прогнатією (дахоподібний).
2. Відкритий прикус:
 - а) істинний відкритий прикус (рахітичний),
 - б) травматичний відкритий прикус (унаслідок дурних звичок).

Класифікація Каламкарова

Клініко-морфологічна характеристика прикусу

Аномалії розвитку зубощелепної системи

Аномалії розвитку зубів:

1. Аномалії кількості зубів: адентія, надкомплектні зуби;
2. Аномалії положення зубів: вестибулярне, оральне, мезіальне, дистальне, поворот навколо осі, високе або низьке положення, транспозиція.
3. Аномалії величини та форми зубів.
4. Аномалії прорізування зубів: передчасне прорізування, ретенція.
5. Аномалії структури зубів.

2. Аномалії розвитку щелеп:

1. Вроджені вади розвитку;
2. Порушення росту щелеп (надмірний ріст або затримка): всієї щелепи або якого-небудь відділу.
3. Деформація щелеп: всієї щелепи або якого-небудь відділу.
4. Неправильне розташування щелеп в черепі: переднє, заднє, зміщення в сторону.
5. Порушення структури щелепних кісток.

3. Сполучені аномалії зубів та щелеп.

Клінічні прояви аномалій розвитку зубів та щелеп за Каламкаровим
Деформації та зміни розмірів (вкорочення або подовження) зубних рядів:
 в сагітальному напрямку (всього зубного ряду, або якого-небудь відділу);
 в трансверзальному напрямку (з одного боку, з обох боків)

в вертикальному напрямку (переднього відділу, заднього відділу, всього зубного ряду).

Порушення співвідношення зубних рядів (прикусу):

в сагітальному напрямку: прогнатичний прикус, прогнатичне співвідношення передніх зубів; прогенічний прикус, прогенічне співвідношення передніх зубів;

в вертикальному напрямку: глибокий прикус, відкритий прикус.

В трансверзальному напрямку: перехресний прикус.

У 1986 році на кафедрі стоматології дитячого віку Полтавського медичного стоматологічного інституту (нині Українська медична стоматологічна академія) професором **Григор'євою Л.П.** була створена класифікація зубощелепних аномалій і деформацій.

Відповідно до цієї класифікації усі види прикусів підрозділяються на:

1. Фізіологічні.
2. Аномальні.
3. Патологічні.

До фізіологічних видів прикусів відносяться прикуси, що відповідають поняттю “оптимальної індивідуальної норми”, сформульованої Малигінім Ю.М. Таким чином, до фізіологічних видів прикусів відносять ті види, що характеризуються рівновагою морфологічних, функціональних і естетичних ознак. Це ортогнатичний і ортогенічний прикуси.

Ортогнатичний прикус характеризується такими ознаками:

1. Лицеві ознаки.
2. Внутрішньоротові (співвідношення окремих зубів, співвідношення зубних рядів).
3. Суглобні ознаки.
4. М'язові ознаки.

Ознаки, які стосуються всієї зубної дуги:

1. Верхня зубна дуга має еліпсоїдну форму, нижня - форму параболи.
2. На верхній щелепі зубна дуга більша, ніж альвеолярна, альвеолярна більша, ніж базальна. На нижній щелепі інше співвідношення: зубна дуга менша, ніж альвеолярна, а остання менша ніж базальна. Таким чином, верхня зубна дуга менша ніж нижня. Це пояснює той факт, що за ортогнатичного прикусу верхній зубний ряд перекриває нижній, а за повної відсутності зубів, навіть за незначного ступеня атрофії альвеолярних відростків, верхня щелепа менша, ніж нижня.

3. Кожний зуб, як правило, змикається з двома антагоністами, із яких один називається головним, а другий - побічним, за винятком верхніх зубів “мудрості” та нижніх центральних різців. Це пояснюється більшою шириною верхніх центральних різців у порівнянні з нижніми. З цієї причини нижні зуби зміщені мезіально відносно зубів верхньої щелепи. Верхній зуб “мудрості” вужчий, ніж нижній, тому мезіальне вкорочення нижнього зубного ряду вирівнюється в ділянці зубів “мудрості” і їхні дистальні поверхні лежать в одній площині. Кожний верхній зуб змикається з

однойменним та позаду розташованими нижніми зубами, а кожний нижній зуб змикається з однойменним і розташованим спереду верхніми зубами.

4. Зуби кожного зубного ряду прилягають один до одного, торкаючись контактними пунктами (точкові, лінійні, плоскі), розташованими на апроксимальних поверхнях за рахунок екватора.

5. Висота коронок зубів поступово зменшується, починаючи від центральних різців і закінчуючи молярами (за винятком ікла).

6. Верхні зуби розташовані з нахилом коронок зовні і коренями всередину; а нижні, навпаки, нахилені коронками орально, а коренями зовні.

Ознаки, які стосуються до передніх зубів:

1. Середні лінії, які проходять між центральними різцями верхньої та нижньої щелеп, лежать в одній сагітальній площині і є продовженням одна одної.

2. Верхні різці перекривають нижні на 1/3 висоти коронки.

3. Нижні різці своїми ріжучими краями контактують із зубним горбиком на піднебінній поверхні верхніх різців (ріжуче-горбковий контакт).

Ознаки змикання жувальних зубів у щічно-піднебінному напрямку:

1. Щічні горбики верхніх премолярів і молярів розташовані назовні від однойменних горбиків нижніх, а щічні горбики нижніх - усередину від однойменних горбиків верхніх, тому верхні піднебінні горбики потрапляють у поздовжні борозенки нижніх зубів, а нижні щічні - у поздовжні борозенки верхніх зубів.

2. Язикові горбики нижніх зубів розташовані всередину від однойменних горбиків верхніх зубів.

3. Зовнішні (щічні) і внутрішні горбики жувальних зубів на обох боках верхньої та нижньої щелеп розташовані на різних рівнях. Поперечний розріз жувальних зубів, якій іде справа наліво або в зворотному напрямку, становить собою поперечну криву, опуклу вниз і ввігнуту вгору.

4. Верхня зубна дуга ширша від нижньої на величину щічного горбика, завдяки чому розмах бокових рухів нижньої щелепи збільшується і розширюється оклюзійне поле.

Ознаки змикання жувальних зубів у передньо-задньому напрямку:

1. Передній щічний горбик першого верхнього моляра розташований на щічному боці першого нижнього моляра в поперечній борозенці між щічними горбиками, а задній щічний горбик - між дистально-щічним горбиком першого нижнього моляра та медіально-щічним горбиком другого моляра.

2. Жувальні поверхні нижніх зубів, починаючи від премолярів і закінчуючи останнім моляром, утворюють увігнуту сагітальну криву поверхню. Жувальні поверхні верхніх жувальних зубів також утворюють сагітальну криву, але не ввігнуту, а опуклу, яка повторює форму нижньої ввігнутої кривої.

Другим варіантом фізіологічного прикусу є прямий або ортогенічний. Він відрізняється від ортогнатичного тим, що ріжучі краї (поверхні) верхніх

різців не перекривають нижні, а встановлюються у прямому контакті (контактують ріжучими поверхнями). Тобто відмінністю є співвідношення передніх зубів у вертикальній площині. В ділянці бокових зубів таке ж взаємовідношення, як і за ортогнатичного прикусу.

В клініці ортопедичної стоматології виділяють інші різновиди фізіологічного прикусу. Це, зокрема, фізіологічна прогнатія і фізіологічна опістогнатія, біпрогнатія.

Ці різновиди прикусу мають такі співвідношення в бокових ділянках, як і за фізіологічного прикусу. А відрізняються від останнього тільки напрямком альвеолярних гребенів та нахилом фронтальних зубів. За опістогнатичного прикусу передні зуби й альвеолярні відростки з передніми зубами на обох щелепах спрямовані назад; за прогнатичного альвеолярний відросток і передні зуби спрямовані вперед; за біпрогнатії - вперед спрямовані альвеолярні відростки і передні зуби обох щелеп; за фізіологічної прогнатії простежується зворотне співвідношення передніх зубів - нижні різці перекривають верхні. Оскільки порушень співвідношення в ділянці бокових зубів не визначається, то такі прикуси повноцінні і в функціональному відношенні, як вважають автори, які запропонували ці форми.

За фізіологічного прикусу різці мають щільний контакт по сагіталі або сагітальна щілина не перевищує 2 мм; рвучий горб верхнього ікла проектується між нижнім іклом і першим премоляром (постійний прикус) або між іклом і першим тимчасовим моляром (тимчасовий та змінний прикус); передній щічний горбок верхнього постійного моляра розташований у міжгорбковій борозні між переднім і заднім горбиками нижнього першого постійного моляра.

Вертикальна площина проходить паралельно площині лоба зверху вниз і характеризує наявність різцевого контакту, глибину його перекриття (нормальне, глибоке) або відсутність різцевого контакту. Нормальним вважається перекриття до 1/2 висоти коронки нижнього різця.

Трансверзальна площина (горизонтальна, бокова), перпендикулярна сагітальній площині, дотикається до жувальних горбиків перших постійних молярів і премолярів (медіально-щічних - у перших постійних молярів та медіальних - у премолярів). У цій площині визначають бокові зміщення нижньої щелепи. Орієнтирами описання прикусу є співвідношення щічних горбиків верхніх і нижніх жувальних зубів. За фізіологічного прикусу верхня зубна дуга більша, ніж нижня на величину щічного горбика. Про зміщення нижньої щелепи судять за незбіжністю основ вуздечок губ. Ступінь зміщення визначають за відношенням до коронки нижнього центрального різця.

У 1972 році **L.Andrews** описав 6 ключів, які характеризують оптимальну оклюзію.

Ключ I - правильні горбиково-фісурні контакти між першими постійними молярами верхньої та нижньої щелеп за правильного нахилу подовжніх осей цих зубів до оклюзійної площини: медіально-щічні горбки перших молярів верхньої щелепи повинні розташовуватися в міжгорбковій

борозні нижніх молярів; дистально-щічні горбки перших верхніх молярів повинні щільно контактувати з дистально-щічними горбками перших нижніх молярів та з мезіальним скатом щічних горбків других нижніх молярів.

Ключ II - правильна ангуляція (мезіодистальний нахил) в градусах подовжніх осей коронок усіх зубів. Її характеризує величина кута, який утворюється при пересіченні осі клінічної коронки кожного зуба і перпендикуляра до оклюзійної площини. За оптимальної - ангуляція позитивна тоді, коли оклюзійний сегмент фаціальної осі клінічної коронки зуба розташований мезіально відносно ясенного і негативна - за зворотному співвідношення; останнє характеризується як відхилення від норми .

Ключ III - правильний торк (вестибулооральний нахил коронок і коренів зубів). Його характеризують величиною кута, який утворюється при пересіченні дотичної до фаціальної осі клінічної коронки зуба в її серединній фаціальній точці та перпендикуляром до оклюзійної площини. Коронки різців розташовані в нормі так, що їхня оклюзійна частина знаходиться вестибулярніше відносно ясенної частини; оральний нахил оклюзійної частини коронок бічних зубів верхнього зубного ряду в нормі збільшується від іклів до молярів.

Ключ IV – зуби, розташовані в зубних рядах, не повинні бути повернутими по осі. Повернуті по осі передні зуби займають менше місця у зубній дузі, що призводить до її сплюснення та вкорочення. Повернуті по осі премоляри та моляри займають більше місця в зубній дузі, що призводить до деформації зубної дуги та її подовження, а відповідно, до порушень оклюзії .

Ключ V - наявність щільних контактів між зубами кожного зубного ряду без діастем і трем.

Ключ VI - увігнутість кривої Шпее не повинна перевищувати 1,5 мм, що вважають найбільшою відстанню між площиною, яка дотикається з різучими краями центральних різців нижньої щелепи виступаючими дистальними горбками останніх постійних молярів та найбільш низько розташованою оклюзійною поверхнею бічних зубів. Чим коротша зубна і довша апікальна дуга, тим глибша увігнутість кривої Шпее, що призводить до неправильної позиції зубів та відхиленню їх подовжніх осей.

Ендрюс також підтверджує, що навіть якщо не усі випадки ідеальної оклюзії мають рівну криву Шпее, взаємоположення зубів найкраще, якщо крива плоска, тому така лінія оклюзії повинна бути ціллію лікування.

Надмірно глибока крива Шпее може викликати відносне зменшення довжини верхньої зубної дуги. Опукла крива Шпее може викликати надлишок місця для верхніх зубів.

Шість ключів оклюзії можуть допомогти переглянути задачі ортодонтичного лікування. Відсутність любого з ключів може виключити досягнення інших і перешкоджати одержанню успішного результату.

Шість ключів нормальної оклюзії - взаємозалежні елементи структурної системи, що закладена природою і, тому вони можуть служити інструментом для оцінки результатів ортодонтичного лікування і, що більш важливо, будуть бути задачами лікування.

Додаткові задачі:

Шість ключів нормальної оклюзії є кінцевими задачами лікування й орієнтирами для перевірки слухності лікування. Крім того існують додаткові задачі:

- нормальна архітектура ясен,
- рівна висота маргінального краю,
- відсутність ушкодження емалі,
- відповідність форми зубних дуг,
- збіг середніх ліній,
- дотримання рівнобіжності коренів,
- відсутність значної резорбції коренів,
- відсутність ушкоджень ВНЧС.

До аномалій прикусу відповідно до класифікації Григор'єва Л.П. відносять прикуси з мезіо-дистальною гармонією в бічних ділянках, тобто нейтральне співвідношення перших постійних молярів. При аномальних формах прикусу незначні морфологічні зміни призводять, в основному, естетичні порушення.

До патологічних форм прикусу відповідно до класифікації Григор'євої Л.П. відносять такі прикуси, при яких значні морфологічні зміни призводять до стійких порушень функції та естетики.

Патологічні види прикусів відповідно до цієї класифікації розглядають у трьох взаємно перпендикулярних площинах: сагітальній, вертикальній і трансверзальній. Враховують співвідношення фронтальних і бічних зубів.

У такий спосіб до патологічних видів прикусів відносять:

у сагітальній площині:

- прогнатичний прикус (нейтральний і дистальний),
- прогенічний прикус (нейтральний і медіальний),
- біпрогнатичний прикус (нейтральний і дистальний),
- опістогнатичний прикус (нейтральний і дистальний),

у вертикальній площині:

- відкритий прикус фронтальний і бічний (нейтральний, дистальний, медіальний),
- глибокий прикус (нейтральний, дистальний і медіальний),

у трансверзальній площині:

- перехресний прикус (косий) латерогнатичний,
- перехресний прикус (косий) латерогенічний.

Приклади формування клінічного діагнозу з урахуванням двох площин:

- прогнатичний глибокий дистальний прикус, прогенічний відкритий медіальний прикус і т.п.

Класифікація аномалій Всесвітньої організації охорони здоров'я (ВООЗ):

Аномалії розміру щелеп:

1. Макрогнатія верхньої щелепи (синонім - верхньощелепна гіперплазія).
2. Макрогнатія нижньої щелепи (синонім - нижньощелепна гіперплазія).
3. Макрогнатія обох щелеп.
4. Мікрогнатія верхньої щелепи (синонім - верхньощелепна гіпоплазія).

5. Мікрогнатія нижньої щелепи (синонім - нижньощелепна гіпоплазія).
6. Мікрогнатія обох щелеп.

Аномалії положення члюстей щодо основи черепа.

1. Асиметрія (крім геміфаціальної атрофії або гіпертрофії, однобічної мищелкової гіперплазії).
2. Нижньощелепна прогнатія.
3. Верхньощелепна прогнатія.
4. Нижньощелепна ретрогнатія.
5. Верхньощелепна ретрогнатія.

Аномалії співвідношення зубних дуг

1. Дистальна оклюзія.
2. Медіальна оклюзія.
3. Надмірне перекриття (синонім - горизонтальний прикус, що перекриває,).
4. Надмірний перекриваючий прикус, (синонім - вертикальний прикус, що перекриває).
5. Відкритий прикус.
6. Перехресний прикус бічних зубів.
7. Лінгвооклюзія бічних зубів.

Аномалії положення зубів.

1. Скупченість (включаючи черепіцеподібне перекриття).
2. Переміщення.
3. Поворот.
4. Проміжки між зубами.
5. Транспозиції.

Аномалії прикусу не уточнені.

Таким чином, після проведеного клінічного дослідження ставлять попередній діагноз, формулюючи його в термінах однієї з перерахованих вище класифікацій.

Остаточний діагноз формулюється на підставі проведеного клінічного і додаткових методів дослідження (біометричного, графічного, рентгенологічного, функціональних і т.д.), а також після проведення диференціальної діагностики з аналогічними формами зубощелепних аномалій і деформацій.

При складанні «Протоколів надання стоматологічної допомоги» (2005) використовували Міжнародну класифікацію хвороб Зубощелепні аномалії, які включені в МКХ-10

№	Шифр МКХ-10	Групи захворювань
1	К 00.00	Адентія часткова
2	К 00.01	Адентія повна
3	К 00.1	Надкомплектні зуби
4	К 00.20	Аномалії форми та розмірів зубів. Макродентія
5	К 00.21	Аномалії форми та розмірів зубів. Мікродентія
6	К 01.0-01.1	Ретеновані надкомплектні зуби або імпактні

		(заблоковані зуби)
7	К 07.00	Макрогнатія верхня
8.	К 07.01	Макрогнатія нижня
9.	К 07.03	Мікрогнатія верхня
10.	К 07.04	Мікрогнатія нижня
11.	К 07.12	Аномалії співвідношення щелеп. Прогнатія верхня
12.	К 07.11	Аномалії співвідношення щелеп. Прогнатія нижня
13	К 07.14	Аномалії співвідношення щелеп. Ретрогнатія верхня
14	К 07.13	Аномалії співвідношення щелеп. Ретрогнатія нижня
15	К 07.20	Дистальний прикус
16	К 07.21	Мезіальний прикус
17	К 07.22-23	Глибокий прикус
18	К 07.24	Відкритий прикус
19	К 07.25	Косий прикус
20	К 07.30	Скупченість зубів
21	К 07.3(1)	Вестибулярне положення зубів
22	К 07.3(2)	Оральне положення зубів
23	К 07.3(3)	Мезіальне положення зубів
24	К 07.3(4)	Дистальне положення зубів
25	К 07.3(5)	Супра-, інфраоклюзія
26	К 07.3(6)	Тортоаномалії
27	К 07.3(7)	Треми, діастеми
28	К 07.3(8)	Транспозиція

6. Матеріали для самоконтроля:

А. Завдання для самоконтроля

Замалювати в альбомі схему ТРГ дослідження.

Замалювати неправильне розташування щелеп в черепі: переднє, заднє.

Замалювати схематично сагітальну щілину, зворотнє різцеве перекриття, біпрогнатію. опістогнатію. Співвідношення перших молярів: нейтральне, медіальне, дистальне.

Замалювати верхньощелепну прогнатію, ретрогнатію, нижньощелепну прогнатію, ретрогнатію.

Замалювати аномалії величини та форми зубів

Б. Задачі для самоконтролю:

Ситуаційна задача 1. Батьки з дитиною 10 років звернулися до ортодонта зі скаргами на зміни конфігурації обличчя. У анамнезі штучне вигодовування і тривале застосування соски. Об'єктивно: підборіддя скошене назад. Глибока губно-підборідна борозна. Прикус зміни зубів. Сагітальна щілина 7 мм, співвідношення іклів і перших постійних молярів однойменне. Верхні різці

перекривають нижні більш, ніж на 1/2 висоти коронки. Верхня зубна дуга більше нижньої на розмір щічного бугорка.

1. Визначите попередній діагноз по класифікації А.И.Бетельмана:

- а) дистальний прикус із порушенням функції м'язів, які висувають нижню щелепу вперед і кругового м'яза рота;
- б) дистальний прикус із порушенням функції м'язів, які опускають нижню щелепу і кругового м'яза рота;
- в) дистальний прикус із порушенням функції м'язів, які піднімають нижню щелепу і кругового м'яза рота;
- г) дистальний прикус із порушенням функції м'язів, які зміщають нижню щелепу вправо;
- д) дистальний прикус із порушенням функції м'язів, які зміщають нижню щелепу вліво.

2. У яких площинах діагностується патологія прикусу в даної дитини:

- а) у сагітальній і вертикальній;
- б) у вертикальній і трансверзальній;
- в) у сагітальній і трансверзальній;
- г) у вертикальній і горизонтальній;
- д) правильної відповіді немає.

Визначите попередній діагноз за класифікацією Д.А.Калвеліса.

1. Визначите попередній діагноз за Л.П.Григор'євою:

- а) прогнатичний дистальний глибокий прикус;
- б) дистальний прикус із порушенням функції м'язів, які висувають нижню щелепу вперед і кругового м'яза рота;
- в) прогнатія;;
- г) глибокий дахоподібний прикус;
- д) глибокий прикус , що перекриває

Ситуаційна задача 2.: Батьки з дитиною 9 років звернулися до ортодонта зі скаргами на виступаюче вперед підборіддя. Об'єктивно: нижня частина обличчя подовжена, виражені носо-губні складки, нижня губа превалює над верхньою, губно-підборідна борозна згладжена, підборіддя виступає вперед, кут нижньої щелепи збільшений. Прикус зміни зубів, нижні різці перекривають верхні на 1-2 мм, сагітальна щілина відсутня, верхні ікла проєктуються над першими тимчасовими молярами, передній щічний горбок верхнього першого постійного моляра контактує з заднім щічним горбком нижнього моляра. Щічні горбки верхніх бічних зубів розташовані в міжгорбковій борозні нижніх між їх щічними і язичними горбками.

У яких площинах діагностується патологія прикусу в даної дитини:

- а) у вертикальній і трансверзальній;
- б) у сагітальній і вертикальній;
- в) у сагітальній і трансверзальній;
- г) у вертикальній і горизонтальній;

д) правильної відповіді немає.

2. Поставте попередній діагноз по класифікації . А.І.Бетельмана:

3. Поставте попередній діагноз по класифікації Д.А.Калвеліса:

а) прогенія істинна;

б) прогенія хибна;

в) прогенічний нейтральний прикус;

г) прогенічний медіальний прикус;

д) мезіальний прикус;

е) дистальний прикус.

3. Визначте попередній діагноз по класифікації Л.П.Григор'євої:

а) прогенічний медіальний прикус;

б) прогенія істинна (щира);

в) прогенія хибна;

г) прогенічний нейтральний прикус;

д) мезіальний прикус;

Ситуаційна задача 3. Батьки з дитиною 6,5 років звернулися до ортодонта зі скаргами на незадовільний зовнішній вигляд. У анамнезі смоктання великого пальця до 3-х років. Об'єктивно: нижня частина обличчя незначно подовжена, губи не стуляються. Прикус тимчасових зубів. Визначається вертикальна щілина протяжністю від ікла до ікла в 2-2, 5 мм. Співвідношення іклів і тимчасових молярів однойменне. Верхня зубна дуга більше нижньої на розмір щічного бугорка. Коротка вуздечка язика.

1. У яких площинах визначається патологія прикусу в даної дитини:

а) у горизонтальній і вертикальній;

б) у вертикальній і сагітальній;

в) у сагітальній і горизонтальній;

г) у сагітальній і транверзальній;

д) правильної відповіді немає.

2. За допомогою якого біометричного виміру діагностичних моделей визначають зміни довжини передньої ділянки щелеп:

а) Ю.М.Малигіна ;

б) Pont;

в) Л.П.Зубкової;

г) Korkhaus;

д) правильної відповіді немає.

3. Поставте попередній діагноз по класифікації А.И.Бетельмана.

Ситуаційна задача 4. У клініку звернулися батьки з дівчинкою 14 років. Об'єктивно: коротка верхня губа, при змиканні губ виникає симптом «наперстка», з-під верхньої губи виступають передні зуби; прикус постійних зубів. Визначається скупченість верхніх і нижніх фронтальних зубів II-III ступеня. Співвідношення іклів і перших постійних молярів нейтральне. При біометричному дослідженні моделей щелеп сума 4-х верхніх різців більше 35,0 мм, а нижніх більше 28 мм.

1. Розміри різців верхньої і нижньої щелепи свідчать про наступне:

а) індивідуальну макродентію;

- б) відносну макродентію;
- в) абсолютну макродентію;
- г) абсолютну мікродентію;
- д) правильної відповіді немає.

2. Поставте попередній діагноз по класифікації Д.А.Калвеліса:

3. Яким методом визначають пропорційність розмірів різців верхньої і нижньої щелепи при нормальній глибині різцевого перекриття:

- а) Tonn;
- б) Pont;
- в) Gerlach;
- г) Hawley;
- д) Howes.

Ситуаційна задача 5. Батьки з дитиною 10 років звернулися до ортодонта зі скаргами на біль при прийомі їжі. Об'єктивно: нижня частина обличчя укорочена, глибока губно-підборідна борозна, відстовбурчена нижня губа. Прикус зміни зубів. Верхні різці цілком перекривають нижні, ріжучі краї нижніх різців контактують з передньою третиною піднебіння. Співвідношення іклів і перших постійних молярів однойменне. Верхня зубна дуга більше нижньої на розмір щічного горбка.

1. Назвіть найбільше ймовірний діагноз за класифікацією Д.А.Калвеліса:

- а) глибокий перекриваючий;
- б) глибокий дистальний прикус;
- в) глибокий нейтральний прикус;
- г) глибокий дахоподібний прикус;
- д) глибокий мезіальний прикус;

2. Назвіть найбільше ймовірний діагноз за класифікацією А.І. Бетельмана:

3. За допомогою якого методу виміру діагностичних моделей щелеп визначають зміни довжини передньої ділянки щелеп:

- а) Korkhaus;
- б) Ю.М.Малигіна ;
- в) Pont;
- г) Л.П.Зубкової;
- д) Howes.

1. Назвіть найбільше ймовірний діагноз по класифікації Л.П.Григор'євої:

- а) глибокий дистальний;
- б) глибокий перекриваючий;
- в) глибокий нейтральний прикус;
- г) глибокий дахоподібний прикус;
- д) глибокий медіальний прикус;

Ситуаційна задача 6. Батьки з дитиною 12 років звернулися до ортодонта зі скаргами на незадовільний зовнішній вигляд. При об'єктивному огляді: губи стуляються з напругою, при цьому виникає симптом «наперстка». Носогубні складки згладжені. Прикус постійних зубів. У фронтальній ділянці між зубами верхньої і нижньої щелепи проміжки в 1-1,5 мм, передні зуби верхньої щелепи нахилені вперед. Сагітальна щілина 4 мм. Співвідношення

іклів і перших постійних молярів однойменне. Коротка вуздечка язика. Верхні різці перекривають нижні на 2-3 мм.

1. Назвіть найбільше ймовірний діагноз за класифікацією А.І.Бетельмана:

- а) дистальний прикус;
- б) прогнатія;
- в) біпрогнатія;
- г) прогенія;
- д) мезіальний прикус.

Який припустимий розмір фізіологічної сагітальної щілини:

- а) 2 мм;
- б) 1 мм;
- в) 1,5 мм;
- г) 0,5 мм;
- д) правильної відповіді немає.

3. Назвіть найбільше ймовірний діагноз за класифікацією Д.А.Калвеліса.

1. Назвіть найбільше ймовірний діагноз по класифікації Л.П.Григор'євої:

- а) прогнатичний дистальний прикус;
- б) прогнатія;
- в) біпрогнатія;
- г) прогенія;
- д) дистальний прикус.

Ситуаційна задача 7. До ортодонта звернулися батьки з дитиною 12 років із скаргами на неправильне розташування зубів на верхній щелепі. При об'єктивному огляді: обличчя без особливостей. Прикус зміни зубів, не замінилися тимчасові другі моляри на верхній щелепі. 13 і 23 розташовані вестибулярно, вище оклюзійної площини. Проміжок між 12 і 14 - 6 мм, між 22 і 24 - 7 мм. Співвідношення зубних рядів по сагіталі, вертикалі і трансверзалі правильне.

1. Який метод біометричного вивчення моделей щелеп застосовують для виміру ширини зубних дуг:

- а) Pont;
- б) Tonn;
- в) Gerlach;
- г) Korkhaus;
- д) Hawley.

2. Відповідно класифікації Д.А.Калвеліса описана вище клінічна картина відноситься до:

- а) порушення утворення зубного ряду;
- б) аномаліям форми зубного ряду;
- в) аномаліям співвідношення зубних рядів;
- г) аномаліям розмірів зубних рядів;
- д) правильної відповіді немає.

Поставте попередній діагноз за класифікацією. Д.А.Калвеліса.

2. За класифікацією Л.П.Григор'євої описана вище клінічна картина відноситься до такого виду прикусу:

- а) аномального;
- б) ортогнатичного;
- в) ортогенічного;
- г) опістогнатичного;
- д) біпрогнатичного

Ситуаційна задача 8. До ортодонта звернулися батьки з дитиною 6 років із скаргами на неправильне положення зубів. При об'єктивному огляді: обличчя без особливостей. Прикус зміни зубів. 31 і 41 прорізалися орально за 71 і 81. Проміжки між тимчасовими фронтальними зубами нижньої щелепи відсутні, а на верхній є проміжки розмірами в 1-1,5 мм. У фронтальній ділянці відзначається прямий контакт різців. Перші постійні моляри тільки почали прорізуватися. Дистальні поверхні других тимчасових молярів розташовані в одній площині.

1. Симптом Цилінського - характеризує такі співвідношення:

- а) співвідношення різців по вертикалі;
- б) співвідношення дистальних поверхонь других тимчасових молярів;
- в) співвідношення перших постійних молярів;
- г) співвідношення різців по сагіталі;
- д) правильної відповіді немає.

2. Яким методом виміру діагностичних моделей щелеп визначають пропорційність розмірів різців верхньої і нижньої щелепи при глибокому різцевому перекритті:

- а) Малигіна;
- б) Хорошилкіной;
- в) Зубковой;
- г) Долгополовой;
- д) Снагіной.

Поставте попередній діагноз за класифікацією Д.А.Калвеліса

Ситуаційна задача 9. До ортодонта звернулися батьки з дитиною 13 років із скаргами на неправильне положення зуба на верхній щелепі. При об'єктивному дослідженні: обличчя без особливостей. Прикус постійних зубів. 23 прорізався орально, місця в зубній дузі достатньо, перекриття нижніми зубами на 1/2 висоти коронки. Зміни співвідношення зубних рядів по сагіталі, вертикалі і трансверзалі не відзначається.

1. Назвіть найбільше ймовірний діагноз за класифікацією Д.А.Калвеліса:

- а) піднебінне положення 23;
- б) аномальний нейтральний прикус, піднебінне положення 23;
- в) вестибулярне положення 23;
- г) аномальний нейтральний прикус, вестибулярне положення 23;
- д) глибоке різцеве перекриття, піднебінне положення 23.

2. Перерахуйте орієнтири опису прикусу в сагітальній площині:

3. Графічно правильну форму зубного ряду визначають за допомогою методу:

- а) Hawley-Herber-Herbst;
- б) Howes;
- в) Pont;
- г) Korkhaus;
- д) Gerlach.

1. Назвіть найбільше ймовірний діагноз по класифікації Л.П.Григор'євої:

- а) аномальний нейтральний прикус, піднебінне положення 23;
- б) аномальний дистальний прикус, піднебінне положення 23;
- в) вестибулярне положення 23;
- г) аномальний медіальний прикус, вестибулярне положення 23;
- д) глибоке різцеве перекриття, піднебінне положення 23.

Ситуаційна задача 10. Під час профілактичного огляду в дитини 5 років визначено: обличчя без особливостей. Прикус тимчасових зубів. У фронтальній ділянці прямий контакт різців. Проміжки між зубами нижньої щелепи до 1 мм, на верхній щелепі - відсутність проміжків. Починаючи з 63 щічні горбки верхньої щелепи з правої сторони розташовані в міжгорбковій борозенці нижніх (між щічними і язичними). Основи вуздечок губ збігаються.

1. Поставте попередній діагноз за класифікацією Д.А.Калвеліса
2. Поставте попередній діагноз за класифікацією А.І.Бетельмана.
3. Параметри апикального базису вимірюють таким методом:

- а) Howes-Снагиной;
- б) Хорошилкіной-Зубковой;
- в) Hawley-Herber-Herbst;
- г) Linder-Hart;
- д) Gerlach-Tonn.

7. Література.

Основна література:

1. Фліс П.С. Ортодонтия. - Вінниця: «Нова книга», 2006. - 308 с
2. Шарова Г.В., Рогожников Г.И. Ортопедическая стоматология детского возраста. М., «Медицина», 1991. с. 289.
3. Руководство по ортодонтии /под общей редакцией проф. Ф.Я. Хорошилкиной/ М. «Медицина» 1982.

Додаткова:

1. Виноградова Т.Н. «Стоматология детского возраста» М. «Медицина», 1987.
2. Головкин Н.В. Профилактика зубощелепных аномалий. - Вінниця: Нова Книга, 2005.
3. Григорьева Л.П. Прикус у детей. - Киев: Здоровье, 1995 г. - 231 с.
4. Колесов А.А. «Стоматология детского возраста» М. «Медицина», 1991.
5. Криштаб СИ., Василевская З.Ф., Мухина А.Д., Неспрядько В.П. Лечение зубо-челюстных деформаций Киев, «Здоров'я», 1982 с. 190.
6. Курляндский В.Ю. Ортопедическая стоматология. М. «Медицина», 1977.

Навчальна дисципліна	Ортодонтія
Модуль № 1	Ортодонтія. Діагностика зубощелепних аномалій та деформацій.
Змістовий модуль № 2	Методи обстеження пацієнта з зубощелепними аномаліями та деформаціями
Тема заняття № 20	Постановка ортодонтичного діагнозу. Роль класифікації у визначенні діагнозу.
Курс	3
Факультет	Стоматологічний
Кількість годин	2

1. Актуальність теми: Після проведення клінічного обстеження пацієнта формується попередній діагноз в термінах однієї з прийнятих класифікацій. Проведення додаткових методів обстеження таких як: біометрія діагностичних моделей щелеп, антропо- і фотометрія, рентгенологічне і функціональне обстеження, проведення диференціальної діагностики, дозволяє сформулювати остаточний діагноз, згідно якого обирають метод і складають план лікування, визначають найбільш раціональну конструкцію ортодонтичного апарату. Тому знання складових остаточного ортодонтичного діагнозу, визначення міри складності ортодонтичного лікування важливі в підготовці лікаря -ортодонта.

2. Конкретні цілі:

Знати:

- класифікації зубощелепних аномалій і деформацій прикусу;
- основні методи клінічного обстеження ортодонтичного пацієнта;
- додаткові методи обстеження ортодонтичного пацієнта;
- складові частини остаточного ортодонтичного діагнозу;
- яким чином визначається ступінь складності ортодонтичного лікування;

Вміти:

- провести клінічне обстеження і сформулювати попередній діагноз;
- провести і проаналізувати дані додаткових методів дослідження;
- поставити остаточний діагноз;
- визначити ступінь складності ортодонтичного лікування;

3. Теоретичні питання:

1. Особливості проведення суб'єктивного обстеження дітей (особливості визначення анамнезу життя і захворювання).
2. Етапи об'єктивного обстеження ортодонтичного пацієнта, його мета.
3. Антропометричний метод дослідження, його мета.
4. Біометричний метод дослідження, його мета.
5. Функціональний метод дослідження, його мета.
6. Рентгенологічний метод дослідження, його мета.
7. Складові частини ортодонтичного діагнозу, їх характеристика.
8. Алгоритм діагностики морфологічних, функціональних і естетичних порушень. Методика визначення міри складності ортодонтичного лікування. Визначення тривалості лікування і його прогнозу.

4. Практичні роботи (завдання), які виконуються на занятті:

Учбове завдання	Вказівки до завдання
Вивчити: 1. Складові частини остаточного ортодонтичного діагнозу.	1. Занотувати в конспекті складові частини остаточного ортодонтичного діагнозу.
2. Суть методики визначення ступеня складності ортодонтичного лікування за Зіббертом- Малигінім.	2. Замалювати в альбомі алгоритм визначення ступеня складності ортодонтичного лікування за Зіббертом- Малигінім.

5. Зміст теми заняття:

Після проведення клінічного огляду ортодонтичного пацієнта визначається попередній діагноз, який формулюється в термінах однієї з прийнятих класифікацій зубощелепних аномалій і деформацій прикусу: Енгля, Д.А. Калвеліса, А.І. Бетельмана, Л.П.Григор'євої або ін.

Проте для складання плану лікування недостатньо клінічного дослідження, яке ще іменують статичним. Таке дослідження дозволяє лише визначити морфологічні зміни без уточнення міри їх виразності. З цією метою проводять біометричне, графічне і рентгенологічне дослідження, які дозволяють визначити міру виразності морфологічних порушень. Наступним етапом ортодонтичного дослідження є динамічне дослідження, яке включає послідовне вживання тестів і клінічних функціональних проб, направлених на характеристику і вивчення загального стану організму що обстежується. Функціональні порушення визначають шляхом огляду і вивчення лицьових і внутрішньо ротових ознак методом клінічних функціональних проб і лабораторний дослідницький методів (мастікаціографія, міотонетрія, електроміографія, ринопневмографія і тому подібне). Міра виразності естетичних порушень необхідна для

визначення естетичного прогнозу лікування, її визначають проводячи антропо- і фотометричні дослідження. Після аналізу проведених досліджень формулюють остаточний ортодонтичний діагноз, який містить в собі наступні складу:

- **морфологічна частина** - виражається в термінах однієї з класифікацій. Містить в собі характеристику зубощелепної аномалії або деформації прикусу, доповнену біометричним, графічним або рентгенологічним дослідницький метод. Наприклад: прогнатичний дистальний, глибокий прикус (класифікація Л.П.Григор'євої); зубоальвеолярна форма (на підставі аналізу ТРГ); рівномірне звуження верхньої щелепи в бічних ділянках на 2 мм, подовження передньої ділянки верхньої зубної дуги на 3 мм, ретрузія і скупченість нижніх фронтальних зубів 1 міри (на підставі біометрії);

- **етіологічна частина** - включає опис етіологічних чинників, які привели до розвитку аномалії або деформації прикусу і діють на момент звернення пацієнта до лікаря. Важливість визначення етіологічної складений діагнозу полягає в тому, що якщо причина не зміщена, то можливий рецидив патології. Визначення етіологічних чинників проводиться при опиті пацієнта (анамнез життя), клінічному дослідженні. Наприклад: у наслідок шкідливої звички ротового дихання (наявність аденоїдних розрощувань II-III міри);

- **функціональна частина** - включає опис порушень функцій і міри їх виразності на підставі клінічного або проведений додатковий динамічний дослідницький метод. Функціональні порушення, так само як і не зміщені етіологічні чинники в наступному можуть привести до рецидиву патології, несприятливому естетичному результату і так далі. Наприклад: порушення функції дихання, зниження жувальної ефективності і тому подібне

- **естетична частина** - включає опис зміни лицьових ознак, які мають дуже важливе значення в естетичному прогнозі лікування. Наприклад: коротка верхня губа, напружене зімкнення губ (симптом «наперстка»), глибока борозна губного підборіддя. При короткій верхній губі розширення верхньої зубної дуги або медіальні зрушення нижньої щелепи може привести до появи «ясеневої посмішки», формування «здивованого вигляду особи», збільшення не зімкнення губ і ще більшої напруги м'язів підборіддя.

Аномалії зубощелепної системи варіабельні за проявами, мірою виразності морфологічних, функціональних і естетичних порушень і отже, прогнозу лікування. Для вибору методу, складання плану лікування і вибору раціональної конструкції ортодонтичного апарату недостатньо діагностувати і класифікувати патологію прикусу. Необхідно також визначити міру виразності цих порушень і труднощі їх усунення. З цією метою застосовують метод п'ятибальної оцінки по Зіберту-Малигіну (1973). Суть методу знаходиться в тому, що оцінюють міру виразності морфологічних і функціональних порушень і труднощі їх усунення (таблиця 1).

Міра складності лікування кожного хворого є сумою балів.

Розрізняють 4 ступені складності ортодонтичного лікування по Зіберту-Малигіну: I - просте лікування (до 27 балів); II - лікування середньої тяжкості (28-40 балів); III - важке лікування (41-54 бали); IV - дуже важке лікування (55 балів і більше).

За таблицею визначають об'єм лікувальних заходів по нормалізації форми кожного зубного ряду, виправлення прикусу, нормалізації функцій зубощелепної системи. Цей метод може бути застосований для характеристики будь-якої зубощелепної аномалії або деформації прикусу.

Л.П.Зубкова (1998) запропонувала в 1 групі (виправлення форми верхнього і нижнього зубного ряду) такі заходи як усунення зубоальвеолярного подовження і вкорочення в бічних і фронтальній ділянках щелеп. Усунення зубоальвеолярного вкорочення у фронтальній і бічних ділянках до 2 мм оцінюється в 3 бали, більш ніж на 3 мм - в 5 балів, а усунення зубоальвеолярного подовження відповідно в 4 і 5 балів.

Відновлення функцій за Л.П.Зубковою оцінюється в такий спосіб:

- функції жування - 1 бал
- функції мови - 2 бали
- функції закривання рота (зімкнення губ) - 5 балів
- функції дихання - 5 балів
- функції ковтання - 5 балів. Пропонується і оцінка усунення парафункцій:
- шкідливих звичок смоктання соски - 1 бал
- шкідливих звичок смоктання різних предметів - 2 бали
- шкідливих звичок смоктання губ - 3 бали
- шкідливих звичок смоктання пальця - 4 бали
- шкідливих звичок смоктання язика - 5 балів
- шкідливих звичок зрушення нижньої щелепи - 5 балів
- усунення бруксизму - 5 балів.

Для усунення порушень функції СНЩС:

- без значних функціональних порушень (дисфункції) - 3 бали
- при значних порушеннях функції - 5 балів. Для усунення порушень постави:

- функціональних порушень постави - 3 бали
- морфологічних порушень постави - 5 балів.

Планувати лікування необхідно також з врахуванням контакту лікаря і пацієнта. Залежно від звернення розрізняють 4 типи пацієнтів:

1 тип - пристосовується добре, самостійний. Такі пацієнти упевнені в собі, урівноважені, мають чітку мотивацію дій. Звернення незалежний, честолюбне, здорове. Такий пацієнт освоїть будь-яку конструкцію ортодонтичного апарату і користуватиметься їм, як рекомендує лікар. Необхідний лише невеликий контроль батьків в період лікування.

2 тип - що не пристосовується, несамостійний, залежний за вдачею, безвідповідальний. Від такого пацієнта не можна чекати самостійного користування ортодонтичним апаратом. Дитя ухиляється від лікування, нерегулярне відвідування лікаря. Для лікування краще застосовувати незнімні апарати, що механічно діють.

3 тип - пристосовується добре, але несамостійний. Суворе спостереження і контроль наводять до звернення, що пристосовується.

4 тип - що не пристосовується, самостійний. Такі пацієнти не покораються лікареві, уперті, непокірні. Можна рекомендувати незнімні апарати, що механічно діють, широко застосовувати з'єднання хірургічного і апаратурного методів лікування.

Якщо при визначенні міри виразності морфологічних і функціональних порушень і труднощі їх усунення на етапах лікування встановлене зменшення суми балів, то хворого переводять в групу менше складного лікування. Завдяки виділенню 4 мір труднощі лікування можна більше точно визначити його середню тривалість і прогноз.

Вживання даного методу сприяє і планування ортодонтичної допомоги вирішенню питань організації. Дані проведеного клінічного обстеження лікар заносить в "медичну картку стоматологічного хворого" - форма № 043/0, заповнює листок щоденного обліку прийнятих пацієнтів і "щоденник обліку роботи лікаря стоматолога-ортодонта за місяць" - форма № 039-3/У. При необхідності виписує наряд для виконання ортодонтичної конструкції.

6. Матеріали для самостійного контролю знань студентів:

А. Завдання для самоконтролю (таблиці, схеми, малюнки, графіки):

1. Занотувати в конспекті складові частини остаточного ортодонтичного діагнозу.
2. Замалювати в альбомі алгоритм визначення ступеня складності ортодонтичного лікування за Зібертом-Малигіним.

Б. Задачі для самоконтролю:

Тести (a=2).

Ортодонтичний діагноз має складові частини:

- А. Одну
- В. Дві
- С. Три
- Д. Чотири
- Е. П'ять

Морфологічна частина діагнозу встановлюється на підставі даних:

- А. Рентгенологічних досліджень
- В. Фотометричних досліджень
- С. Біометричних досліджень
- Д. Антропометричних досліджень
- Е. Функціональних досліджень

Функціональна частина діагнозу встановлюється на підставі даних:

- А. Рентгенологічних досліджень
- В. Фотометричних досліджень

- C. Біометричних досліджень
- D. Антропометричних досліджень
- E. Функціональних досліджень

Естетична частина діагнозу встановлюється на підставі даних:

- A. Рентгенологічних досліджень
- B. Фотометричних досліджень
- C. Біометричних досліджень
- D. Антропометричних досліджень
- E. Клінічного обстеження

5. Етіологічна частина діагнозу встановлюється на підставі даних:

- A. Рентгенологічних досліджень
- B. Фотометричних досліджень
- C. Біометричних досліджень
- D. Антропометричних досліджень
- E. Клінічного обстеження

7. Просте лікування за Зіббертом- Малигінім складає:

- A. до 10 балів
- B. до 8 балів
- C. до 20 балів
- D. до 27 балів
- E. до 13 балів

8. Лікування середньої складності за Зіббертом- Малигінім складає:

- A. 21-23 бали
- B. 41-54 бали
- C. 28-40 балів
- D. 18-21бал
- E. 25-30 балів

9. Важке лікування за Зіббертом- Малигінім складає:

- A. 41-54 бали
- B. 28-40 балів
- C. 25-30 балів
- D. 30-40 балів
- E. 25-40 балів

10. Дуже важке лікування за Зіббертом- Малигінім складає:

- A. 60 балів і більше
- B. 50 балів і більше
- C. 55 балів і більше
- D. 40 балів і більше
- E. 70 балів і більше

11. Визначення ступеня складності ортодонтичного лікування необхідне для:

- A. Складання плану лікування
- B. Визначення естетичного прогнозу лікування
- C. Характеру морфологічних порушень

- D. Тривалість ортодонтичного лікування
- E. Визначення напрямку дії конструкції апарату

12. Перша група лікувальних заходів згідно алгоритму Зібберта-Малигіна включає:

- A. виправлення форми зубного ряду.
- B. встановлення нижньої щелепи в правильне положення.
- C. нормалізацію функцій зубощелепної системи.
- D. переміщення нижньої щелепи в трансверзальній площині
- E. всі відповіді вірні.

13. Друга група лікувальних заходів згідно алгоритму Зібберта-Малигіна включає:

- A. виправлення форми зубного ряду.
- B. встановлення нижньої щелепи в правильне положення.
- C. нормалізацію функцій зубощелепної системи.
- D. переміщення нижньої щелепи в трансверзальній площині
- E. немає вірної відповіді.

14. Третя група лікувальних заходів згідно алгоритму Зібберта-Малигіна включає:

- A. виправлення форми зубного ряду.
- B. встановлення нижньої щелепи в правильне положення.
- C. нормалізацію функцій зубощелепної системи.
- D. переміщення нижньої щелепи в трансверзальній площині
- E. немає вірної відповіді.

Тести (а=3)

Завдання №1.

При клінічному обстеженні пацієнта Д., 10 років поставлений діагноз: аномалійний нейтральний прикус, піднебінне положення 12 і 21 зубів. Після біометричного дослідження контрольно-діагностичних моделей складений план лікування зубощелепної аномалії, що включає: переміщення 12 і 21 зубів у вестибулярному напрямку. Величина перміщення складає 3 мм. Місця в зубній дузі для переміщення досить. Використовується стаціонарний опора апарату. Пацієнт активний, готовий до ортодонтичного лікування.

Визначите, якому ступеню складності відповідає дане лікування за Зіббертом - Малигіним.

- A. Просте лікування.
- B. Лікування середньої складності.
- C. Важке лікування.
- D. Дуже важке лікування.
- E. Дуже просте лікування.

Завдання №2.

При клінічному обстеженні пацієнта Н., 15 років поставлений діагноз:

прогнатичний дистальний прикус, скупченість зубів фронтальної ділянки верхньої щелепи 1 ступеню, нижньої щелепи - 1 ступеню. Пацієнт активно настроєний на лікування. Після біометричного дослідження контрольно-діагностичних моделей складений план лікування зубощелепної аномалії що включає: розширення верхньої і нижньої щелеп, переміщення групи різців і премолярів у вестибулярному напрямку на 3-5 мм. Двостороннє переміщення нижньої щелепи в мезіальному напрямі на 5 мм. В процесі лікування передбачається відновлення функції змикання губ, мовлення, дихання, жування. В процесі лікування буде використано апарат реципрокний за видом опори.

Визначите, якому ступеню складності відповідає дане лікування за Зіббертом - Малигінім.

- A. Просте лікування.
- B. Лікування середньої складності.
- C. Важке лікування.
- D. Дуже важке лікування.
- E. Дуже просте лікування.

Завдання № 3.

При клінічному обстеженні пацієнта Л., 10 років поставлений діагноз: прогенічний глибокий нейтральний прикус, ретрузія 53,12,11,21,22,63 зубів, протрузія 42,41,31,32 зубів. Пацієнт не активний, не настроєний на лікування. Після біометричного дослідження контрольно-діагностичних моделей складений план лікування зубощелепної аномалії що включає: переміщення фронтальної групи зубів верхньої щелепи у вестибулярному напрямку на 3 мм, переміщення фронтальної групи зубів нижньої щелепи в оральному напрямі на 3 мм. Використовується апарат Брюкля із стаціонарним опорою. В процесі лікування передбачається відновлення функції змикання губ, мовлення, жування.

Визначите, якому ступеню складності відповідає дане лікування за Зіббертом - Малигінім.

- A. Просте лікування.
- B. Лікування середньої складності.
- C. Важке лікування.
- D. Дуже важке лікування.
- E. Дуже просте лікування.

Завдання №4.

При клінічному обстеженні пацієнта М., 8 років поставлений діагноз: глибокий нейтральний прикус, вестибулярне положення 12 і 22 зубів з наявністю місця в зубній дузі. Реактивність пацієнта на лікування несприятлива. Після біометричного дослідження контрольно-діагностичних моделей складений план лікування зубощелепної аномалії що включає: корекцію прикусу у вертикальному напрямі, переміщення 12 і 22 зубів в оральному напрямку. Використовується апарат на верхню щелепу з

вестибулярною дугою з давлячими петлями і накушувальною площадкою, із стаціонарною опорою. В процесі лікування передбачається відновлення функції жування.

Визначите, якому ступеню складності відповідає дане лікування за Зіббертом - Малигінім.

- A. Просте лікування.
- B. Лікування середньої складності.
- C. Важке лікування.
- D. Дуже важке лікування.
- E. Дуже просте лікування.

Завдання №5.

При клінічному обстеженні пацієнта З., 12 років поставлений діагноз: аномалійний нейтральний прикус, вестибулярне положення 23 зуба з відсутністю місця в зубній дузі. Пацієнт активно налаштований на ортодонтичне лікування. Після біометричного дослідження контрольно-діагностичних моделей складений план лікування зубощелепної аномалії, що включає: видалення 24 зуба, корпусне переміщення 23 зуба за допомогою апарату Позднякової.

Визначите, якому ступеню складності відповідає дане лікування за Зіббертом - Малигінім.

- A. Просте лікування.
- B. Лікування середньої складності.
- C. Важке лікування.
- D. Дуже важке лікування.
- E. Дуже просте лікування.

Завдання №6.

При клінічному обстеженні пацієнта С., 10 років поставлений діагноз правосторонній латерогенічний перехресний нейтральний прикус із зсувом нижньої щелепи у бік. Реактивність пацієнта на лікування несприятлива. Після біометричного дослідження контрольно-діагностичних моделей складений план лікування зубощелепної аномалії, що включає: зсув нижньої щелепи латеральний на 1,5 мм; зсув бічної групи зубів справа у вестибулярному напрямі на 2 мм. Використовується реципрокна опора апарату. В процесі лікування передбачається відновлення функції жування.

Визначите, якому ступеню складності відповідає дане лікування за Зіббертом - Малигінім.

- A. Просте лікування.
- B. Лікування середньої складності.
- C. Важке лікування.
- D. Дуже важке лікування.
- E. Дуже просте лікування.

Завдання №7.

При клінічному обстеженні пацієнта Ш., 7 років поставлений діагноз прогнатичний глибокий дистальний прикус. Реактивність пацієнта на лікування сприятлива. Після біометричного дослідження контрольно-діагностичних моделей складений план лікування зубощелепної аномалії, що включає: зміна в оральному напрямі нахилу фронтальної групи зубів верхньої щелепи на 5 мм, двостороннє переміщення нижньої щелепи мезіально на 6 мм, вестибулярне переміщення фронтальної групи зубів нижньої щелепи на 2 мм. Використовується реципрокна опора апарату. В процесі лікування передбачається відновлення функції жування, змикання губ, мовлення, дихання.

Визначите, якому ступеню складності відповідає дане лікування за Зіббертом - Малигінім.

- A. Просте лікування.
- B. Лікування середньої складності.
- C. Важке лікування.
- D. Дуже важке лікування.
- E. Дуже просте лікування.

Завдання №8.

При клінічному обстеженні пацієнта С., 13 років поставлений діагноз прогенічний мезіальний прикус. Реактивність пацієнта на лікування дуже сприятлива. Після біометричного дослідження контрольно-діагностичних моделей складений план лікування зубощелепної аномалії, що включає: переміщення нижньої щелепи в дистальному напрямі на 2 мм; розширення фронтальної ділянки верхньої щелепи, переміщення фронтальної групи зубів верхньої щелепи у вестибулярному напрямку на 3 мм. Використовується реципрокна опора апарату. В процесі лікування передбачається відновлення функції жування, змикання губ, мовлення, дихання.

Визначите, якому ступеню складності відповідає дане лікування за Зіббертом - Малигінім.

- A. Просте лікування.
- B. Лікування середньої складності.
- C. Важке лікування.
- D. Дуже важке лікування.
- E. Дуже просте лікування.

Завдання №9.

При клінічному обстеженні пацієнта С., 13 років поставлений діагноз аномалійний нейтральний прикус, скупченість фронтальної групи зубів нижньої щелепи III ступеню. Після біометричного дослідження контрольно-діагностичних моделей складений план лікування зубощелепної аномалії, що включає: видалення 11 зуба; переміщення 12 і 21 зубів із сприятливим нахилом коронок зубів до серединний - сагітальної площини на 2 мм. У апараті використовується стаціонарний опора.

Визначите, якому ступеню складності відповідає дане лікування за Зіббертом - Малигіним.

- A. Просте лікування.
- B. Лікування середньої складності.
- C. Важке лікування.
- D. Дуже важке лікування.
- E. Дуже просте лікування.

Завдання №10.

При клінічному обстеженні пацієнта Ж., 10 років поставлений діагноз: відкритий прогнатичний нейтральний прикус, протрузія фронтальних зубів верхньої щелепи. Після біометричного дослідження контрольно-діагностичних моделей складений план лікування зубощелепної аномалії, що включає: досягнення різцевого контакту, зміна нахилу фронтальних зубів верхньої щелепи оральний на 3 мм. У апараті використовується стаціонарний опора.

Визначите, якому ступеню складності відповідає дане лікування за Зіббертом - Малигіним.

- A. Просте лікування.
- B. Лікування середньої складності.
- C. Важке лікування.
- D. Дуже важке лікування.
- E. Дуже просте лікування.

Завдання №11.

При клінічному обстеженні пацієнта Ц., 15 років поставлений діагноз: аномалійний нейтральний прикус, первинна адентія 12 і 22 зубів, діастема верхньої щелепи - 6 мм (в результаті корпусного зсуву зубів). Після біометричного дослідження контрольно-діагностичних моделей складений план лікування зубощелепної аномалії, що включає: корпусний зсув 11 та 21 зубів за допомогою апарату Коркгауза, відновлення цілісності зубного ряду верхньої щелепи шляхом протезування. Опора апарату - стаціонарна.

Визначите, якому ступеню складності відповідає дане лікування за Зіббертом - Малигіним.

- A. Просте лікування.
- B. Лікування середньої складності.
- C. Важке лікування.
- D. Дуже важке лікування.
- E. Дуже просте лікування.

Завдання №12.

При клінічному обстеженні пацієнта Т., 20 років поставлений діагноз: двосторонній перехресний латерогенічний нейтральний прикус без зсуву нижньої щелепи, скупченність фронтальних зубів верхньої щелепи 2 міри, абсолютна макродентія. Реактивність пацієнта сприятлива для

ортодонтичного лікування. Після біометричного дослідження контрольно-діагностичних моделей складений план лікування зубощелепної аномалії, що включає: розширення верхнього зубного ряду з переміщенням всіх груп зубів у вестибулярному напрямку на 4 мм. В процесі лікування передбачається відновлення функції жування.

Визначите, якому ступеню складності відповідає дане лікування за Зіббертом - Малигіним.

- А. Просте лікування.
- В. Лікування середньої складності.
- С. Важке лікування.
- Д. Дуже важке лікування.
- Е. Дуже просте лікування.

7. Література:

Основна література:

1. Головкин Н.В. Ортодонтия. Развитие прикуса, диагностика зубощелепных аномалий, ортодонтический диагноз. – Полтава: ПФ «Форпіка» 2003. – 296 с.
2. Флис П.С. Ортодонтия:ученик/П.С.Флис, Н.А.О.мельчук, Н.В.Р.ащенко и др. – К.:Медицина, 2008. – 360 с.
2. Шарова Г.В., Рогожников Г.И. Ортопедическая стоматология детского возраста. М., «Медицина», 1991. с. 289.
3. Руководство по ортодонтии /под общей редакцией проф. Ф.Я. Хорошилкиной/ М. «Медицина» 1982.

Додаткова:

1. Виноградова Т.Н. «Стоматология детского возраста» М. «Медицина», 1987.
2. Головкин Н.В. Профилактика зубощелепных аномалий. - Вінниця: Нова Книга, 2005.
3. Григорьева Л.П. Прикус у детей. - Киев: Здоровье, 1995 г. - 231 с.
- Каспарова и соавт. «Заболевание височно-нижне-челюстного сустава у детей и подростков» М. «Медицина», 1981.
4. Колесов А.А. «Стоматология детского возраста» М. «Медицина», 1991.
5. Криштаб СИ., Василевская З.Ф., Мухина А.Д., Неспрядько В.П. Лечение зубо-челюстных деформаций Киев, «Здоров'я», 1982 с. 190.
6. Курляндский В.Ю. Ортопедическая стоматология. М. «Медицина», 1977.
7. Фалин Л.Я. Гистология и эмбриология полости рта и зубов. М., 1963.

Навчальна дисципліна	Ортодонтія
Модуль № 1	Ортодонтія. Діагностика зубо-щелепних аномалій та деформацій
Змістовий модуль № 2	Методи обстеження пацієнта з зубощелепними аномаліями та деформаціями.
Тема заняття №21	Етіологія та патогенез зубощелепно-лицевих аномалій та деформацій. Визначення понять «аномалія», «деформація», «вроджена», «спадкова», «набута»
Курс	III
Факультет	Стоматологічний
Кількість годин	2

1. уальність теми: знання етіологічних факторів і патогенезу розвитку ЗЧА необхідно для формулювання правильного діагнозу вибору найбільш раціонального методу лікування, що призведе до стабільного результату і відсутності рецидиву патології.

2. Конкретні цілі:

1. Вивчити групи чинників, які призводять до розвитку ЗЧА.
2. Визначити фактори, які сприяють розвитку ЗЧА в антенатальному періоді.
3. Визначити фактори, які призводять до розвитку ЗЧА в постанатальному періоді.
4. Вивчити класифікацію шкідливих звичок за В. П. Окушко.
5. Вивчити групи ризику розвитку ЗЧА.
6. Вивчити методику прогнозування розвитку ЗЧА по Л. Б. Лепорського.

3. Теоретичні питання до заняття:

1. Групи факторів, які призводять до розвитку ЗЧА.
2. Фактори, що сприяють розвитку ЗЧА в антенатальному періоді.
3. Фактори, які призводять до розвитку ЗЧА в постанатальному періоді.
4. Класифікація шкідливих звичок за В. П. Окушко.

5. Групи ризику розвитку ЗЧА.
6. Прогнозування розвитку ЗЧА по Л. Б. Лепорського.

4. Практичні роботи (завдання), які виконуються на занятті:

- 1.Визначення факторів ризику розвитку зубощелепних аномалій.
- 2.Визначення патогенезу розвитку зубощелепних аномалій.
- 3.Визначення груп ризику розвитку ЗЧА.
4. Визначення прогнозу виникнення ЗЧА.

5. Зміст теми:

Розвитку зубощелепних аномалій і деформацій сприяють різні чинники, як місцевого, так і загального характеру, але частіше за всіх це з'єднання декількох факторів. Залежно від механізму дії їх поділяють на три групи:

Спадкові:

- Діючі під час внутрішньоутробного розвитку (антенатальні);
- Діючі після народження дитини (постнатальні).

Крім спадкування тих чи інших захворювань дитина може успадкувати від батьків або найближчих родичів особливості розвитку черепа (тип особи; розмір щелеп і їх розташування; кількість, розміри, форму зубів і т.д.).

Друга група чинників призводить до формування вроджених зубощелепних аномалій та вад розвитку,

третья - придбаних зубощелепних аномалій. Перші дві групи факторів є недостатньо вивченою.

До постнатальним факторів, які сприяють розвитку зубощелепних аномалій і деформацій відносять такі:

1. Неправильне штучне вигодовування.
2. Довготривале застосування соски.
3. Захворювання раннього дитячого віку - перенесень рахіт.
4. Порушення в термінах прорізування зубів.
5. Адентія.
6. Надкомплектні зуби.
7. Ретенвані зуби.
8. Абсолютна або відносна (індивідуальна) макродентія.
9. Мікродентія.
10. Порушення функцій зубощелепної системи:
 - Смоктання;
 - Змикання губ;
 - Дихання;
 - Жування;
 - Ковтання;
 - Мови.
11. Порушення м'якої динамічної рівноваги м'язів, які оточують зубні ряди.
12. Порушення статури: сутулість; лордоз; кіфоз; сколіоз;.
13. Множинне каріозне руйнування апроксимальних поверхонь зубів.
14. Рання втрата тимчасових або постійних зубів.

15. Дисфункція або захворювання СНЩС.
16. Травми щелепно-лищевої області.
17. Запальні і пухлинні захворювання щелеп.
18. Укорочені губи (переважно верхня).
19. Порушення розташування і артикуляції язика.
20. Аномалії прикріплення м'яких тканин порожнини рота (вуздечок губ, язика, мілке передвір'я порожнини рота).
21. Шкідливі звички смоктання соски, пальців, губ, язика, щік і сторонніх предметів.
22. Патологічне стирання твердих тканин зубів.
23. Нерівномірний стирання твердих тканин тимчасових зубів.
24. Відсутність фізіологічного стирання твердих тканин тимчасових зубів.
25. Неправильні позотонічні рефлекси.
26. Наявність аденоїдних розростань.
27. Гіпертрофія піднебінних мигдалин.
28. Захворювання верхніх дихальних шляхів.
29. Оперативні втручання в щелепно-лицьовій ділянці.
30. Загальні захворювання.
31. Екологічні особливості навколишнього середовища.

В.П. Окушко у своїй класифікації розглядає тільки ті види звичок, які призводять до розвитку різних видів ЗЧА і розподіляє їх на 3 групи:

I. Звички смоктання (зафіксовані рухові реакції):

- 1) звичка смоктання пальців;
- 2) звичка смоктання і прикушення губ, щік, предметів;
- 3) звичка смоктання і прикушення язика.

II. Аномалії функції (зафіксовані функції, які неправильно протікають):

- 1) порушення функції жування;
- 2) неправильне ковтання і звичка тиску на зуби язиком;
- 3) ротовий тип дихання;
- 4) неправильна мовна артикуляція.

III. Зафіксовані позотонічні рефлекси, які визначають неправильне положення частин тіла у спокої:

- 1) неправильна поза тіла і порушення постави;
- 2) неправильне положення нижньої щелепи і язика у спокої.

Групи ризику по стоматологічним захворюванням:

1. Діти, які народилися від матерів з екстрагенітальною патологією (вадами серцево-судинної системи, гіпертонією, нефропатією, цукровим діабетом, туберкульозом, токсикозом вагітності і т.д.).
2. Діти у одного з батьків яких визначається декомпенсована форма перебігу карієсу (III ступінь активності).
3. Діти, які народилися недоношеними.
4. Діти, які перенесли в період новонародженості і в грудному віці гемолітичну хворобу, пневмонію, гнійно-септичні захворювання, рахіт, гіпервітаміноз Д, більш ніж 4 рази хворіють респіраторними

захворюваннями.

Робота з дітьми раннього віку починається з 3-річного віку, визначенням етіологічних факторів і попередженням розвитку зубощелепних аномалій займаються дитячий стоматолог і ортодонт.

Т. Ф. Виноградова запропонувала розподіляти дітей, які підлягають диспансеризації на три групи залежно від кількості оглядів на рік (1 - 2 - 3 рази), позначаючи їх ІД, ПД, ППД і п'ять груп здоров'я (ІЗ-VЗ). Склад груп здоров'я трактувався таким чином:

I група - здорові діти, які рідко хворіють.

II група - здорові діти з обтяженим біологічним і соціальним анамнезом, які часто (4 рази і більше на рік) або тривало хворіють гострими захворюваннями, або з ризиком виникнення хронічної патології.

III група - діти з хронічними захворюваннями або вродженою патологією в стані компенсації (з рідкісними і не важкими загостреннями, без вираженого порушення загального стану і самопочуття), з рідкими інтеркурентних захворюваннями.

IV група - діти з хронічними захворюваннями та вадами розвитку в стані субкомпенсації (з частими не важкими загостреннями основного захворювання, з порушенням загального стану і самопочуття після загострення) із затяжним реконвалесцентної періодом після інтеркурентних захворювань, а також з вираженими ознаками незрілості.

V група - діти, які хворіють на тяжкі хронічні захворювання, з важкими вадами розвитку в стадії декомпенсації, тобто із загрозою інвалідації та інваліди.

У виборі критеріїв для поділу дітей по диспансерним групам з Т. Ф.

Виноградової не виділені групи ризику які за своєю суттю є перехідними формами між здоров'ям і компенсованій патологією. Ризик виникнення стоматологічного захворювання відбивається літерою "Р".

Н. Г. Снагіна (1978) запропонувала розподіляти дітей з факторами ризику зубощелепних аномалій на дві групи різні за ступенем достовірності виникнення патології прикусу.

Перша група (ризик аномалій - РА) представлена сімома факторами, які назвали сприяють, наявність яких ускладнюється аномалією розвитку в незначній кількості випадків навіть при відсутності профілактичних заходів:

- 1) аномалії прикріплення м'яких тканин до альвеолярному відростку;
- 2) дефект зубного рядові при видаленні одного зуба до початку резорбції кореня;
- 3) карієс бокових зубів з руйнуванням контактних поверхонь або поверхонь змикання;
- 4) порушення строків та послідовності зміни тимчасових зубів;
- 5) захворювання органів зору, які обумовлені змінами форми очниці (короткозорість), що часто поєднується з деформацією нижньої щелепи;
- 6) рахіт (в анамнезі) і хронічні соматичні захворювання;
- 7) спадковість.

Наступну групу складають діти з такими активно діючими причинами

аномалій, не усунення яких ускладнюється вадами розвитку в більшості випадків. Наявність таких факторів називають "преданомалією" або "станом функціональної готовності" до розвитку аномалії. Преданомалії позначають як ІА і вони наступні:

- 1) порушення функції жування;
- 2) порушення функції ковтання;
- 3) порушення функції дихання;
- 4) дитячі шкідливі звички;
- 5) повільне стирання тимчасових зубів після 4-х років, ускладнено блоком горбків іклів і моляра;
- 6) раннє, до термінів фізіологічної резорбції коренів, видалення двох або більше поруч розташованих зубів, перенесені травми, оперативні втручання та запальні захворювання, які здійснили вплив на розвиток і зростання щелеп і м'яких тканин цієї ділянки (рубці і т.п.);
- 7) порушення опорно-рухового апарату і постави.

Між факторами ризику та преданомалією є відмінності, які важливі для прогнозу, так і для визначення тактики лікаря-ортодонта. При перших-ймовірність розвитку аномалій низька і функція стоматолога полягає в особистому спостереженні із залученням до співпраці відповідних фахівців, або без необхідності невідкладної допомоги. При інших - розвиток аномалії є майже обов'язковим і функція стоматолога полягає в наданні активної допомоги - нормалізація порушених функцій, усунення шкідливих звичок, пришліфовка зубів, корекція постави, профілактичне зубне протезування, призначення профілактичних ортодонтичних апаратів і т.п.

Оскільки огляд всіх дітей, і відповідно, і масова профілактика зубощелепних аномалій ортодонта складна в результаті кадрового забезпечення - їх кількість в 8 разів менше, ніж дитячих стоматологів, то ці функції можуть виконувати останні. Тому під спостереженням дитячого стоматолога перебувають діти з РА і ІА, а ортодонт забезпечує за напрямками дитячого стоматолога диспансеризацію дітей з ІА-ІІА, проводити апаратурне лікування та профілактичне зубне протезування.

Л. Б. Лепорського на підставі вивчення впливу етіологічних факторів на зростання особи та формування прикусу у дітей розробила методику прогнозування ймовірності виникнення зубощелепних аномалій. При цьому виділяються два таких аспекти:

1. Прогноз ймовірності появи зубощелепної аномалії у дитини в результаті з'єднувального дії патогенетичних факторів на момент обстеження (ситуаційний прогноз).
2. Прогноз розвитку зубощелепної системи протягом певного часу, який відбувається в певних умовах.

6. Матеріали для самоконтролю:

А. Завдання для самоконтролю (таблиці, схеми, малюнки, графіки):**Б. Задачі для самоконтролю:****Тестові завдання**

1. Залежно від механізму дії етіологічні фактори поділяють на таку кількість груп:
 - 1) одну;
 - 2) дві;
 - 3) три;
 - 4) чотири;
 - 5) п'ять.
2. Дитина може успадкувати від батьків або найближчих родичів:
 - 1) тип особи;
 - 2) розміри щелеп та їх розташування;
 - 3) кількість зубів;
 - 4) розміри і форму зубів;
 - 5) всі відповіді правильні.
3. Фактори, які діють під час внутрішньоутробного розвитку дитини призводять до:
 - 1) вродженим ЗЧА і пороків розвитку;
 - 2) придбаних ЗЧА;
 - 3) успадкованих ЗЧА;
 - 4) деформацій прикусу;
 - 5) правильної відповіді немає.
4. Постнатальні фактори призводять до:
 - 1) вроджених ЗЧА;
 - 2) придбаних ЗЧА;
 - 3) успадкованих ЗЧА;
 - 4) вад розвитку;
 - 5) правильної відповіді немає.
5. Класифікація дитячих шкідливих звичок запропонована:
 - 1) Ф. Я. Хорошилкіной;
 - 2) Л. П. Зубкової;
 - 3) Л. Б. Лепорської;
 - 4) Л.І.Ільїной-Маркосян;
 - 5) В. П. Окушко.
6. До першої групи шкідливих звичок відносять:
 - 1) звички смоктання;
 - 2) парафункцій мови;
 - 3) порушення міодінамічного рівноваги;
 - 4) порушення функції жування;
 - 5) порушення постави.
7. До другої групи шкідливих звичок відносять:
 - 1) звички смоктання;
 - 2) аномалії функції (зафіксовані функції, які неправильно протікають);
 - 3) порушення міодінамічної рівноваги;

- 4) порушення постави;
- 5) правильної відповіді немає.
8. До третьої групи шкідливих звичок відносять:
 - 1) звички смоктання;
 - 2) аномалії функції (зафіксовані функції, які неправильно протікають):
 - 3) зафіксовані позотонічні рефлекси, які визначають неправильне положення частин тіла у спокої;
 - 4) аномалії функції (зафіксовані функції, які неправильно протікають):
 - 5) правильної відповіді немає.
9. Прогностичні коефіцієнти для визначення ймовірності виникнення зубощелепної аномалії розроблені:
 - 1) Ф. Я. Хорошилкіной;
 - 2) Л. П. Зубкової;
 - 3) Л. Б. Лепорського;
 - 4) Л.І.Ільіной-Маркосян;
 - 5) В. П. Окушко.
10. Лордоз, кіфоз, сколіоз відносять до:
 - 1) аномалій функції;
 - 2) порушень м'одінамічного рівноваги;
 - 3) зафіксованих позотонічних рефлексів, які визначають неправильне положення частин тіла;
 - 4) звичок смоктання;
 - 5) правильної відповіді немає.

7. Рекомендована література

Основна:

- 1.Руководство по ортодонтии под ред. Ф.Я.Хорошилкиной, М., Медицина.- 1982.
- 2.Ортодонтия. Н.В.Головко. Полтава.-2003.
3. Ортодонтия. Під редакцією Фліса П.С. – К.: Медицина, 2008. – 360 с.
- 4.Л.П.Григорьева. Прикус у детей. – Полтава. – 1995.
- 5.А.И.Бетельман и соавт. «Ортопедическая стоматология детского возраста» К.; - Здоровье. – 1972.

Додаткова:

- 1.З.Ф.Василевская, А.Д.Мухина «Деформации зубочелюстной системы» К., - Здоровье. – 1975. – С. 3 – 6.
2. Ужумецкене И.И. Методы исследования в ортодонтии. - М., Медицина. – 1970. – С. 6-47.

Навчальна дисципліна	Ортодонтія
Модуль № 1	Ортодонтія. Діагностика зубо-щелепних аномалій та деформацій.
Змістовий модуль № 3	Основні принципи і методи лікування пацієнтів із зубо-щелепними аномаліями та деформаціями
Тема заняття №23	Принципи організації ортодонтичної допомоги населенню України. Профілактична направленість і комплексність ортодонтичного лікування. Можливість саморегуляції зубощелепних аномалій. Вибір методів лікування з урахуванням віку хворого, ступеню вираженості аномалії. Диспансерні групи.
Курс	3
Факультет	Стоматологічний
Кількість годин	2

1. Актуальність теми: диспансеризація всіх верств населення є основним методом вторинної профілактики. Тому знання основних принципів диспансеризації є важливим для стоматологів. А також важливі в підготовці лікаря - ортодонта.

2. Конкретні цілі:

Знати: вікові періоди розвитку дитини; вікові періоди формування зубощелепної системи; мета диспансеризації у ортодонта; завдання диспансеризації у ортодонта; етапи диспансеризації у ортодонта; групи диспансерного спостереження у ортодонта; визначення ефективності диспансеризації.

Вміти: визначити віковий період розвитку прикусу; визначити приналежність зубів до тимчасового або постійного прикусу; визначити період формування зубощелепної системи; визначити групу здоров'я; визначити групу диспансерного спостереження у ортодонта; призначити необхідний комплекс профілактично-оздоровчих і лікувальних заходів в диспансерних групах.

3. Теоретичні питання до заняття:

1. Особливості проведення суб'єктивного обстеження дітей (особливості визначення анамнезу життя і захворювання).
2. Етапи об'єктивного обстеження ортодонтичного пацієнта, його мета.

3. Рівні ортодонтичної профілактики - первинна, вторинна, третинна.
4. Вторинна профілактика (ортодонтична диспансеризація): суть, методи.
5. Етапи диспансеризації.
6. Розподіл дітей за групами здоров'я.
7. Групи диспансерного спостереження у ортодонта.
8. Обсяг роботи ортодонта в кожній групі спостереження.
9. Визначення ефективності диспансеризації.

4. Практичні роботи, які виконуються на занятті:

- Визначити періоди розвитку дитини;
- Визначити приналежність зубів до певного виду прикусу;
- Визначити групу здоров'я дитини;
- Визначити групу диспансерного спостереження.

5. Зміст теми:

Зараз ортодонтія - наука, яка займається вивченням етіології, патогенезу, клініки, діагностики, методів лікування і профілактики стійких аномалій і деформацій зубощелепного апарату у дітей та дорослих.

Незважаючи на це, сучасна ортодонтія повинна вирішувати такі завдання:

1. Вивчення факторів, які призводять до розвитку зубощелепно-лицьових аномалій.
2. Вивчення їх патогенезу.
3. Розробка нових методів діагностики.
4. Розробка методів профілактики та лікування зубощелепно-лицьових аномалій та деформацій прикусу.
5. Розробка методів профілактики та лікування дефектів окремих зубів, зубних рядів, щелеп та особи у дітей.
6. Управління ростом щелеп.
7. Нормалізація порушених функцій порожнини рота.
8. Усунення чинників, які призводять до розвитку зубощелепно-лицьових аномалій.
9. Вплив на розвиток суміжних органів і систем.

Профілактична ортодонтія - це комплекс заходів, спрямованих на попередження та усунення етіологічних і патогенетичних факторів, які призводять до розвитку зубощелепно-лицьових аномалій.

Завдання профілактичної ортодонтії такі:

1. Позитивний вплив на загальний стан вагітної жінки і дитини.
 2. Організаційні та лікувальні заходи, які забезпечують раннє визначення і усунення факторів ризику розвитку зубощелепно-лицьових аномалій.
- Ф.Я. Хорошилкина (2006) визначила 6 напрямків ортодонтії з урахуванням віку пацієнтів, які потребують ортодонтичному лікуванні, а також специфіки лікувальних заходів:
1. Профілактична ортодонтія серед організованих дитячих колективів.
 2. Спеціалізоване лікування дітей в умовах ортодонтичних кабінетів або відділень.
 3. Ортодонтичне лікування підлітків.

4. Ортодонтичне лікування дорослих.

5. Ортодонтичне лікування і зубощелепної протезування хворих з вродженими вадами розвитку (щілинні дефекти губи, альвеолярного відростка, піднебіння) в системі їх комплексного лікування.

6. Ортодонтичне лікування в умовах хірургічного стаціонару як підготовчий або заключний етап хірургічно-реконструктивного усунення зубощелепно-лицьових аномалій та деформацій прикусу.

Ортодонтична допомога надається дітям у віці від 3 до 14 років (в деяких випадках - вроджені вади розвитку обличчя та щелеп - відразу після народження дитини), підліткам на базі міських або районних дитячих стоматологічних поліклінік, і дорослим - в стоматологічних поліклініках, які в залежності від кількості населення повинні мати ортодонтичний кабінет або відділення.

Робота лікаря-ортодонта регламентується наказами МОЗ України. Згідно з існуючими нормативами на 10000 дітей, які проживають в місті з населенням понад 25000, виділяють 0,45 посади лікаря-ортодонта. Для обслуговування ортодонтичного кабінету виділяється 1 посада медичної сестри на 2 посади лікарів-ортодонтів, і 1 посада (молодший медичний персонал) на посади лікарів-ортодонтів. Посади зубних техніків виділяють посад лікарів ортодонтів в співвідношенні 1: 1. Посада завідуючого ортодонтичного відділення доводиться на 5-6 посад лікарів-ортодонтів. Завідувач відділенням виконує лікарську роботу в обсязі 0,5 посади лікаря-ортодонта, проводить організаційні заходи і надає консультативну допомогу. Згідно з наказом МОЗ України в кожному місті з населенням понад 100000 жителів необхідна дитяча стоматологічна поліклініка, до складу якої входить ортодонтичний кабінет. Ортодонтичний кабінет, або відділення, є складовою частиною дитячої стоматологічної поліклініки, (обласний, міський чи районної) нарівні з профілактичним, терапевтичним і хірургічним відділеннями. У ортодонтичному відділенні або кабінеті на кожне робоче місце лікаря-ортодонта відводиться не менше 7 м площі.

Ортодонтичний кабінет, який має 4 стоматологічні крісла, повинен бути обладнаний стерилізаційною кімнатою. Кожне робоче місце лікаря-ортодонта має універсальну стоматологічну установку. У роботі застосовується насамперед стоматологічне дзеркало і пінцет, а також зонд, шпатель, бори для прямого і кутового наконечників, дискові пилки, диски, камені, крампонов щипці, зуботехнічний шпатель, гумова колба, гіпсовий ніж. Крім того, необхідний гіпс, набори зуботехнічного воску, ортодонтичного дроту різного діаметру, допоміжні матеріали і медикаменти, спеціальні ортодонтичні інструменти. У ортодонтичному кабінеті необхідно мати також і газовий пальник або спиртівку, окремих стіл для роботи з гіпсом для відливання моделей щелеп. Кожному лікаря-ортодонта необхідно мати окремих стіл для записів в історіях хвороби пацієнтів, шафа для зберігання діагностичних моделей щелеп, ящик для готових ортодонтичних робіт і протезів, ящик для історій хвороби. Велику увагу необхідно приділяти правилам асептики і антисептики. Ця робота регламентована галузевим

стандартом "Стерилізація і дезінфекція виробів медичного призначення" (Методи, засоби і режими ОСТ 42-21-86, наказ № 770 від 10.01.1986. Організація роботи лікаря-ортодонта. З метою оцінки ефективності роботи лікаря-ортодонта згідно з наказом МОЗ України № 302 від 27.12.1999 р введені форми медичної документації та такі показники:

1. Кількість пацієнтів, яких приймають за робочий день (місяць, рік).
2. Трудові одиниці.
3. Кількість пацієнтів, які закінчили ортодонтичне лікування.
4. Кількість пацієнтів, які перебувають під наглядом лікаря-ортодонта (в різних диспансерних групах).

Так, за 1 робочий день ортодонта необхідно прийняти 12 пацієнтів, 1 з яких - первинний, виробити 25 умовних одиниць. Ортодонтичні апарати і дитячі зубні протези виготовляють в зуботехнічній лабораторії.

Диспансеризація - це метод медико-санітарного обслуговування населення, який включає необхідний комплекс оздоровчих соціально-гігієнічних і лікувально-профілактичних заходів з метою збереження і зміцнення здоров'я та підвищення працездатності диспансерізуючогося контингенту.

Головною метою ортодонтичної диспансеризації - здійснення заходів, спрямованих на збереження і зміцнення зубів; усунення етіологічних чинників, що сприяють розвитку зубощелепних аномалій та деформацій прикусу; сприяння нормальному розвитку прикусу; ранню діагностику і лікування різних форм зубощелепних аномалій та деформацій прикусу на основі динамічного спостереження.

Диспансеризація дитячого населення у ортодонта включає:

- щорічні медичні огляди з проведенням встановленого обсягу досліджень,
- оцінка стану здоров'я з метою визначення осіб, які мають фактори ризику розвитку зубощелепних аномалій та деформацій прикусу,
- дообстеження осіб, які вимагають ортодонтичного лікування із застосуванням всіх сучасних методів діагностики,
- визначення зубощелепних аномалій та деформацій прикусу на ранніх стадіях розвитку з подальшим проведенням комплексу лікувально-оздоровчих заходів і динамічного спостереження за станом розвитку зубощелепної системи і здоров'ям дітей і підлітків.

З метою попередження розвитку порушень в зубощелепній системі пропонується проводити такі заходи:

1. Медико-генетичне консультування осіб, які беруть шлюб.
2. Організація раціонального харчування і режиму праці та відпочинку вагітної, охорона її здоров'я.
3. Організація гігієнічного виховання і гігієнічного догляду за дитиною.
4. Навчання дитини гігієну порожнини рота.
5. Забезпечення планової санації порожнини рота і профілактики основних стоматологічних захворювань.
6. Визначення сімейної прихильності до розвитку зубощелепних аномалій

(адентія і надкомплектні зуби; мікро - та макрогнатії; мікро - та макродентії; про - або ретрогенія; урощені пороки розвитку; аномалії прикріплення м'яких тканин; макроглоссія; окремі види зубощелепних аномалій та деформацій прикусу і т .і.).

7. Попередження розвитку зубощелепних аномалій шляхом боротьби зі шкідливими звичками; нормалізацією функцій порожнини рота. Пластики аномалій прикріплення м'яких тканин (дрібног передодня порожнини рота, вуздечок мови і губ). Відновлення коронок зруйнованих зубів, заміщення дефектів зубних рядів. Своєчасне видалення за показаннями сверхкомплектних зубів і затрималися тимчасових зубів; усунення звичного зміщення нижньої щелепи і т.і.

8. Лікування зубощелепних аномалій та деформацій на ранніх стадіях розвитку шляхом застосування сучасних методів.

9. Попередження рецидивів зубощелепних аномалій та деформацій прикусу.

10. Досягнення оптимального морфологічного, функціонального і естетичного оптимуму при лікуванні зубощелепних аномалій та деформацій прикусу.

Для проведення ортодонтичної диспансеризації необхідно 1,7 (за А.М. Зволінської) або 3,6 (за Л.Б. Треймане) посади лікаря-ортодонта на 10000 дитячого населення.

Заходи з ортодонтичної диспансеризації здійснюються поетапно:

I етап - реєстрація пацієнтів. Необхідно визначити вік, стать і стан (групу) здоров'я.

II етап - спеціалізований огляд кожної дитини і санація порожнини рота. Отримана інформація є основою для формування диспансерних груп і наступного спостереження.

III етап - формування груп пацієнтів з метою ортодонтичної диспансеризації. Складання плану роботи лікаря-ортодонта на диспансерному ділянці.

IV спостереження за пацієнтами, санація порожнини рота, проведення уроків гігієни та інших масових профілактичних заходів.

V етап - визначення ефективності ортодонтичної диспансеризації, визначення форм і засобів вдосконалення цієї роботи.

Після проведеного особистого обліку всього дитячого населення, що підлягає диспансеризації плануються профілактичні огляди в таких групах:

- новонароджені,
- діти першого року життя,
- діти дошкільного віку, які відвідують дошкільні установи,
- діти дошкільного віку, які відвідують дошкільні установи,
- школярі у віці до 15 років.

Показання до диспансерному спостереженню дуже широкі.

Диспансеризація проводиться за віком, в залежності від групи здоров'я і в залежності від виду зубощелепних аномалій та деформацій прикусу.

За станом здоров'я дітей розподіляють на наступні групи:

I група - здорові діти, які не мають відхилень за всіма ознаками здоров'я, тобто не хворіють на період огляду, а також мають незначні одиничні відхилення, що не впливають на стан здоров'я і не потребують корекції.

II група - діти з факторами ризику виникнення хронічної патології і схильні до підвищеної захворюваності. Це діти з наявністю функціональних відхилень, обумовлених ступенем морфологічної зрілості органів і систем; діти 1 року життя з обтяженим акушерським і генеалогічним анамнезом, часто хворіють або перенесли одне важке захворювання з несприятливим перебігом реабілітаційного періоду і т.п.

III - V групи - це діти з хронічною патологією в стані компенсації, субкомпенсації і декомпенсації.

Відповідно дітей II групи оглядають в звичайні терміни - 1 раз в рік. Дітей II групи - 2 рази в рік. Діти III, IV і V груп здоров'я знаходяться під наглядом відповідних фахівців або педіатра, вони отримують лікування у ортодонта в залежності від наявності тієї чи іншої зубощелепної аномалії і деформацій прикусу в разі їх відсутності оглядаються ортодонтом 2 рази в рік.

Для диспансеризації дітей і підлітків у стоматолога Н.М.Каспарова (1981) пропонує розподіл дітей на 3 групи в залежності від стану здоров'я таким чином:

I групу складають діти дошкільного (з 1-го року життя) і шкільного віку, які не мають соматичних захворювань і відхилень у стані порожнини рота.

II групу складають діти з хронічними соматичними захворюваннями, що зумовлюють особливості диспансеризації у стоматолога.

III групу складають діти зі стоматологічними захворюваннями, які потребують довготривалої диспансеризації.

Для кожної групи за окремими віковими ознаками і в залежності від захворювання запропонована оптимальна кратність огладів, обсяг комплексного обстеження та лікувально-профілактичних заходів.

Н. І. Смоляр і І. П. Жирний (1981) запропонували наступний принцип угруповання:

I група - практично здорові діти з інтактною порожниною рота.

II група - діти з компенсованій формою карієсу зубів, які мають фактори ризику захворювань твердих тканин зубів і маргінального періодонта або виникнення зубощелепних аномалій та деформацій прикусу. У цю групу відносять дітей з незадовільним загальним розвитком і обтяженим анамнезом, з шкідливими звичками і т.і.

III група - діти з субкомпенсованою формою перебігу карієсу зубів, пороками розвитку твердих тканин зубів; патологією пародонту, яка обумовлена місцевими факторами; діти з обтяженим анамнезом і незадовільним загальним розвитком, які мають компенсовану форму карієсу і фактори ризику виникнення інших стоматологічних захворювань.

IV група - діти з компенсованій формою карієсу і обтяженим анамнезом, з патологією пародонту (крім обумовленого місцевими

факторами) і аномаліями зубощелепної системи; з інтенсивним приростом карієсу (більше 2 зубів або порожнин за період спостереження), гострим перебігом каріозного процесу.

Ф.Я. Хорошилкіна (1999) пропонує наступні групи диспансерного спостереження у ортодонта:

I група - діти з правильним змиканням губ, нормально протікають функціями зубощелепної системи і правильним прикусом. Незначні відхилення в зубощелепної системі розглядають як варіанти норми. Такі діти потребують виховання гігієнічних навичок догляду за зубами і порожниною рота. Стоматолог - ортодонт оглядає їх один раз на рік.

II група - діти без виражених морфологічних відхилень від норми в зубощелепної системі, але з порушеннями функцій дихання, ковтання, жування, мови, миміки; з шкідливими звичками, які сприяють розвитку зубощелепних аномалій та деформацій прикусу. У таких дітей необхідно усувати причини виникнення відхилень від нормальної будови в зубощелепної системі і створювати сприятливі умови для нормального росту щелеп, протікання функцій і формування прикусу. За свідченнями санируючі порожнину рота; пропонують заходи боротьби зі шкідливими звичками; призначають комплекс лікувальної гімнастики; направляють на консультацію до ЛОР-лікаря, ортопеда та інших фахівців. За такими дітьми повинні спостерігати батьки, вихователі, мед. персонал дитячих установ, а також педіатр. Активне спостереження продовжують 6 місяців. Після усунення чинників, які призводять до розвитку зубощелепних аномалій та деформацій прикусу спостереження продовжують протягом 1 року.

Групи ризику по стоматологічних захворюваннях:

1. Діти, які народилися від матерів з екстрагенітальною патологією (вадами серцево-судинної системи, гіпертонію, нефропатією, цукровий діабет, туберкульоз, токсикозом вагітності і т.і.).
2. Діти, у яких, в одного з батьків визначається декомпенсована форма перебігу карієсу (III ступінь активності).
3. Діти, які народилися недоношеними.
4. Діти, які перенесли в період новонародженості і в грудному віці гемолітичну хворобу, пневмонію, гнійно-септичні захворювання, рахіт, гіпервітаміноз Д, більш ніж в 4 рази хворіють респіраторними захворюваннями, з пороками розвитку.

III група - діти з незначними аномаліями розташування окремих або груп зубів, змін форми зубних дуг, відхиленнями в будові прикусу, з функціональними порушеннями і іншими факторами, які викликають ці відхилення.

Для надання допомоги таким дітям проводять заходи, які спрямовані на усунення причин розвитку порушень, в тому числі шляхом застосування ортодонтичних апаратів нескладних конструкцій. Після нормалізації прикусу і функцій здійснюють огляд 1 раз на рік.

Ознаки формуються аномалій і деформацій прикусу зазвичай

визначають в II періоді зміни зубів, тобто у віці до 9 років. Для них характерно:

- незначні повороти по осі прорізаються зубів (центральної і бічних різців),
- діастема при відсутності бічних різців і наявності достатнього місця для їх прорізування,
- зміщення першого постійного моляра в сторону передчасно втраченого тимчасового,
- відсутність окклюзійного контакту до 1,0-1,5 мм по вертикалі або до 3,0-3,5 мм по сагітталі між різцями верхньої і нижньої щелеп,
- невелика зміна нахилу коронок верхніх і нижніх різців під час прорізування в оральному або вестибулярному напрямках,
- невелика недолік місця в зубній дузі для прорізування постійного зуба (до 1/4 величини коронки),
- зміна розташування постійного зуба в зв'язку з прорізуванням поруч розташованого сверхкомплектного зуба,
- розташування нижніх постійних зубів по одній лінії,
- перекриття верхніми різцями нижніх більш ніж на 1/3.

IV група - діти з вираженими змінами в зубощелепній системі, порушеннями форми особи, функцій дихання, ковтання, жування, мови, змикання губ. Такі діти потребують спеціалізованої ортодонтичної допомоги і комплексних лікувальних заходів, які включають усунення причин, що викликали порушення; застосування ортодонтичних апаратів; нормалізації функцій зубощелепної системи і впливу на організм дитини в цілому.

Терміни спостереження під час ретенційного періоду ортодонтичного лікування визначає ортодонт.

Л.П.Грігор'єва з співавторами (1984) запропонувала розподіляти дітей на такі 3 диспансерні групи: I і II відповідають групам спостереження за Ф.Я. Хорошилкина, а III група поділяється на 2 підгрупи: А - діти з формувалися, Б - зі сформованими зубощелепними аномаліями деформаціями прикусу.

Діти II диспансерної групи оглядаються щорічно. Діти II групи є предметом особливої турботи з боку ортодонта. Залежно від певного несприятливого фактора, який може привести до розвитку зубощелепних аномалій та деформацій прикусу і після консультацій відповідних фахівців необхідно провести лікувально-профілактичні заходи. Такі діти оглядаються двічі на рік.

Дітей I і II диспансерних груп може спостерігати і дитячий стоматолог при взаємодії, при необхідності, з ортодонтом.

Дітей III і IV груп направляють на лікування та спостереження ортодонта. Дитину у якого усунули причини розвитку зубощелепних аномалій та деформацій прикусу або який закінчив активну ортодонтичне лікування переводять у 2 диспансерної групи.

При аналізі ефективності ортодонтичної диспансеризації доцільно окремо оцінювати результати початкового і наступних періодів. До показників початкового періоду відносять:

1. Виконання планів стоматологічних оглядів.

2. Повнота охоплення диспансерним обліком.
3. Визначення дітей з зубощелепними аномаліями та деформаціями прикусу.
4. Ведення документації на кожну дитину (історія хвороби і спеціальні форми обліку).

Показниками кінцевого періоду диспансеризації є:

1. Дотримання термінів оглядів (плановість спостереження).
2. Активність патронажної роботи ортодонта на закріпленій ділянці.
3. Повнота проведення профілактичних, лікувальних і оздоровчих заходів.
4. Активність в наданні комплексної лікувальної допомоги, застосування сучасних конструкцій ортодонтичних апаратів, скорочення термінів лікування.

Розрахунок ефективності ортодонтичної диспансеризації проводять на 100 дітей середньорічного контингенту, беручи до уваги кількісний зсув в диспансерних групах за рахунок переведення дітей в ігрупу після проведення профілактичних заходів або закінчення активного апаратного лікування. У цю групу входять всі діти, у яких протягом останніх 2 років не спостерігалось рецидивів зубощелепних аномалій та деформацій прикусу і не виявлено морфологічних і функціональних порушень в зубощелепній системі.

Показники ефективності диспансерного методу у ортодонта наступні:

- зменшення поширеності зубощелепних аномалій та деформацій прикусу в%,
- зменшення кількості випадків ускладнень зубочелюстних аномалій і деформацій прикусу в%,
- скорочення термінів активного періоду ортодонтичного лікування в%,
- збільшення кількості дітей, яких зняли з обліку в зв'язку з одужанням в відношенні до загальної кількості всіх дітей, які підлягають диспансерному обліку.

Як вважають фахівці, аналіз показників краще проводити в динаміці за 3-5 років.

В ортодонтичному кабінеті повинна вестися наступна обліково-звітна документація:

1. "Медична карта стоматологічного хворого" (форма № 043 / о).
2. "Листок щоденного обліку роботи лікаря-ортодонта" (форма № 037-1 / о-88),
3. "Зведена відомість обліку роботи лікаря-ортодонта" (форма № 039-2 / о-88), Наряд на виконання робіт.

6. Матеріали для самоконтролю:

А. Завдання для самоконтролю (таблиці, схеми, малюнки, графіки):

Б. Задачі для самоконтролю:

1. За А.М. ЗВОЛІНСЬКИЙ для проведення ортодонтичної диспансеризації необхідно наступне кількість посад лікарів-ортодонтів на 10.000 дитячого населення:

- A. 1,7
- B. 1,0
- C. 1,5
- D. 1,25
- E. 1,75

2. За Л.Б. Треймане для проведення ортодонтичної диспансеризації необхідно наступне кількість посад лікарів-ортодонтів на 10.000 дитячого населення:

- A. 3,6
- B. 1,7
- C. 1,0
- D. 2,0
- E. 2,6

3. Заходи поортодонтичної диспансеризації здійснюють в:

- A. п'ять етапів
- B. два етапи
- C. три етапи
- D. чотири етапи
- E. шість етапів

4. Перший етап диспансеризації - це:

- A. реєстрація пацієнтів
- B. епідеміологічні дослідження
- C. спеціалізований огляд
- D. формування груп спостереження
- E. спостереження за пацієнтами

5. Другий етап диспансеризації - це:

- A. спеціалізований огляд
- B. реєстрація пацієнтів
- C. епідеміологічні дослідження
- D. формування груп спостереження
- E. спостереження за пацієнтами

6. Третій етап диспансеризації - це:

- A. формування груп спостереження
- B. епідеміологічні дослідження
- C. реєстрація пацієнтів
- D. спеціалізований огляд
- E. спостереження за пацієнтами.

7. Четвертий етап диспансеризації - це:

- A. спостереження за пацієнтами
- B. епідеміологічні дослідження
- C. реєстрація пацієнтів
- D. спеціалізований огляд
- E. формування груп спостереження

8. П'ятий етап диспансеризації - це:

- A. визначення ефективності диспансеризації
- B. реєстрація пацієнтів
- C. спеціалізований огляд
- D. формування груп спостереження
- E. спостереження за пацієнтами

9. Профілактичні огляди не проводять в наступних групах дітей:

- A. діти з хронічними захворюваннями
- B. діти першого року життя
- C. діти дошкільного віку
- D. школярі віком до 15 років
- E. новонароджені

10. До першої групи за станом здоров'я відносяться:

- A. здорові діти без відхилень за всіма ознаками здоров'я
- B. діти з факторами ризику виникнення хронічної патології
- C. діти з хронічною патологією в стані декомпенсації
- D. діти з хронічною патологією в стані компенсації
- E. діти з хронічною патологією в стані субкомпенсації

11. До другої групи за станом здоров'я відносяться:

- A. діти з факторами ризику виникнення хронічної патології
- B. діти з хронічною патологією в стані компенсації
- C. здорові діти без відхилень за всіма ознаками здоров'я
- D. діти з хронічною патологією в стані декомпенсації
- E. діти з хронічною патологією в стані субкомпенсації

12. Ф.Я. Хорошилкина пропонує наступну кількість груп диспансерного спостереження:

- A. чотири
- B. дві
- C. три
- D. п'ять
- E. шість

13. На першому році життя дитини огляд стоматологом здійснюється:

- A. 1 раз в 6 місяців
- B. щомісяця
- C. раз в 3 місяці
- D. в кінці першого року життя
- E. огляд стоматолога не потрібно

14. Дітей у віці 3 роки стоматолог оглядає:

- A. 1 раз в 6 місяців
- B. щомісяця
- C. раз в 3 місяці
- D. один раз на рік
- E. огляд стоматолога не потрібно

15. Система профілактичної допомоги дітям в амбулаторно-поліклінічних умовах НЕ Включає в себе Такі заходи як:

- A. комплексний медичний огляд и санацію порожніні рота
- B. активне динамічне медичне спостереження за розвитку дитини
- C. комплексні медичні оглянувши дітей лікарями-спеціалістами
- D. протієпідемічні заходь и профілактичні щеплення
- E. санітарно - просвітня робота з сім'єю дитини

16. "Стан функціональної готовності" до розвитку аномалії або "Преданомалія» не Включає в себе:

- A. ранню перебудову типу ковтання
- B. Порушення функцій (Жуванов, ковтання, дихання, мови)
- C. дитячі шкідливі звички
- D. Раннє відалення Тимчасових зубів
- E. повільне стирання Тимчасових зубів после 4-х років

17. На скільки рівнів підрозділяється структура надання стоматологічної допомоги дітям?

- A. 3 рівня
- B. 2 рівня
- C. 4 рівня
- D. 5 рівнів
- E. 6 рівнів

18. Профілактична стоматологічна допомога надається в установах:

- A. кабінеті дитячого садка
- B. консультативно діагностичному центрі
- C. клініках вищих навчальних закладів
- D. клініках науково-дослідних інститутів
- E. клініках третього рівня акредитації

19. Спеціалізована стоматологічна допомога надається в установах:

- A. дитячих стоматологічних поліклініках
- B. консультативно діагностичному центрі

- C. клініках вищих навчальних закладів
- D. клініках науково-дослідних інститутів
- E. стоматологічному кабінеті дитячого садка

20. Профілактичну допомогу здійснюють:

- A. дитячий стоматолог
- B. ортодонт
- C. пародонтолог
- D. хірург-стоматолог
- E. педіатр

21. Діти у віці 3-6 років повинні оглядатися стоматологом:

- A. 1 раз в рік
- B. кожні 3 місяці
- C. 1 раз в 6 місяців
- D. 1 раз в квартал
- E. 1 раз в рік

22. Діти у віці 3-6 років повинні оглядатися ортодонтом:

- A. 1 раз в рік
- B. щомісяця
- C. кожні 3 місяці
- D. 1 раз в 6 місяців
- E. 1 раз в квартал

23. Діти у віці 6-9 років повинні оглядатися стоматологом:

- A. 1 раз в 6 місяців
- B. 1 раз в рік
- C. кожні 3 місяці
- D. 1 раз в квартал
- E. 1 раз в рік

24. Діти у віці 6-9 років повинні додивлятися ортодонтом:

- A. 1 раз в рік
- B. щомісяця
- C. кожні 3 місяці
- D. 1 раз в 6 місяців
- E. 1 раз в квартал

25. Діти віком від 9 до 12 років повинні оглядатися стоматологом:

- A. 1 раз в 6 місяців
- B. щомісяця
- C. 1 раз в рік
- D. кожні 3 місяці
- E. 1 раз в квартал

26. Діти віком від 9 до 12 років повинні оглядатися ортодонтом:
- A. 1 раз в рік
 - B. щомісяця
 - C. кожні 3 місяці
 - D. 1 раз в 6 місяців
 - E. 1 раз в квартал
27. Діти від 12 до 15 років повинні оглядатися стоматологом:
- A. 1 раз в рік
 - B. щомісяця
 - C. кожні 3 місяці
 - D. 1 раз в 6 місяців
 - E. 1 раз в квартал
28. Діти від 12 до 15 років повинні оглядатися ортодонтом:
- A. 1 раз в рік
 - B. щомісяця
 - C. кожні 3 місяці
 - D. 1 раз в 6 місяців
 - E. 1 раз в 2 роки
29. Посада завідуючого ортодонтичним відділенням доводиться на таку кількість посад лікарів-ортодонтів:
- A. 5-6
 - B. 6-7
 - C. 3-4
 - D. 2-3
 - E. 1-2
30. Ставки зубних техніків встановлюють відповідно ставками лікарів-ортодонтів в співвідношенні:
- A. 1: 1
 - B. 1: 2
 - C. 1: 3
 - D. 1: 4
 - E. 1: 1,5
31. На 10000 дітей в місті виділяють таку кількість ставок лікарів-ортодонтів:
- A. 1
 - B. 0,45
 - C. 0,5
 - D. 1,5

Е. 2

32. У ортодонтическом відділенні на кожне робоче місце лікаря-ортодонта відводиться не менше:

- А. 7 м² площі
- В. 2 м² площі
- С. 3 м² площі
- Д. 5 м² площі
- Е. 9 м² площі

33. У роботі лікаря ортодонта основною юридичною документацією є:

- А. амбулаторна карта стоматологічного хворого
- В. листок щоденного обліку
- С. зведена відомість
- Д. наряд в зуботехническую лабораторію
- Е. напрямок на ортодонтичне лікування

34. Середня витрата часу ортодонта на одного хворого становить

- А. 24 хв.
- В. 10 хв.
- С. 15 хв.
- Д. 20 хв.
- Е. 5 хв.

35. Середнє навантаження на один робочий день при п'ятиденному робочому тижні становить:

- А. 15 відвідувань
- В. 25 відвідувань
- С. 20 відвідувань
- Д. 40 відвідувань
- Е. 12 відвідувань

7. Література

Основна:

1. Головка Н.В. Профилактика зубочелюстных аномалий / Н.В.Головка.– Винница: Новая книга, 2005. –146с.
2. Флис П.С. Ортодонтия / П.С.Флис. – Винница: Новая книга, 2007. –311с.
3. Хорошилкина Ф.Я. Ортодонтия IV. Профилактика и лечение функциональных, морфологических и эстетических нарушений в зубочелюстной области / Ф.Я.Хорошилкина. – М. : Медицина, 2004. – 460 с.

Навчальна дисципліна	Ортодонтія
Модуль № 1	Ортодонтія. Діагностика зубощелепних аномалій та деформацій.
Змістовий модуль № 3	Основні принципи і методи лікування пацієнтів із зубо-щелепними аномаліями та деформаціями.
Тема заняття №24	Методи лікування ортодонтичних хворих. Показання до лікування в залежності від віку дитини.
Курс	3
Факультет	Стоматологічний
Кількість годин	2

1. Актуальність теми: Актуальність теми обумовлена необхідністю знати всі методи ортодонтичного лікування для забезпечення повноцінної допомоги пацієнтам та складання повного плану лікування.

2. Конкретні цілі:

- Знати методи, що застосовуються для лікування ортодонтичних хворих;
- Дати визначення апаратурному методу лікування;
- Знати види біологічного методу лікування;
- Знати види хірургічних методів лікування;
- Знати види протетичних методів лікування;

- Дати визначення комбінованому методу лікування.

3. Теоретичні питання до заняття:

8. Які методи, що застосовуються для лікування ортодонтичних хворих, ви знаєте?
9. Дайте визначення апаратурного методу лікування.
10. Які види біологічного методу лікування ви знаєте?
11. Які види хірургічного методу лікування вам відомі?
12. Які види протетичного методу лікування ви знаєте?
13. Дайте визначення комбінованому методу лікування.

4. Практичні роботи (завдання), які виконуються на занятті:

1. Вивчити методи біологічного лікування і вікові показання до їхнього застосування.
2. Вивчити методи хірургічного лікування і вікові показання до їхнього застосування.
3. Вивчити стадії руйнації зубощелепної системи
4. Вивчити ортопедичні конструкції, застосовувані при різних стадіях руйнації зубощелепної системи.
5. Вивчити методи комбінованого лікування в різні вікові періоди.

5. Зміст теми:

Для профілактики розвитку зубощелепних аномалій а також лікування вже сформованих аномалій застосовуються декілька методів лікування в ортодонтії: апаратурний, біологічний, хірургічний, протетичний, комбінований метод лікування, який сполучує декілька методів.

АПАРАТУРНИЙ МЕТОД займає головне місце серед ортодонтичних методів лікування та базується на цілеспрямованому перерозподілі функціонального та механічного навантаження на зуби та інші ділянки зубощелепно-лицевої ділянки (періодонт, альвеолярні відростки, щелепні кістки та СНЩС).

Лікування зубощелепних аномалій та деформацій прикусу

здійснюється за допомогою спеціальних пристосувань – **ортодонтичних апаратів**.

БІОЛОГІЧНИЙ МЕТОД

Рання діагностика зубощелепних аномалій і їхнє своєчасне лікування попереджують стійкі порушення прикусу й естетики обличчя. У цьому зв'язку необхідно застосовувати комплекси лікувальних заходів, показаних для різних вікових періодів. Вони повинні включати методи лікування, спрямовані на усунення як причин розвитку морфологічних, функціональних і естетичних порушень у зубощелепній системі, так і самих порушень. Після встановлення діагнозу визначають вікові показання або протипоказання до ортодонтичного лікування. При цьому вирішують, чи є зубощелепна аномалія в даного пацієнта в даний час хворобою або це стан компенсації. А також визначають перспективи подальшого розвитку зубощепної аномалії з віком і чи можлива саморегуляція порушень, у якому об'ємі і які терміни. Від цього залежать показання або протипоказання до ортодонтичного лікування і його об'єм. При визначенні вікових показань до лікування варто звернути увагу на вік як показник зрілості організму і його потенційних можливостей подальшого росту і формування зубощелепної системи. Один із методів заснований на можливості саморегуляції виникаючих або виниклих порушень є *біологічний*. При його використанні задіюються природні фізіологічні сили організму. Тому цей метод носить ще назву *фізіологічний*.

Біологічний метод може виступати, як самостійний на початку ортодонтичного лікування у віці 4-6 років (період тимчасових зубів) з метою профілактики і лікування деформацій які формуються. У період зміни зубів (7-12 років) призначається з метою усунення причин розвитку деформації до моменту активного ортодонтичного лікування або ж протягом періоду лікування. У деяких випадках даний метод призначається після періоду активного ортодонтичного лікування, з метою попередження розвитку рецидивів, якщо використовувалися апарати механічної дії. У період постійних зубів цей метод призначається з метою прискорення ортодонтичного лікування (вібро- і ультразвуковий масаж), а також для перетренування м'язів із метою відновлення втрачених функцій.

Біологічний метод лікування містить у собі фізіологічне навантаження, масаж, гімнастику мимічних і жувальних м'язів, електростимуляцію, вплив на біологічно активні точки (голковколювання, лазерна терапія) і ін.

Повноцінне фізіологічне навантаження рекомендується для нормального розвитку жувального апарата (щелеп і м'язів). Вона призначається дітям, що страждають «лінню жування». Такі діти звичайно занадто довго сидять за столом, віддають перевагу м'якій їжі, нерідко в них відсутні ознаки старіння тимчасового прикусу (стирання жувальних поверхонь і ріжучих країв тимчасових зубів, поява фізіологічних діастем і трем). Недостатність функціонального навантаження призводить до

недорозвинення зубних дуг, що зумовлює неправильне розташування зубів у зубній дузі. Для нормалізації функції жування і правильного функціонування жувальної мускулатури а також розвитку щелеп рекомендують сирі овочі і фрукти, шкоринки хліба, введення в раціон їжі твердої консистенції, що вимагає тривалого механічного опрацювання і визначених зусиль.

Одним із видів біологічного методу лікування є *масаж* - метод лікування і профілактики, що полягає в нанесенні дозованих механічних подразнень за допомогою ряду спеціальних прийомів. Масаж застосовується з гігієнічною та лікувально-профілактичною ціллю. При масажі відбувається механічне подразнення поверхневих і глибоких тканин, нервових периферичних рецепторів, що викликає різні рефлекторні реакції, які приводять до зміни функції органів і тканин. Масаж сприяє механічному очищенню шкіри, слизових оболонок від залишків епідермісу, продуктів діяльності залоз. Внаслідок механічного подразнення відбувається розширення судин, що викликає посилення крово- і лімфообігу, обміну речовин, інтенсивності біохімічних процесів і захисних функцій тканин. Масаж збільшує рухливість тканин. В ортодонтичній практиці застосовують різні види масажу: ручний (пальцевий), вібраційний, ультразвуковий, вакуумний.

Ручний масаж рекомендується при відсутності фізіологічних діастем і трем у період тимчасового прикусу, при патології прикріплення м'яких тканин (мілке передвір'я), при аномаліях положення окремих зубів (невеликий поворот навколо осі, оральний нахил за умови незначного дефіциту місця) і т.д. Пальцевий масаж краще проводити ранком і ввечері після чищення зубів і полоскання рота. Його виконують великим і вказівним пальцями поперемінно правої і лівої руки. Пальці переміщують у вертикальному напрямку ковзними рухами, після чого роблять кругові рухи і горизонтальні переміщення уздовж альвеолярного відростка. Силу натискання регулюють індивідуально, але доцільно її поступово збільшувати. Для поліпшення ковзання пальці можна змазати гліцерином або рослинною олією. Час впливу 3-5 хвилин на кожній щелепі, щодня під час гігієнічних процедур у порожнині рота. Після масажу прополоскати рот теплою водою.

Вакуумна терапія - використання низького тиску з лікувальною ціллю. У зоні впливу створюється локальне зниження тиску і відбувається втягування тканин, підвищення проникності судин, що при досить низькому вакуумі приводить до розриву, вилування крові й утворенню гематоми. Ушкодження тканин і судин приводить до активізації фізіологічних процесів. Зруйновані тканинні структури і мікросудини швидко обновляються, що сприятливо позначається на їхніх функціональних спроможностях. У ортодонтії метод вакуумної стимуляції полягає в створенні зон ушкодження в тканинах пародонта в області коренів зубів що переміщуються і в області піднебінного шва при лікуванні звуження щелеп. У результаті вакуумного впливу в тканинах пародонта розвиваються активні ферментативні процеси,

високий рівень яких підтримується протягом 3-4 діб. Крім того, у тканинах через добу спостерігається мітотична активність, що продовжується до 4-х діб. При апаратурному лікуванні хворих з аномаліями положення окремих зубів і діастемою із метою скорочення термінів ортодонтичного лікування показано 2-4 курсу вакуумної терапії по 5 процедур кожний з інтервалом у 4-5 днів. При сплюсненні і протрузії фронтальної ділянки верхньої щелепи - 3-4 курси, звуженні верхньої щелепи - 4-5 курсів. Крім того, застосування вакуумного масажу робить сприятливий вплив на клінічні прояви апаратурного впливу: у хворих не відзначаються запальні процеси слизової оболонки в зоні зубів що переміщуються.

Вібротерапія - застосування вібрації в лікувальних цілях. Дія вібрації в лікувальних цілях полягає в посиленні кровообігу, обмінних процесів і стимулюванні нейротрофічних функцій. Вібрація застосовується головним чином у виді вібраційного масажу і здійснюється пальцями або кистями рук, спеціальними апаратами. У ортодонтії вібраційний масаж застосовується з метою скорочення термінів ортодонтичного лікування при розширенні щелеп, переміщенні аномалійно розташованих зубів.

Аномалії прикусу в дітей взаємопов'язані з функціональними відхиленнями в діяльності м'язів, що оточують зубні ряди. Нормалізація функції м'язів щелепно-лицьової області дозволяє скоротити термін лікування і досягти стійких результатів. Підвищення м'язової сили відбувається в результаті багаторазових скорочень м'язів, що приводять до збільшення їхньої маси за рахунок стовщення їхніх волокон. Напругу м'язів можна викликати при використанні *електричних подразників*. Їхнє стомлення настає пізніше, ніж гальмування в нервових центрах. При електростимуляції приріст м'язової маси настає швидше, ніж при звичайному тренуванні.

Електростимуляція - рекомендована Н.А. Плотніковою у клініці ортодонтії у віці 7-12 років. В.В. Галенко (1986) довела, що швидкість прорізування зубів можна регулювати введенням вегетотропних препаратів, Засоби, що збуджують нервову вегетативну систему, прискорюють прорізування зубів, а гальмуючі її сповільнюють цей процес. Клінічне застосування способів прискорення прорізування зубів, що затрималися, із використанням електростимуляції і електрофореза адреналіну підвищує ефективність лікування даної патології в порівнянні з апаратурним методом у середньому в 2 рази і скорочує тривалість лікування більш ніж у 3 рази. Спосіб прискорення прорізування зубів, що затрималися, гальванічним струмом полягає в пропусканні постійного електричного струму через тканини альвеолярного відростка, у якому знаходяться ретензовані зуби. Електростимуляцію тканин в області зуба, що не прорізався, гальванічним або імпульсним струмом варто проводити при лікуванні хворих із ретенцією зубів I-II ступеня, обумовленої наявністю надкомплектних зубів. Прискорення прорізування ретензованих зубів за допомогою електрофореза адреналіну рекомендується при лікуванні пацієнтів старше 12 років із

ретенцією зубів I-III ступеня, а також у випадку безумовного застосування електростимуляції.

При порушеному подиху, не змиканні губів варто усунути ротовий подих і ряд супутніх захворювань різними способами *рефлексотерапії, у тому числі біоелектростимуляції*. Цей метод особливо показаний при ортодонтичному лікуванні глибокого прикусу, тісного розташування зубів і наявності хвороб пародонта. Рефлексотерапія включає вплив на організм пацієнта різних чинників: аку-, електро- і лазеропунктури, різних видів масажу (точковий, вакуумний, гідромасаж і вібровакуумний), бальнео- і світлолікування. У основі лікувального впливу голковколювання лежить нервово-рефлекторний механізм. У результаті подразнення рецепторного поля в зоні біологічної активної точки нормалізується тонус нервової вегетативної системи. Голкою наносять локальне подразнення на малій ділянці поверхні шкіри. При цьому виникають складні рефлекторні реакції, що сприяють підвищенню адаптивних, захисних і компенсаторних реакцій організму. При доборі активних точок необхідно враховувати джерела вегетативної іннервації голови. У ортодонтичній практиці голковколювання сполучують із лікуванням, що підвищує захисні сили організму. У дітей частіше застосовують точковий масаж, при цьому не ушкоджується шкіра і ця методика не викликає в дітей страху. При правильному визначенні активних точок виникає почуття розпирання, болі, оніміння. Прийоми точкового масажу: торкання, легке або безупинне погладжування; легке або сильне натискування. Рух пальця можна здійснювати по годинній стрільці або робити невинне віброуючий вплив, - що сповільнюється або прискорюється в сполученні з натискуванням. Сильний вплив повинний бути короточасним. Масаж виконують подушечкою вказівного пальця, суглобом середнього пальця, стиснутої в кулак руки. За сеанс масажують 6-8 точок протягом 12-15 хвилин.

Важливу роль для правильного формування прикусу грає збалансована робота м'язів щелепно-лицьової області. За допомогою спеціальної гімнастики досягають відновлення функції м'язів і попереджують розвиток аномалій прикусу. Принцип лікування полягає в тренуванні м'язів, що сприяє нормалізації функції м'язів - синергістів і антагоністів. Лікувальна гімнастика може бути самостійним методом терапії, може передувати ортодонтичному лікуванню, сполучуватися з ним або застосовуватися після його закінчення для закріплення досягнутих результатів і попередження рецидивів. Гімнастикою можна досягти позитивних результатів при лікуванні аномалій у дітей у періоді тимчасового прикусу, що сформувався. Для такого лікування найбільше підходить вік від 4 до 7 років, коли дитина може зрозуміти, що від нього потрібно, і виконувати вправи. Ефект лікування залежить від ступеня виразності морфологічних і функціональних порушень, а також від терпіння хворого, його наполегливості і від контролю за старанністю виконання вправ. Вправи варто вибирати з урахуванням віку дитини. Вони повинні бути не занадто важкими, зрозумілими; бажано

перетворювати їх у захоплюючу гру. Як самостійний метод лікування гімнастика може дати гарні результати при протрузії верхніх різців і нейтральному співвідношенні бічних зубів. Гімнастичні вправи призначають без апаратів або зі спеціальними апаратами. До так названих **лабіальних апаратів** відносять амортизатор Роджерса і Шане, диск - пластинку Фріеля, стабілізатор Ноя, активатор Даса. **Інтрабукальні апарати** - вестибулярна пластинка Крауса, Хотца, Шонхера й ін. Є спеціальні вправи для колового м'яза рота, м'язів, що висувають і піднімають нижню щелепу, м'язів язика, а також м'язів плечового пояса.

Не змикання губ приводить до ряду функціональних порушень із несприятливими наслідками як місцевого, так і загального характеру, тому вправам для тренування колового м'яза рота варто приділяти особливу увагу. Іноді спостерігається гіпертонус м'язів, що вплітаються в коловий м'яз рота і мають радіальний напрямок. Це викликає оголення внутрішньої поверхні губ. Вони здаються масивними, ротова щілина подовжується, верхня губа піднімається і начебто скорочується. При таких порушеннях призначаються наступні вправи. Дитина стуляє губи і надуває щоки, після чого притискає до щік кулаки і повільно видавлює повітря через стиснуті губи. Задування повітря під верхню губу рекомендують при протрузії верхніх передніх зубів.

В результаті тривалого неправильного положення тіла в м'язово-зв'язково-сухожильному апараті, можуть виникнути порушення. Є взаємозв'язок між звичним неправильним установам тулуба, плечового пояса, деформаціями хребта й аномаліями прикусу. Тому призначення комплексу міогімнастики для опорно-рухового апарата грає значну роль у профілактиці деформацій і усуненні нефіксованих змін хребта і кінцівок.

Система йоги - система лікувальної гімнастики, правильного харчування, очищення тіла шляхом щоденного купання, виховання самодисципліни, уміння володіти собою. Ця система зарекомендувала себе протягом тисячоріч, але мало застосовувалася в ортодонтичній практиці. Дітям, підліткам і дорослим використання йоги показано у сполученні з ортодонтичним лікуванням, особливо при сунуситах, бронхіальній астмі, порушенні дихання, ковтання, травлення. Щоденні заняття йогою по 15-20 хв. через 4-6 тижнів приводять до нормалізації дихання, змикання губ, нормалізації положення язика в спокої, що значно полегшує і прискорює ортодонтичне лікування, особливо при різко виражених аномаліях прикусу.

Все перераховане вище, підтверджує значимість біологічного методу лікування в профілактиці і лікуванні зубощелепних аномалій і деформацій.

ХІРУРГІЧНІ МЕТОДИ

Хірургічні методи включають: 1) пластику укороченої вуздечки язика; 2) переміщення місця прикріплення вуздечки губи (верхньої або нижньої); 3) пластику в області тяжів слизової оболонки і поглиблення присінку порожнини рота; 4) вирівнювання супраментальної шкірної складки; 5)

оголення коронки ретинованого зуба; 6) одномоментний поворот зуба по осі; 7) реплантацію або трансплантацію зуба; 8) видалення окремих зубів; 9) компактостеотомію; 10) хірургічне лікування при уроджених вадах розвитку обличчя і щелеп.

Пластика укороченої вуздечки язика. Обмеження рухливості язика в результаті укорочення його вуздечки або прикріплення вуздечки поблизу його кінчика нерідко є причиною аномалії прикусу. Обмеження рухливості язика утрудняє смоктальні рухи в дітей грудного віку. Матері відзначають, що під час ссання такі діти клацають язиком, швидко стомлюються, не висмоктують достатньої кількості молока, поведуться неспокійно. Це змушує деяких матерів удаватися до штучного вигодовування дитини. Недостатня рухливість язика може порушити процес ковтання і вимову звуків промови. Під впливом механічної перешкоди у виді укороченої вуздечки язика в процесі промови відбуваються атипові його рухи.

За формою і щільністю вуздечки язика, а також особливостями з'єднання її волокон із м'язами язика розрізняють п'ять видів вуздечок, що обмежують рухливість язика (Ф. Я. Хорошилкина, 1965). До першого виду відносять тонкі, майже прозорі вуздечки, нормально прикріплені до язика, але обмежуючі його рухливість у зв'язку з незначною протяжністю. Другий вид - також тонкі, напівпрозорі вуздечки, прикріплені близько до кінчика язика і які мають незначну протяжність. При піднятті кінчика язика в його центрі утворюється жолобок. До 3-го виду відносять вуздечки, що представляють собою щільний, короткий тяж, прикріплений близько до кінчика язика. При висуванні язика в результаті натяги вуздечки кінчик його підвертається, а спинка вибухає. Облизувати верхню губу важко, а іноді неможливо. При пальпаторному дослідженні такої вуздечки виявляють, що обмеження рухливості язика обумовлено фіксацією його кінчика сполучнотканинним тяжем. Під тяжем, що має форму шнура, розташовується тонка дубліката слізної оболонки. Вуздечки 4-го виду характеризуються тим, що їхній тяж, хоча і виділяється, але зрощений із м'язами язика. Такі вуздечки нерідко спостерігаються в дітей з уродженою щілиною губи і піднебіння. Вуздечки 5-го виду відрізняються тим, що тяж малопомітний, його волокна переплітаються з м'язами язика й обмежують його рухливість.

Укорочену вуздечку язика виявляють іноді в батьків або близьких родичів дітей, що можна вважати сімейною особливістю. При цьому й аномалії прикусу бувають аналогічними. Звуки «р», «л», «з», а також шиплячі звуки при укороченій вуздечці звичайно вимовляються неправильно.

При укороченій вуздечці язика виникають різні варіанти пристосування дитини до даної аномалії, що характеризуються визначеними видами рухів язика і прокладанням його між зубними рядами під час функції й у стані спокою. Ці варіанти пристосування обумовлюють виникнення типових аномалій прикусу. При нормальній вуздечці в стані фізіологічного спокою кінчик язика прилягає до піднебінної поверхні верхніх передніх

зубів. При укороченій вуздечці язик піднімається недостатньо, унаслідок чого він не робить потрібного тиску на верхній зубний ряд, не протистоїть тиску м'язів губів і щік. Під впливом губи верхні різці можуть нахилитися в піднебінному напрямку, при цьому розвивається мезіальний прикус за рахунок уплощення передньої ділянки верхнього зубного ряду. Тиск малорухомого язика передається на передню ділянку нижньої щелепи і сприяє її росту. При обмеженій рухливості кінчика язика гіпертрофуються м'язи його кореня, що може порушувати прохідність носоглоткового простору для повітряного струменя. Відкритий прикус при укороченій вуздечці язика може бути як у передній ділянці зубних рядів, так і в бічних ділянках. У передній ділянці він виникає як слідство розташування кінчика язика між зубами в зв'язку з неможливістю підняти його до піднебінної поверхні верхніх різців. У бічних ділянках відкритий прикус розвивається внаслідок постійного розплатування язика між бічними зубами, що перешкоджає їхньому змиканню.

Аномалії прикусу, що розвилися в результаті порушення функції язика, відрізняються значною усталеністю. Навіть тривале користування ретенційним апаратом після усунення аномалії прикусу не завжди забезпечує стійкі результати ортодонтичного лікування. Після зняття ретенційного апарата під впливом звичної неправильної функції язика може наступити рецидив аномалії.

Укорочена вуздечка язика утрудняє фіксацію знімних протезів, його обмежена рухливість може привести до функціональних порушень, виникнення яких попереджнуть своєчасним і нескладним хірургічним утручанням. Розсікти укорочену вуздечку язика краще в перші дні життя дитини. Багато дітей у більш старшому віці після розсічення укороченої вуздечки язика не можуть самостійно підняти його кінчик, незважаючи на те, що механічна перешкода усунута. Це можна пояснити недостатнім тренуванням м'язів. Через 1 тиждень після операції потрібно рекомендувати гімнастичні вправи для м'язів, що піднімають кінчик язика.

Рання пластика вуздечки язика попереджає порушення функцій ссання, жування, ковтання, вимови звуків промови, а також виникнення зубощелепних аномалій. Ортодонтичне лікування таких дітей сполучають із лікувальною гімнастикою. Нормалізація функції м'язів язика підвищує усталеність результатів ортодонтичного лікування. Пластика вуздечки язика в старшому віці й у дорослих поліпшує його функцію, сприяє нормалізації положення язика.

Переміщення місця прикріплення вуздечки губи.

Низьке прикріплення вуздечки верхньої губи прийнято вважати однією з причин виникнення діастеми на верхній щелепі.

На підставі клінічного обстеження, вивчення діагностичних моделей щелеп, рентгенограм області різців і альвеолярного відростка, у залежності від розташування центральних різців стосовно серединної площини (рівномірного або нерівномірного їхнього латерального відхилення або зсуву, поворотів по осі), і обліку етіологічних і патогенетичних чинників

доцільно розрізняти наступні види діастеми.

Перший вид -латеральне відхилення коронок центральних різців при правильному розташуванні верхівок їхніх коренів. Причинами виникнення цього виду діастеми нерідко є надкомплектні зуби, прорізування яких передувало прорізуванню центральних різців; шкідливі навички (ссання пальців, язика й ін.); тиск кінчиком язика на зуби, що сприяє появі діастеми і трем між зубами; низьке прикріплення вуздечки верхньої губи до вершини альвеолярного відростка. Шкідлива навичка прикушування нігтя, олівця або інших предметів не рідко приводить не тільки до діастеми, але і до повороту верхніх центральних різців по осі. Неправильне положення нижнього центрального різця в зубному ряду, особливо його поворот по осі, може бути причиною появи діастеми між верхніми різцями. Уроджена щілина альвеолярного відростка обумовлює поворот центрального різця по осі і відхилення його убік дефекту з утворенням діастеми.

Низько прикріплена вуздечка верхньої губи може бути причиною такої діастеми.

Другий вид - корпусний латеральний зсув різців. Причинами появи такого виду діастеми можуть бути часткова адентія (відсутність зачатків одного або двох верхніх бічних різців), значне ущільнення кісткової тканини в області серединної міжальвеолярної перегородки, низьке прикріплення вуздечки верхньої губи, утрата бічного різця, ікла або аномалії їхнього положення, наявність надкомплектних зубів в області центральних різців (ретинованих або що прорізалися). Другий вид діастеми нерідко є сімейною особливістю і називається щирою.

Третій вид - медіальний нахил коронок центральних різців і латеральне відхилення їхніх коренів. Така діастема спостерігається при наявності надкомплектних зубів між коренями центральних різців або комплектного зуба, розташованого поперечно, при одонтомії. При множинній адентії такі порушення нерідко сполучаються з низьким прикріпленням вуздечки верхньої губи. Іноді діастема виникає під впливом не однієї, а декількох причин. Перший і другий види діастеми зустрічаються частіше, ніж третій вид.

Для усунення діастеми застосовують наступні методи лікування: ортодонтичний, хірургічний, протетичний і комбінований. Можливість саморегуляції й ефективність тих або інших методів лікування залежать від етіології даної аномалії, ступеня її виразності, періоду формування прикусу, розташування центральних і бічних різців, іклів або їхніх зачатків, а також від спадкових чинників. Профілактичні і лікувальні заходи найбільше ефективні в період молочного прикусу й у початковому періоді змінного. Застосування вестибулярних або вестибулооральних платівок на ранніх стадіях розвитку аномалії допомагає відучити дитину від шкідливої навички, нормалізувати носовий подих і ковтання, усунути діастему і трем між зубами. Зближення центральних постійних різців попереджає повороти по осі бічних різців і іклів і їхнє прорізування поза зубною дугою.

Лікування варто починати після рентгенографії в області різців із

метою визначення розташування осей центральних різців, ширини і щільності серединної міжальвеолярної перегородки, виявлення надкомплектних зубів, будівлі серединного піднебінного шва між різцями, місця прикріплення вуздечки верхньої губи, а також з'ясування етіології даної аномалії з обліком спадкових чинників. Конструкції ортодонтичних апаратів вибирають з обліком виду діастеми. Якщо на рентгенограмі в передній частині серединного піднебінного шва між кореннями верхніх центральних різців виявляють відсутність кісткової тканини у виді вузької смуги, то це є ознакою уплітання волокон вуздечки верхньої губи в серединний піднебінний шов, що обумовлює діастему. У таких випадках варто переміщати вуздечку верхньої губи. При проведенні цього втручання недостатньо розсікти вуздечку поперечно - необхідно висікти її волокна, що влітаються в серединний піднебінний шов, інакше результати операції будуть незадовільними.

Діастему (без повороту центральних різців по осі) доцільно усувати знімними або незнімними апаратами з механічно діючими пристосуваннями для одностороннього або двостороннього мезіального нахилу або переміщення різців.

У тих випадках, коли після усунення діастеми бічні різці установлюються впритул до центрального, рецидивів не спостерігається. Сутужніше забезпечити ретенцію досягнутих результатів при лікуванні діастеми другого виду, особливо при уродженій відсутності верхніх бічних різців, укороченні зубного ряду і мезіальному прикусі. У таких випадках після виправлення положення центральних різців відсутні бічні різці заміщають шляхом протезування.

До допоміжних хірургічних втручань при лікуванні діастеми відносять видалення надкомплектних зубів, переміщення вуздечки верхньої губи, порушення кісткової перегородки між лунками центральних різців. Ці операції сприяють саморегуляції діастеми і полегшують ортодонтичне лікування.

Саморегуляція положення різців після переміщення місця прикріплення вуздечки верхньої губи або видалення надкомплектних зубів спостерігається в тих випадках, коли діастема не перевищує 4 мм і операція робиться до прорізування верхніх бічних різців (7-8 років) або іклів (10-12 років). При більш вираженій діастемі проміжок між центральними різцями скорочується, але не цілком, тому при діастемі шириною більш 4 мм саморегуляція не завжди можлива.

При наявності широкої діастеми (більш 6 мм), у тому числі обумовленою множинною адентією, у деяких випадках може бути рекомендоване протезування. У періоди молочного і змінного прикусу для цієї цілі застосовують знімні протези, у старшому віці - незнімні. Одним із показань до переміщення місця прикріплення вуздечки нижньої губи є хронічний локалізований гінгівіт і пародонтоз. Прикріплення вуздечки губи близько до вершини міжзубного сосочка, особливо на нижній щелепі при

неглибокій перехідній складці слизової оболонки, може сприяти розвитку захворювань пародонта. У зв'язку з натягом м'яких тканин під час функції губів відбувається відшарування міжзубного ясеневого сосочка від шийок центральних різців. Таке порушення збільшується шкідливою навичкою відтягування губи пальцями. У випадках неправильного прикріплення вуздечки при відтягуванні нижньої губи міжзубний ясеневий сосочок відшаровується від шийок центральних різців. Формується зубоясенева кишеня, руйнується кругова зв'язка зуба, з'являються відкладення зубного каменю, руйнується вершина міжальвеолярної перегородки. Розвитку пародонтопатій у цій області можуть також сприяти додаткові тяжі вуздечки губи, що мають звичайно косий напрямок. У таких випадках рекомендують операцію висічення додаткових тяжів із метою поглиблення перехідної складки слизової оболонки. Порушення звичайно прогресують із віком, особливо при аномаліях розмірів щелеп (нижньощелепна мікрогнатія, зменшений розмір нижньощелепних кутів), при тісному розташуванні нижніх передніх зубів, поганому гігієнічному утриманні порожнини рота, хронічних захворюваннях, ендокрінопатіях і ін.

Пластика в області тяжів слизової оболонки і поглиблення присінку порожнини рота.

Низька перехідна складка і сильно розвинені вуздечка губів, язика, щічно-ясеневі тяжі сприяють розвитку захворювань пародонта.

Сильно вираженими тяжами слизової оболонки вважають такі, що прикріплюються до міжзубних ясеневих сосочків і при натягу губів або щік зміщують їх.

Після пластики фіксують знімний формуючий ортодонтичний апарат, що надівають через 30-40 хв. після операції. На 3-4-й день надівають ортодонтичний апарат, на 4-5-й день доповнюють лікування електрофорезом для запобігання рубцювання. Подальше спостереження здійснюють пародонтолог і ортодонт. Останній регулює формуючий апарат.

Вирівнювання супраментальної шкірної складки.

Після закінчення ортодонтичного лікування різко вираженого дистального прикусу в підлітків, незважаючи на досягнення правильних оклюзійних контактів між зубними рядами, іноді зберігається глибока супраментальна борозна.

З метою нормалізації форми нижньої частини обличчя, подовження нижньої губи, поліпшення її змикання з верхньою роблять пластичну операцію в передній ділянці альвеолярного відростка нижньої щелепи з боку присінку порожнини рота. Вона полягає у вирівнюванні поглиблення на альвеолярному відростку нижньої щелепи шляхом піднадкісткового введення імплантата - кісткового, хрящового або пластмасового. Для моделювання імплантата, добору його форми і розмірів роблять маску з обличчя. Після вилівка гіпсової моделі моделюють на ній імплантат. Оперують хворих в умовах стаціонару за методикою, розробленою для кістковопластичних операцій.

Оголення коронки ретинованого зуба.

Ретинованими називають зуби, що знаходяться в щелепі після термінів їхнього нормального прорізування, у яких формування коренів завершується. Частіше інших зубів ретинованими бувають центральні різці, ікла, другі премоляри і треті моляри, а також надкомплектні зуби. Діагноз ставлять на підставі клінічного обстеження, підтвердженого рентгенографічно. Глибоко лежачі ретиновані зуби можуть залишатися в щелепі тривалий час. Якщо вони не роблять тиску на корені сусідніх зубів, не викликають їхню резорбцію або зсув, не є причиною невралгічної болі, оголювати такі зуби не треба.

При розташуванні ретинованого зуба поблизу поверхні альвеолярного відростка в напрямку прорізування його коронку варто оголити і закріпити на ній ковпачок або кільце з гачком для наступного витягування за допомогою ортодонтичного апарата. Перед операцією варто визначити, чи є в зубній дузі місце для ретинованого зуба. Якщо його недостатньо, вирішують питання про створення необхідного місця шляхом переміщення сусідніх зубів, розширення зубної дуги або видалення окремих зубів. Однією з причин ретенції верхніх центральних різців є надкомплектні зуби, розташовані на шляху їхнього прорізування. У таких випадках спочатку видаляють надкомплектні зуби і зашивають рану. Одночасно оголити коронку глибоко розташованого зуба важко. Крім того, є небезпека інфікування кісткової рани. Після усунення перешкоди різець звичайно наближається до поверхні альвеолярного відростка, що визначають шляхом пальпації і рентгенологічного дослідження. Через 2-4 міс під час повторної операції оголюють коронку ретинованого зуба за рахунок висічення м'яких тканин і видалення частини прилягаючої до нього кісткової тканини. Прагнуть звільнити коронку до шейки зуба. Простір між зубом і кістковою лункою туго тампують турундою із йодоформом, що залишають терміном на 7-8 днів. Після її видалення зміцнюють ортодонтичний апарат і починають зубоальвеолярне витягування, використовуючи для опори ту ж або щелепу, що протистоїть. Ортодонтичне лікування прискорюється, якщо при оголенні коронки ретинованого зуба зроблена компактостеотомія.

Одномоментний поворот зуба по осі.

Одномоментно можна повернути однокореневі зуби, частіше верхні різці або ікла, що мають не скривлені корені. Одномоментний поворот зуба по осі рекомендують при наявності для нього місця в зубному ряду, повороті на 40° і більше, правильному положенні зубів-антагоністів. Перед операцією роблять відбитки з щелеп, відливають їхні моделі, вирізують неправильно розташований зуб, установлюють його в правильному положенні і зміцнюють за допомогою клею. Потім готують ретенційний апарат - частіше усього знімну платівку з вестибулярною дугою і кламерами. Після повороту зуба по осі і його встановленні в зубний ряд припасовують платівку в порожнині рота. За показниками її коригують самотвердіючою пластмасою. Звертають увагу на контакти поверненого зуба з що протистоять. У випадку підвищення прикусу усувають оклюзійну травму шляхом вибіркового

пришліфовування зубів.

Виключати з прикусу переміщений зуб не треба, тому що можливо його висування і травмування при змиканні зубних рядів.

Реплантація або трансплантація зубів.

Крім загальних показань до реплантації і трансплантації зубів, розрізняють ортодонтичні показання, що включають встановлення окремих, неправильно розташованих у зубному ряду зубів. Основні умови для проведення такої операції наступні: наявність достатнього місця в зубній дузі для правильного встановлення зуба, можливість створення для нього лунки з обліком нахилу і розташування коренів сусідніх зубів і забезпечення правильних міжоклюзійних контактів. Якщо лунка, створена для трансплантованого зуба, щільно охоплює його корінь і зуб правильно контактує з антагоністами, то ретенційний апарат не потрібний.

Видалення окремих зубів.

Застосовується як самостійний спосіб лікування зубощелепних деформацій і аномалій, а також у сполученні з іншими методами. Правильний вибір зубів, які підлягають видаленню, дозволяє досягти множинних стійких контактів між зубними рядами і нормалізувати функції зубощелепної системи.

Перед тим, як визначати показання до видалення окремих зубів при лікуванні аномалій прикусу, необхідно установити наступне: 1) виявити етіологічні і патогенетичні чинники, вивчити форму обличчя і розмір зубів у дітей і їхніх батьків; 2) проаналізувати розвиток і ріст зубів, щелеп і лицьового кістяка, їхні розміри і розташування; 3) уточнити тип нервової системи пацієнта, його психосоматичний стан і визначити можливість співробітництва з лікарем; 4) оцінити технічну оснащеність зуботехнічної лабораторії; 5) врахувати можливість тривалого лікування пацієнта в лікаря ортодонта; 6) виявити сімейні порушення в зубощелепно-лицьовій області й уроджені каліцтва, а також порушення, що виникли при народженні дитини; перенесені захворювання, що супроводжуються порушенням обміну речовин, у тому числі сольового і вітамінного; 7) визначити порушення функцій у зубощелепній області, шкідливі навички; ушкодження щелеп і скронево-нижньощелепних суглобів у результаті травм, запальних процесів або новоутворень; 8) наявність трем між зубами, аномалії числа зубів (адентія, рання втрата зубів, ретенція; невідповідність розміру коронок тимчасових молярів на верхній і нижній щелепах, невідповідність розмірів щелеп, сегментів зубних дуг, невідповідність розмірів зубних дуг і їхнього апікального базису).

Для визначення показань до видалення окремих зубів застосовують:

1) клінічне обстеження; 2) фото- і антропометрію обличчя; 3) вивчення діагностичних моделей щелеп; 4) рентгенографію зубів, щелеп, черепа.

На підставі результатів клінічного обстеження і даних анамнезу з'ясовують по можливості причини виникнення зубощелепних аномалій і деформацій, вік, у якому були втрачені окремі зуби, наявність шкідливих навичок, парафункцій і їхня тривалість. При ротовому подиху

ознайомлюються з висновком оториноларинголога. Визначають наявність аномалій зубощелепної системи в близьких родичів, передачу окремих ознак (розміри зубів, щелеп) у спадщину. З цією ціллю зіставляють форму обличчя, розмір зубів, їхнє розташування і розмір щелеп у пацієнта і його батьків.

Вивчення форми обличчя, визначення його особливостей, зв'язаних із неправильним розташуванням зубів, розвитком зубоальвеолярних дуг і щелепних кісток, за показниками доповнюють даними фотометричного дослідження обличчя й антропометричного дослідження голови. Фотометричне дослідження застосовують для виявлення причин виникнення зубощелепних аномалій.

При огляді зубних рядів визначають стадію формування прикусу і зіставляють паспортний і зубний вік.

Видаляти окремі зуби за ортодонтичними показаннями доцільно в період змінного прикусу й у початковий період постійного, тобто у віці від 7 до 13 років. Після видалення зубів у старшому віці для закриття дефекту зубної дуги показане застосування незнімних ортодонтичних апаратів.

Надкомплектні зуби, що прорізалися, у період грудного вигодовування дитини підлягають видаленню. У період постійного прикусу добре розвинені надкомплектні зуби, що мають нормальну форму коронки і розташовані в зубному ряду, що витиснули і повернули по осі постійні зуби, можуть бути збережені, а видалити можна комплектні зуби.

При рішенні питання про зуби, підлягаючих видаленню, мають значення розмір і форма їхніх коронок. У дітей і підлітків у передній ділянці верхньої зубної дуги іноді є гігантські зуби, частіше верхні центральні різці, що зрослись із надкомплектними. Бувають виродливі зуби з надмірно великими коронами або дрібні, шиловидні рудиментарної форми, частіше верхні бічні різці. У ряді випадків вони підлягають видаленню. Важливо оцінити стан коронок зубів, ступінь їхньої руйнації, можливість відновлення, стан тканин пародонта - запальні зміни слизової оболонки порожнини рота, обумовлені тісним розташуванням зубів, порушенням функцій зубощелепної системи й інших причин.

При уродженій відсутності зачатків окремих зубів на одній із щелеп (верхніх бічних різців, других премолярів, третіх молярів) доцільно зменшити кількість зубів на протилежній щелепі. Такий лікувальний захід називають "вирівнюючою екстракцією". Визначають різновид аномалій положення окремих передніх або бічних зубів, нестачу місця для неправильно розташованого зуба в зубній дузі на $1/4$, $1/3$, $1/2$, $3/4$ ширини його коронки, нестачу місця для зуба з його медиальної (мезіальної) або латеральної (дистальної) сторони, а також відсутність місця. Необхідно уточнити, чи обумовлене тісне розташування передніх зубів звуженням зубних дуг, індивідуальною макродентією (невідповідність ширини зубів розмірам їхній апікального базису і ширині обличчя) або воно виникло в результаті мезіального зсуву бічних зубів і наступного укорочення зубного ряду. Важливо з'ясувати, чи є корпусний зсув зуба в зубній дузі або його

нахил, визначити розташування кореня зуба.

При тісному розташуванні зубів враховують енто- і екзогенні чинники, у тому числі затримку росту щелепи після ранньої втрати окремих зубів.

При визначенні показань до видалення окремих зубів враховують біологічні і генетичні особливості. До останнього відносять невідповідність розмірів базису щелепи і коронок зубів, що може спостерігатися в результаті дисгармонії при генетичних рекомбінаціях.

Ширина коронок верхніх різців більш варіабельна, чим нижніх. Верхні бічні різці відносяться до числа рудиментарних зубів, тому сума ширини коронок верхніх різців за розміром більш мінлива, чим нижніх, що відбивається на ширині зубних рядів і довжині переднього відрізка зубних дуг. У зв'язку з цим застосування індексів Тону, Герлаха і Малигіна в практичній ортодонтії дозволяє виявити тісне положення верхніх передніх зубів, обумовлене диспропорцією розмірів верхніх і нижніх різців.

Аномальні розміри можуть мати всі зуби, зуби однієї щелепи або окремі групи зубів. При невідповідності розмірів зубів і щелеп рекомендують послідовне видалення зубів за Hotz, при порушеннях співвідношення розмірів верхніх і нижніх зубів (частіше це відноситься до групи різців) видаляють окремі зуби на одній щелепі. Видалення окремих зубів показано в тих випадках, коли при тісному розташуванні передніх зубів центральні різці більше 10 мм, а бічні - більше 7,5 мм, коли звуження зубного ряду в області премолярів і молярів перевищує 6 мм, звуження його апікального базису - 5 мм, а також, якщо сума ширини коронок верхніх різців дорівнює 35 мм або більше. Однак при наявності вузького обличчя сума ширини верхніх різців, що перевищує 33 мм, може бути ознакою індивідуальної макродентії, при якій із метою усунення аномалій прикусу показані видалення окремих зубів.

Вибір зубів, підлягаючих видаленню, може бути зроблений після оцінки зубних рядів і їхнього змикання в трьох взаємно перпендикулярних напрямках. Звертають увагу на розмір сагітальної щілини між різцями, наявність звичного зсуву нижньої щелепи вперед, убік, глибину різцевого перекриття або ступінь виразності відкритого прикусу. Виявляють порушення функції подиху, ковтання, промови, жування, визначають особливості рухів суглобних голівок у суглобних западинах, щоб вирішити питання про можливість усунення цих порушень після видалення окремих зубів і нормалізації прикусу.

На підставі рентгенологічного дослідження виявляють надкомплектні зуби, адентію (у тому числі верхніх бічних різців, других премолярів, третіх молярів), розміри каріозних дефектів коронок зубів, стан їхніх періапикальних тканин; при ретенції окремих зубів - розташування їхніх зачатків - правильне (у напрямку прорізування) або неправильне; ступінь формування коронок і коренів зачатків зубів і аномалії їхньої форми; ступінь розсмоктування коренів молочних зубів; співвідношення коренів молочних і коронок постійних зубів. Особлива увага приділяють стану перших постійних молярів, положенню іклів і їхніх зачатків, нахилам і зсувам цих

зубів. Визначають розташування зачатків іклів, що допомагає вирішити питання про видалення іклів, перших премолярів або бічних різців, особливо у випадках резорбції їхніх коренів під тиском неправильно розташованих зачатків іклів.

Перші премоляри доцільно видаляти при аномаліях прикусу, що сполучаються з мезіальним нахилом перших премолярів.

Сполучний метод діагностики, що включає за показниками клінічне обстеження хворих, фотометрію обличчя, дослідження діагностичних моделей щелеп, рентгенограм зубів, ортопантограм щелеп і бічних телерентгенограм голови, дозволяє уточнити показання до видалення окремих зубів із метою нормалізації прикусу. Питання про вибір зубів, підлягаючих видаленню, варто вирішувати індивідуально з обліком періодів росту і розвитку зубощелепної системи.

При лікуванні в період змінного прикусу можна досягти стійких результатів після видалення окремих зубів.

Метод послідовного серійного видалення окремих зубів або їхніх груп включає наступні заходи: 1) видалення молочних іклів при неправильному прорізуванні бічних різців, при цьому відбувається саморегуляція положення бічних різців у результаті застосування масажу або їхнього положення й аномалію прикусу виправляють за допомогою ортодонтичних апаратів; 2) видалення перших молочних молярів при наблизненні зачатків перших премолярів до поверхні альвеолярного відростка, що прискорює їхнє прорізування; 3) видалення перших премолярів, що прорізалися передчасно, що сприяє правильному встановленню постійних іклів в зубному ряду. Якщо за даними рентгенологічного контролю прорізування другого премоляра очікується раніш, ніж першого, то не варто видаляти перший премоляр, тому що наступить небажаний мезіальний зсув другого премоляра і першого постійного моляра, що зменшить місце в зубній дузі для ікла. Отже, у таких випадках перший премоляр потрібно видалити після встановлення в зубну дугу другого премоляра і перед прорізуванням ікла. Якщо ж ікло може прорізатися раніш, ніж другий премоляр, то варто квапитися з видаленням першого премоляра, щоб створити умови для правильного встановлення ікла в зубному ряду; 4) спостереження за прорізуванням іклів і других премолярів і їхнім встановленням у зубних рядах.

Одним із ранніх ознак недорозвинення зубоальвеолярної і базальної дуг є тісне розташування передніх зубів. Його варто виявляти в дошкільників у початковий період зміни зубів і прагнути шляхом послідовного, серійного видалення зубів попередити розвиток стійких порушень прикусу і деформацій обличчя після зміни молочних зубів постійними. Застосування цього методу показано при звуженні щелепи, тісному розташуванні передніх зубів, невідповідності розмірів зубів і щелепи, макродентії і малому різцевому перекритті, відкритому прикусі. Починати лікування з застосуванням методу видалення зубів потрібно після прорізування центральних і бічних різців на обох щелепах, тобто в 7,5-9 років. Припустимо починати лікування й у кінцевий період молочного

прикусу при відсутності трем між молочними зубами і наявності широких коронок постійних різців, обмірюваних на рентгенограмі альвеолярного відростка. При прорізуванні кожного такого різця відбувається розсмоктування коренів двох поруч розташованих молочних зубів. У зв'язку з цим спостерігається нестача місця для різців, що послідовно прорізуються, а потім іклів.

Метод послідовного видалення окремих зубів із метою керування прорізуванням інших показаний при наявності наступних умов:

1. Абсолютна макродентія, коли сума ширини коронок 4 верхніх різців (SI) дорівнює 35 мм і більше, а нижніх (Si) - 27 мм і більше, передні зуби розташовані тісно, місце для двох або більшої кількості зубів у зубній дузі відсутнє або не вистачає до 1/2 ширини їхніх коронок, обличчя вузьке або середньої ширини. При нейтральному співвідношенні іклів, перших постійних молярів і тісному розташуванні передніх зубів доцільно видалити окремі зуби як на верхній, так і на нижній щелепі, при дистальному прикусі - звичайно на верхній щелепі, при мезіальному - на нижній.
2. Відносна (індивідуальна) макродентія, коли SI дорівнює 33-34 мм, а Si-26-27 мм, обличчя вузьке, довге, місце для двох зубів (частіше бічних різців) на кожній щелепі відсутнє або його не вистачає на 1/2 ширини їхніх коронок, а також при тісному розташуванні зубів і вузького обличчя в батька, на якого схожа дитина. При нейтральному співвідношенні бічних зубів, показане послідовне видалення зубів на верхній і нижній щелепі.
3. Значна невідповідність розмірів молочних молярів і премолярів на одній або обох щелепах і порушення змикання бічних зубів (II або III клас по Енгля), що вимагає зішліфовування проксимальних поверхонь коронок молочних іклів і молярів для забезпечення мезіального зрушення перших постійних молярів і досягнення нейтрального прикусу, що не виключає послідовного видалення окремих зубів.
4. Рання втрата молочних зубів, множинна каріозна руйнація проксимальних поверхонь їхніх коронок і наступне укорочення зубного ряду на 4 мм і більше у результаті мезіального переміщення бічних зубів.
5. Мезіальний нахил зачатків іклів і премолярів від 35° і більше стосовно серединної площини, обумовлений при вивченні ортопантомограм щелеп, і тісне розташування різців.
6. Недорозвинення нижньої щелепи, надмірний розвиток верхньої при дистальному прикусі з протрузією верхніх передніх зубів і сумнівних результатів ортодонтичного лікування. При плануванні лікування таких хворих із сагітальною щілиною між різцями доцільно застосовувати клінічні функціональні проби зі зсувом нижньої щелепи вперед до нейтрального співвідношення перших постійних молярів. Якщо після висування нижньої щелепи форма обличчя погіршується, то дистальний прикус обумовлений мезіальним зсувом бічних зубів. Необхідно або перемістити бічні зуби дистально, або видалити послідовно окремі зуби на верхній щелепі.
7. Недорозвинення верхньої щелепи, надмірний розвиток нижньої,

мезіальний прикус без зсуву нижньої щелепи, сумнівний прогноз лікування. Показано послідовне видалення окремих зубів на нижній щелепі.

8. Відкритий прикус у сполученні з тісним розташуванням передніх зубів, недостатнім для них місцем, гіпоплазією емалі різців або молярів. Показано послідовне видалення зубів у сполученні з застосуванням ортодонтичних апаратів і навчанням у логопеда.

При ортодонтичних показаннях до видалення окремих зубів на правій і лівій половинах щелеп бажано видаляти їх одночасно або з інтервалом до 1 міс щоб уникнути зсуву середньої лінії між різцями. Після видалення окремих зубів показаний масаж в області альвеолярного відростка, що прискорює прорізування постійних зубів. Співвідношення зубів на правій і лівій половинах щелеп не завжди однакове. У зв'язку з цим можна послідовно видаляти зуби на одній половині щелепи, що показано при односторонньому неправильному співвідношенні бічних зубів, зсуві середньої лінії між верхніми і нижніми різцями в протилежну сторону. У випадках адентії других премолярів, третіх молярів або інших зубів на одній із щелеп варто передбачити зміни в співвідношенні зубних дуг із віком. Це дозволить використовувати звільнене місце для правильного встановлення тісно розташованих зубів. У результаті послідовного видалення молочних, а потім постійних зубів поліпшується розташування зубів і співвідношення зубних рядів. Незначні проміжки, що залишилися, в області видалених зубів самоусуваються після прорізування других і третіх постійних молярів. Коли окремі зуби видаляють несвоєчасно і порушують послідовність видалення окремих зубів, залишаються тріми між зубами.

Видалення зубів у початковий період змінного прикусу дозволяє розмістити зуби в зубному ряду в більш короткі терміни, зменшити тривалість користування ортодонтичними апаратами, досягти виправлення положення зубів, не травмуючи періодонтальні тканини, і при відповідних показаннях може бути рекомендоване для ортодонтичної практика.

Метод Хотца застосовують як самостійний метод лікування або в сполученні з апаратним. Цей метод не варто застосовувати при лікуванні полохливих і недисциплінованих дітей. У таких випадках лікування можна відкласти до 10-літнього віку. До цього періоду молочні ікла і перші молочні моляри випадають, починають прорізуватися перші премоляри, що можна видалити в цьому віці і тим самим прискорити лікування. Однак, після видалення перших премолярів при аномаліях положення різців і вертикальних аномалій прикусу буває показане застосування ортодонтичних апаратів.

Одним із нестач методу Хотца є тривалість спостереження за хворими - протягом 3-4 років до прорізування других премолярів і молярів і їхнього встановлення в оклюзії.

Спосіб видалення перших молярів одночасно з зачатками перших постійних премолярів показаний у дітей у віці 8-8,5 років. У випадках різко вираженого тісного й аномального розташування різців одночасно з видаленням перших тимчасових молярів і зачатків перших премолярів

видаляють і тимчасові ікла. При нейтральному прикусі показане видалення зубів як на верхній щелепі, так і на нижній по обидва боки зубних рядів; при дистальному прикусі - тільки на верхній щелепі, при мезіальному - тільки на нижній. Показання до видалення окремих тимчасових і постійних зубів визначають на підставі вивчення ортопантомограм і діагностичних моделей щелеп, даних антропометрії обличчя і вивчення бічних телерентгенограм голови. Після видалення окремих тимчасових і зачатків постійних зубів у період змінного прикусу стабільних результатів досягають шляхом цілеспрямованої регуляції прикусу. Найбільше ефективним для формування правильного прикусу і корекції росту щелепних кісток є видалення зачатків окремих постійних зубів, після чого зачатки сусідніх переміщуються в кістковій тканині щелеп, осі їхнього нахилу вирівнюються і при прорізуванні вони встановлюються в правильному положенні. Видалення зачатків постійних зубів створює умови для запобігання наростання порушень прикусу з віком і сприяє значному скороченню термінів лікування. Така операція показана, коли зачатки премолярів і іклів розташовані в щелепі тісно, є виражений мезіальний нахил їхніх осей, зачаток першого премоляра розташований близько до поверхні альвеолярного гребеня, а зачаток ікла знаходиться над ним на верхній щелепі або під ним - на нижній.

Після хірургічних утручань коригують положення передніх зубів за допомогою ортодонтичних апаратів.

Для усунення сагітальних аномалій прикусу застосовують в основному функціонально діючі апарати, що затримують ріст надмірно розвитої щелепи й умови, що створюють, для оптимізації росту недорозвиненої. Особливу увагу приділяють нормалізації висоти прикусу і нижньої частини обличчя.

Перевагами способу видалення тимчасового зуба одночасно з зачатком постійного є значне скорочення термінів лікування, зміна розташування зачатків іклів і других премолярів шляхом їхньої саморегуляції.

Ортопантомографічні дослідження, проведені в динаміці, свідчать про закладання зачатків постійних іклів при порушеннях прикусу з мезіальним нахилом у порівнянні з нормою. Після операції протягом 2 років відбувається мимовільний дистальний їхній зсув, кути нахилу їхніх осей вирівнюються. Це запобігає аномальному розташуванню зубів при їхньому прорізуванні, відбувається саморегуляція.

Застосування вібровакуумного масажу сприяє прискоренню формування коренів зачатків зубів, їхньому прорізуванню і правильному встановленню в зубний ряд.

При лікуванні мезіального прикусу з глибоким зворотнім різцевим перекриттям у періоді зміни зубів рекомендується перед прорізуванням постійних різців верхньої щелепи видаляти усі передні тимчасові зуби на нижній щелепі. При прорізуванні постійних різців верхньої щелепи останні відхиляються у вестибулярному напрямку під тиском язика. При цьому формується нормальне різцеве перекриття.

Компактостеотомія.

Для прискорення ортодонтичного лікування різко виражених

зубощелепних аномалій і деформацій, а також одержання більш ефективних і стійких результатів лікування показане попереднє хірургічне втручання - компактостеотомія. Принцип операції полягає у видаленні компактного шару кістки на визначеному протязі, що послабляє опір кісткової тканини механічному впливу ортодонтичних апаратів. Сутність компактостеотомії полягає в біологічній реакції запалення, що виникає в кістковій тканині у відповідь на травму. Після цієї реакції спостерігається демінералізація кісткової тканини й активізуються репаративні процеси, що полегшує перебудову тканин під впливом ортодонтичних апаратів. Модифікацією методу є перфорування компактного шару кісткової тканини в шаховому порядку в області міжлуночкових перегородок, верхівок коренів зубів і контрфорсов.

Друга модифікація компактостеотомії: через розрізи слизової оболонки й окістя на вестибулярній поверхні альвеолярного відростка роблять отвори через товщу міжзубних перегородок без ушкодження слизової оболонки піднебіння. Цей спосіб можна використовувати при наявності широких міжзубних проміжків (діастема, протрузія зубів). При тісному розташуванні зубів цей спосіб неприйнятний, оскільки збільшується можливість ушкодження коренів зубів.

Третя модифікація - спосіб компактостеотомії, що щадить, шляхом туннелювання. Операція перебуває з чотирьох етапів. На першому етапі операції роблять розрізи слизової оболонки довжиною 4-6 мм і розрізи окістя на вестибулярній поверхні альвеолярного відростка уздовж або поперек міжлуночкових перегородок переміщуваних зубів на рівні середини їхніх коренів, а з піднебінної сторони - відступаючи на 3-4 мм від ясеневого краю. Горизонтальні розрізи показані для наступного розширення зубного ряду, вертикальні - для зубоальвеолярного подовження. Другий етап-туннелювання: вузькою гладилкою роблять туннель під слизовою оболонкою й окістям нагору і вниз. Третій етап - уведення бора в туннель і порушення компактного шару кістки. Четвертий етап - зближення країв слизової оболонки й окістя (без накладення швів), опрацювання ран.

Деформація верхньої щелепи спостерігається частіше, ніж нижньої. При різкому звуженні верхнього зубного ряду і корпусного зсуву бічних зубів у піднебінному напрямку (котре особливо характерно для хворих з уродженою щілиною верхньої губи, альвеолярного відростка і піднебіння) варто оперувати як із вестибулярної, так і з оральної сторони щелепи. Потрібно враховувати ступінь переміщення зубів, що вимагається, і напрямок переміщення. У деяких випадках можна перфорувати бором передню носову вісь, край грушоподібного отвору і підставу скулового відростка, тобто ті ділянки, на яких кістка стовщена.

При показаннях до вестибулярного відхилення зубів і їхнього вертикального переміщення компактостеотомію роблять із вестибулярної сторони альвеолярного відростка й в області верхівок їхніх коренів, для корпусного переміщення зубів і поворотів їх по осі - як із вестибулярної, так і піднебінної сторін. Зуби, розташовані поза дугою (частіше ікла),

переміщують на місце видалених молочних або постійних зубів після порушення міжлуночкової перегородки. Для дистального переміщення бічних зубів компактостеотомію потрібно робити біля зубів, які переміщуються, і за ними. Після операції призначають протягом 3-5 днів дієту, що щадить, полоскання порожнини рота розчинами перекису водню і перманганата калію, а також препарати, що зменшують набряк. Ортодонтичне лікування варто починати на 12-14-й день після компактостеотомії, тобто в період найбільшої деструкції кісткової тканини, у зонах її порушення («стадія пом'якшення кістки»), що значно полегшує переміщення зубів разом із їхніми луночками, зменшує перевантаження пародонта. Ціллю ортодонтичного лікування є виправлення аномального положення зубів, усунення аномалій розміру і форми зубних рядів, досягнення множинних контактів між зубними рядами, забезпечення усталеності зубів у новому положенні, нормалізація функцій жування, ковтання, промови і подиху. Для лікування можна застосовувати знімні або незнімні ортодонтичні апарати. Аномальне положення зубів виправляють за допомогою пружин різних конструкцій, важелів і дуг, скріплених у базисі апаратів або назубних вестибулярних дуг Енгля. Велику увагу варто приділяти фіксації знімних апаратів. Для роз'єднання прикусу можна робити оклюзійні накладки на бічні зуби. При виправленні аномального положення зубів незнімними апаратами бажано зміцнювати на переміщуваних зубах кільця з гачками. Це полегшує фіксацію лігатур, дозволяє усунути повороти зубів по осі і застосовувати міжщелепну тягу для витягування зубів разом з альвеолярним відростком.

У залежності від ступеня виразності деформації ортодонтичне лікування продовжують у середньому від 2 до 4 міс. Для закріплення отриманих результатів хворі повинні користуватися знімними ретенційними платівками або протезами, фіксованими кламерами, і займатися лікувальною гімнастикою для усунення функціональних порушень. Термін ретенції (від 2 міс до 4 років) залежить від морфологічних особливостей зубощелепної системи і ступеня виразності функціональних порушень.

Тривалий період ретенції потрібний після розширення різко звужених зубних рядів, особливо в пацієнтів з уродженою щілиною губи альвеолярного відростка і піднебіння. Знімні апарати-протези заміщують відсутні зуби і при необхідності закривають також залишкові дефекти на піднебіння. Закінчення ретенційного періоду визначають клінічно по усталеності зубів і нормалізації функції, рентгенографічно - по відновленню структури кісткової тканини над коренями зубів і між ними.

Використання сполученого методу лікування - хірургічного й апаратурного - дозволяє застосовувати велику силу дії ортодонтичних апаратів, прискорити лікування і досягти стійких результатів.

Крім хірургічних утручань, що мають допоміжне значення, при лікуванні зубощелепних аномалій і деформацій застосовують наступні хірургічні заходи. Вони включають: 1) оперативні втручання при уроджених вадах розвитку обличчя і щелеп (хейло-, вело- і уранопластика); 2) хірургічне

лікування травматичних, запальних або онкологічних ушкоджень у щелепно-лицьовій області; 3) хірургічне лікування при аномаліях розмірів і розташування щелеп; 4) операції при макрогlossenії.

Ортодонтичне лікування (методи, терміни, послідовність проведення) потрібно планувати разом із хірургом.

Хірургічне лікування при уроджених вадах розвитку обличчя і щелеп.

Лікування буває найбільше успішним, із погляду подальшого розвитку зубощелепної системи, якщо є спадкоємність у лікуванні таких хворих різними фахівцями (хірурги, ортоданти, ортопеди, педіатри й ін.). З ортодонтичної точки зору, показання до пластики верхньої губи залежать від виду щілини і розташування фрагментів верхньої щелепи. При щілині губи й альвеолярного відростка, наскрізній односторонній або двосторонній щілині губи, альвеолярного відростка і піднебіння без порушення розташування фрагментів верхньої щелепи дитини можна оперувати після народження. При порушенні розташування фрагментів верхньої щелепи доцільно до тримісячного віку виправити форму верхньої щелепи за методом Мак-Ніла, а потім зробити хейлопластику. Ортодонтичне виправлення форми верхньої щелепи, особливо при односторонній і двосторонній уродженій щілині губи, альвеолярного відростка і піднебіння, полегшує хейлопластику в зв'язку з нормалізацією розташування верхньої губи. Встановлення в правильному положенні зміщеної вперед міжщелепної кістки до тримісячного віку і закріплення результатів ортодонтичного лікування створюють умови для більш ефективного виконання уранопластики. Якщо ортодонтичне лікування не було проведено вчасно, то після тримісячного віку міжщелепна кістка значно зміщається вперед за рахунок росту сошника, нерідко повертається по осі, що значно утрудняє хейлопластику. Під тиском рубцево-зміненої верхньої губи після хейлопластики напрямок росту і місце розташування міжщелепної кістки змінюються. Вона зміщається вниз і назад. У результаті такого порушення збільшується зубоальвеолярна висота, поглиблюється різцеве перекриття. Нерідко міжщелепна кістка зміщається орально, що надалі викликає неправильне прорізування верхніх постійних передніх зубів.

Такі порушення, важко переборні в шкільному віці, можна попередити шляхом своєчасного надання ортодонтичної допомоги, наступної хейлопластики в дитячому періоді.

Щодо вікових показань до пластики піднебіння з ортодонтичної точки зору єдиної думки немає. Вибір вікового періоду залежить від виду щілини. При щілині м'якого піднебіння, м'якого і твердого показана велоластика. При наскрізній одно- або двосторонній щілині губи, альвеолярного відростка і піднебіння доцільно застосовувати двохетапну операцію й ортодонтичне лікування, спрямоване на стимулювання росту верхньої щелепи по краях щілини за Мак-Нілом.

Терміни проведення операцій, що коригують, в області носа, верхньої губи, передодні порожнини рота і піднебіння залежать від виразності морфологічних, функціональних і естетичних відхилень у зубощелепній системі. Якщо після пластики верхньої губи спостерігаються її рубцеве

стягування, укорочення, обмеження рухливості і при цьому відсутнє присінку порожнини рота в області верхніх різців, то з ортодонтичної точки зору показана пластична операція, що коригує, особливо при односторонній наскрізній щілині губи, альвеолярного відростка і піднебіння. Її варто робити перед прорізуванням перших постійних молярів і зміною різців, тобто в 5,5-6,5 років. Цей вікової період найбільш сприятливий для початку ортодонтичного лікування в зв'язку з його збігом із періодом активного росту щелеп і можливістю застосування ортодонтичних апаратів. Регулятором функцій III типу можна усунути тиск рубцево-зміненої верхньої губи на верхню щелепу, стимулювати її ріст і затримати ріст нижньої щелепи. Відсутність присінку порожнини рота в області різців утрудняє застосування цього апарата.

Якщо операція, що коригує, вчасно не виконана, то ротовий подих і неправильне ковтання при такій деформації гальмують ріст верхньої щелепи, сприяють низькому розташуванню язика і при його порушеній функції - стимулюванню росту нижньої щелепи. З віком порушення росту щелеп приводить до різко виражених аномалій і деформацій обличчя.

ПРОТЕТИЧНИЙ МЕТОД ЛІКУВАННЯ.

Показання до зубного протезування в період тимчасового прикусу:

- 1) порушення цілісності коронок внаслідок аплазії і гіпоплазії емалі тимчасових молярів;
- 2) наявність неодноразово пломбованих тимчасових молярів з ослабленими стінками, анатомічна форма яких не може бути відновлена за допомогою пломби;
- 3) субтотальні і тотальні посттравматичні дефекти без розкриття порожнини зуба;
- 4) тенденція до розвитку дентоальвеолярного подовження і деформації оклюзійної площини;
- 5) стирання твердих тканин тимчасових зубів при дисплазії Стентона-Капдепона;
- 6) видалення тимчасових зубів за рік і більш до прорізування;
- 7) наявність дефектів зубних рядів при множинній адентії ;
- 8) необхідність у стимуляції процесу прорізування тимчасових зубів;
- 9) післяопераційні дефекти зубних рядів і щелеп;
- 10) порушення процесу становлення висоти прикусу на першому і другому етапах її фізіологічного підйому в зв'язку з ранньою руйнацією і видаленням тимчасових молярів;
- 11) наявність зубощелепних аномалій у сполученні з дефектами зубного ряду;
- 12) порушення мовної функції і наявність шкідливої навички (прокладання язика в область дефекту);
- 13) значне недорозвинення верхньої щелепи при уродженої щілині губи і піднебіння.

Показання до зубного протезування в період змінного прикусу:

- 1) порушення цілісності коронок перших постійних молярів унаслідок гіпоплазії емалі;
- 2) кількаразове пломбування перших постійних молярів із значною утратою твердих тканин зуба, анатомічна форма яких не може бути відновлена пломбою;
- 3) субтотальні і тотальні посттравматичні дефекти коронок верхніх і нижніх різців;
- 4) порушення процесу становлення висоти прикусу на другому етапі її фізіологічного підйому в зв'язку з ранньою руйнацією і видаленням перших постійних молярів;
- 5) наявність зубощелепних аномалій у сполученні з дефектами зубного ряду;
- 6) патологічна стертість при дисплазії Стентона-Капдепона;
- 7) множинна або повна адентія тимчасових і постійних зубів;
- 8) множинна або одиночна ретенція постійних зубів в альвеолярній кістці;
- 9) зменшення розмірів дефектів зубних рядів у горизонтальному напрямку, а також зменшення міжальвеолярної відстані у вертикальному напрямку;
- 10) наявність дефектів зубного ряду й уповільнений ріст щелепи або окремих її ділянок;
- 11) утворення дефектів щелеп і зубних рядів після оперативних утручань із приводу пухлин і пухлиновидних утворень.

Показання до зубного протезування в підлітків із постійним прикусом:

- 1) значна руйнація коронок зубів унаслідок карієсу, гіпоплазії емалі, флюороза, патологічної стертості, кліновидних дефектів, анатомічна форма і висота яких не можуть бути відновлені пломбуванням;
- 2) естетичне протезування при аномалійному розвитку форми, кольору, а іноді і положення окремих зубів;
- 3) при уродженій множинній адентії постійних зубів;
- 4) протезування з метою виведення ретинованих зубів;
- 5) порушення процесу становлення висоти прикусу на третьому етапі фізіологічного підйому в зв'язку з ранньою руйнацією і видаленням других постійних молярів;
- 6) заміщення дефектів зубних рядів;
- 7) заміщення дефектів щелеп після оперативних утручань із приводу пухлин і пухлиновидних утворень.

Поразка карієсом і раннє видалення тимчасових молярів у дітей порушують процеси росту і розвитку зубощелепної системи, що приводить до виникнення вторинних деформацій, аномалійному розвитку зубів, зубних дуг і щелеп, порушенню акта жування і травлення, тому необхідно забезпечити цілісність цих зубів до їхньої фізіологічної зміни.

Раціональним методом, що доповнює комплекс заходів, проведених при лікуванні карієсу тимчасових зубів і постійних молярів і його ускладнень у дітей, у яких відзначаються значна руйнація твердих тканин зуба і незадовільної фіксації пломб, є застосування тонкостінних металевих коронок перетином 140-150 мкм. Перед тим, як приступити

до протезування з метою відновлення порушеної фізіологічної рівноваги і нормалізації процесу становлення висоти прикусу, необхідно провести підготування порожнини рота дитини. Запропоновано ряд методик санації порожнини рота в дітей.

Рот дитини повинний бути санований і неприпустимо зберігати вогнища інфекції. В роті повинні бути тільки здорові і вилікувані зуби. Зуби, що не піддаються лікуванню, необхідно видалити. Деформацію жувального апарата попереджнуть шляхом своєчасної ліквідації дефекту, що утворився, за допомогою пластинкового протеза.

У залежності від стадії руйнації зубів і зубних рядів, а також періоду формування зубощелепної системи для відновлення анатомічної форми зубів використовують різні конструкції мікропротезів: вкладки, різного виду коронки і штифтові зуби, незнімні і знімні конструкції для заміщення дефектів зубних рядів.

Показання до відновлення анатомічної форми тимчасових зубів у період формування і функціонування тимчасового прикусу виникають у 3 рази частіше, ніж у період зміни зубів.

З метою раціонального планування ортопедичної допомоги дітям, вибору конструкції протеза в кожному конкретному випадку і підвищення ефективності проведених ортопедичних заходів необхідно враховувати характер ушкодження, етіологічні чинники, що обумовлюють утворення дефектів зубів і зубних рядів, а також конструкції протезів, що рекомендуються для заміщення дефектів у різні періоди формування жувального апарата в дітей. Виділяють чотири стадії руйнації зубів і зубних рядів, дві з котрих (I і II) відносяться до дефектів коронок зубів, а дві інші (III і IV) - до дефектів зубних рядів.

I СТАДІЯ РУЙНАЦІЇ ЗУБОЩЕЛЕПНОЇ СИСТЕМИ

Для I стадії руйнації зубощелепної системи характерно наявність часткового дефекту коронки без розкриття порожнини зуба, причому дефект може утворитися як слідство карієсу, гіпоплазії емалі, травми або сполученого впливу декількох чинників.

II СТАДІЯ РУЙНАЦІЇ ЗУБОЩЕЛЕПНОЇ СИСТЕМИ

Руйнація зубів II стадії в дітей характеризується значними частковими (субтотальними) або повними (тотальними) дефектами коронок без ушкодження або з ушкодженням пульпи і наявністю або відсутністю деформацій. Дефекти можуть утворитися як слідство ускладненого карієсу, травми або при сполученому впливі різних чинників (гіпоплазії емалі, карієс, травми й ін.).

III СТАДІЯ РУЙНАЦІЇ ЗУБОЩЕЛЕПНОЇ СИСТЕМИ

Руйнація зубів і зубних рядів III стадії в дітей характеризується наявністю дефекту зубного ряду протяжністю в один-два зуба, ускладненого вторинними деформаціями. Такі глибокі порушення анатомічної будівлі жувального апарата можуть виникнути після видалення зубів внаслідок ускладненого карієсу, а також при захворюваннях пародонта, часткової

адентії і ретенції зубів або після травми. Дефекти зубного ряду в дітей у період росту щелеп супроводжуються дентоальвеолярним подовженням, у результаті чого порушуються вільні рухи нижньої щелепи, знижується жувальна функція, ускладнюється, а нерідко стає неможливим раціональне протезування. Заходи щодо підготування порожнини рота до протезування в кожному періоді формування жувального апарата різні. У період тимчасового прикусу вони зводяться до лікування зубів, уражених карієсом, видаленню коренів, ліквідації патологічних вогнищ на слизовій оболонці, усуненню дентоальвеолярного подовження, а в запущених випадках - до виправлення прикусу.

IV СТАДІЯ РУЙНАЦІЇ ЗУБОЩЕЛЕПНОЇ СИСТЕМИ

Для пізнього періоду змінного прикусу (9-13 років) характерний посилений ріст усього дитячого організму, зокрема зубощелепної системи, тому дефекти зубного ряду протяжністю в один - два зуби необхідно замінювати конструкціями, що не перешкоджають росту щелеп. До них відносяться мостовидні протези з односторонньою фіксацією і розсунні, а також знімні протези (безкламерні або з тимчасовою кламерною фіксацією).

При сполученній поразці зубощелепної системи (множинні або повні дефекти коронок зубів, їхня неправильна форма, зміна кольору, аномалійне положення в зубному ряду), небажанні підлітка користуватися знімним протезом і фіксації уваги на цій недузї показане застосування мостовидного протеза з односторонньою фіксацією. Частіше такі протези використовують для заміщення дефектів у фронтальному відділі щелеп з опорою на центральний різець, ікло або премоляр, тобто зуби з більшою довжиною кореня і більш стійкі до механічного навантаження. Якщо під час функціонування навантаження передається по похилій площині в межах шести фронтальних зубів, то здійснюють препарування опорних зубів; при передачі жувального тиску по вертикалі її можна не робити в зв'язку з високою пластичністю періодонта в підлітків і використання в дитячій практиці тонкостінних металевих гільз. При моделюванні проміжної частини протеза створюють промивний простір (щілина) в області штучного зуба.

При заміщенні дефекту протяжністю в два зуби необхідно виготовляти два протези - з односторонньою опорою або розсунний мостовидний. Мостовидні протези з двосторонньою опорою використовують для заміщення дефектів у фронтальному відділі, починаючи з 18 років, у бічних відділах - після 20, тобто коли завершується ріст щелеп. Технологія їхнього виготовлення така ж, як і при створенні протезів для дорослих.

У періоді постійного прикусу, так само як тимчасового і змінного, за ортопедичною допомогою звертаються діти, у яких є дефекти великої протяжності, що утворюються в зв'язку з видаленням великої кількості зубів унаслідок карієсу і його ускладнень, а також, хворіють системними захворюваннями, прояви яких спостерігаються й у порожнині рота.

У практичній діяльності лікаря ортодонта зустрічаються захворювання, при котрих необхідно проведення протетичних втручань у великому об'ємі, зокрема в дітей із синдромом Стейнтон-Капдепона, що характеризується

дисплазією і патологічною стертістю майже до ясеневого краю всіх тимчасових, а потім і постійних зубів. У таких дітей відзначається дисфункція всього жувального апарата, порушується естетичний оптимум у зв'язку зі значним зменшенням висоти прикусу і нижньої третини обличчя. Водночас при цьому захворюванні рідко зустрічається ускладнений карієс, а коренева система зубів здатна витримувати звичайне функціональне навантаження.

КОМБІНОВАНИЙ МЕТОД ЛІКУВАННЯ.

Комбінований метод лікування найчастіше використовується в ортодонтичній практиці. Це метод, що поєднує в собі сполучення будь-яких вище згаданих метододів. А ортодонтичне лікування має бути комплексним, тобто поєднувати всі необхідні методи лікування.

6. Матеріали для самоконтролю:

А. Завдання для самоконтролю (таблиці, схеми, малюнки, графіки):

1. Занотувати в конспект методи, що застосовуються для лікування ортодонтичних хворих;
2. Занотувати в конспект визначення апаратурного методу лікування;
3. Занотувати в конспекті види біологічного методу лікування;
4. Занотувати в конспекті види хірургічного методу лікування;
5. Занотувати в конспекті види протетичного методу лікування;
6. Занотувати в конспекті визначення комбінованому методу лікування;

Б. Задачі для самоконтролю:

Тести $\alpha = 2$

I рівень:

1. У період тимчасових зубів біологічний метод лікування є:
 - а) Основним;
 - б) Допоміжним.
2. В період постійних зубів біологічний метод лікування є:
 - а) Основним;
 - б) Допоміжним.
3. Метод міогімнастики розробив:
 - а) Rodgers;
 - б) Engl.
4. Інтенсивність скорочення м'язів і розмах:
 - а) Повинні бути надмірними;
 - б) Не повинні бути надмірними.
5. Вправи повинні проводитися до появи почуття:
 - а) Легкої втоми;
 - б) Вираженої втоми.

II рівень:

1. Головним методом лікування для тренування носового дихання є:
 - а) апаратурне лікування;
 - б) масаж колоротової ділянки;
 - в) бальнеотерапія;
 - г) дихальна гімнастика;
 - д) електростимуляція.
2. Основним показанням до застосування вестибулярної пластинки для міотерапії в дітей з тимчасовим прикусом є:
 - а) не змикання зубів у фронтальній ділянці;
 - б) порушення змикання губ;
 - в) звуження зубних рядів;
 - г) вестибулярне відхилення зубів;
 - д) оральний нахил зубів.
3. Визначте головну вправу для тренування навички змикання губ;
 - а) облизати нижню губу;
 - б) облизати верхню губу;
 - в) стиснути зуби, утримати 5 сек, розслабитися;
 - г) міцно стиснути губи;
 - д) утримувати паперову смужку губами.
4. Показаннями до міотерапії є:
 - а) вкорочення зубного ряду у фронтальній ділянці;
 - б) звуження зубного ряду;
 - в) незімкнені губи;
 - г) аномалія положення окремих зубів;
 - д) подовження зубної дуги.
5. Серед перерахованих вправ визначте головну вправу для нормалізації положення язика:
 - а) погладжування піднебіння кінчиком язика;
 - б) хоботок;
 - в) надути щоки;
 - г) вправа з вертушкою;
 - д) надування губ.
6. Для корекції зубощелепних аномалій у дітей дошкільного віку частіше усього застосовується:
 - а) комбінований метод лікування;
 - б) апаратурний метод;
 - в) біологічний метод;
 - г) протетичний метод;
 - д) хірургічний метод.
7. Визначте головну вправу для нормалізації функції дихання:

- а) поперемінний подих лівою і правою половинами носа;
- б) клацання язиком;
- в) надуті щоки, кулаком повільно видавити повітря;
- г) « хоботок-посмішка»;
- д) черевний подих.

8. Вібромасаж показаний для:

- а) нормалізації функції дихання;
- б) нормалізації функції ковтання;
- в) усунення шкідливих звичок;
- г) прискорення ортодонтичного лікування;
- д) ретенції результатів лікування.

9. Ручний масаж рекомендується :

- а) для відновлення функції дихання;
- б) для відновлення функції жування;
- в) для відновлення функції ковтання;
- г) при патології прикріплення м'яких тканин;
- д) при звуженні зубних дуг.

10. До лабіальних апаратів не відноситься:

- а) диск Фріеля;
- б) стабілізатор Ноя;
- в) активатор Даса;
- г) амортизатор Роджерса;
- д) пластинка Шонхера.

11. Показанням до хірургічної корекції вуздечки язика є формуюча аномалія прикусу у віці:

- а) до 3 років;
- б) 3-7 років;
- в) 7-9 років;
- г) після 9 років;
- д) після 15 років.

12. Показанням до хірургічної корекції вуздечки язика є порушення вимови язично-піднебінних звуків у віці:

- а) до 3 років;
- б) 3-7 років;
- в) 7-9 років;
- г) після 9 років;
- д) у будь-якому віці.

13. Хірургічну корекцію вуздечки верхньої губи доцільно проводити у віці:

- а) до 1 року;
- б) 1-3 роки;
- в) 3-6 років;
- г) 6-8 років;
- д) старше 8 років.

14. Абсолютним показанням до пластики вуздечки верхньої губи є:

- а) порушення змикання губів при вільному носовому подиху;
- б) діастема;
- в) факт наявності аномалії вуздечки верхньої губи;
- г) відсутність закладання 21;
- д) множинні тремі.

15. Аномалія вуздечки нижньої губи частіше приводить:

- а) до дефекту промови;
- б) до локальному пародонтиту;
- в) до сплюснення центрального фрагмента нижньої щелепи;
- г) до порушення співвідношення щелеп;
- д) до віялоподібної розбіжності зубів.

16. Пластика присінку порожнини рота проводиться у віці:

- а) до 3 років;
- б) 3-7 років;
- в) 7-9 років;
- г) 9-12 років;
- д) 12-15 років.

17. При якому з перерахованих пороків може знадобитися новонародженому невідкладна допомога:

- а) аномалія вуздечки верхньої губи;
- б) аномалія вуздечки язика;
- в) щілина верхньої губи;
- г) свищ на губі;
- д) щілина піднебіння.

18. Прямим показанням до видалення надкомплектного зуба служить:

- а) визначення його наявності методом рентгенографії;
- б) невідповідність форми коронки надкомплектного зуба груповій приналежності;
- в) невідповідність ступеня сформованості зуба віку дитини;
- г) затримка прорізування або дистопія комплектного зуба;
- д) не зазначений.

19. У якому випадку при пластиці вуздечки верхньої губи показана компактостеотомія:

- а) завжди показана;
- б) при діастемі, що перевищує 2 мм і дивергенції коренів;
- в) при виражених фіброзних тяжках;
- г) при будь-якій діастемі;
- д) правильної відповіді немає.

20. Найбільш раціональним показанням до операції пластики присінку порожнини рота в дітей служить:

- а) наявність гінгівіта і дрібного присінку порожнини рота;
- б) виявлення дрібного присінку порожнини рота як чинника ризику для формування патології;
- в) коротка вуздечка нижньої губи;
- г) наявність аномалії прикусу;

д) у дітей не показано.

21. Оптимальним для хейлопластики є:

- а) грудний вік;
- б) преддошкільний вік;
- в) дошкільний вік;
- г) шкільний вік;
- д) період новонародженості.

22. Показанням до послідовного видалення зубів по Hotz є:

- а) звуження зубних рядів;
- б) укорочення зубних рядів;
- в) невідповідність розмірів зубів і щелеп;
- г) щира прогенія;
- д) наявність надкомплектних зубів.

23. Вирішальним при визначенні ортодонтичних показань до видалення зубів є:

- а) зміна форми зубних рядів;
- б) ступінь звуження зубних рядів;
- в) недостатність апікального базису;
- г) ступінь нестачі місця;
- д) зменшення довжини переднього відрізка.

Ситуаційні задачі.

Задача №1.

У клініку звернулися батьки з дитиною 4-х років зі скаргами на шкідливу звичку смоктання великого пальця руки. Об'єктивно: дитина губи стуляє з напругою. При огляді прикусу виявлена вертикальна щілина 1 мм. Ікла в однойменному контакті. Дистальні поверхні останніх молочних молярів розташовуються в одній площині. Верхня зубна дуга більше нижньої дуги на розмір щічного горбка.

1. У якій площині визначається аномалія прикусу?
2. Найбільше ймовірний діагноз.
3. Функція яких м'язів порушується при описаній вище аномалії?
4. Які лікувально - профілактичні заходи необхідно призначити дитині?

Задача №2.

На консультацію до лікаря ортодонта звернулися батьки з дитиною 6 років. При клінічному обстеженні виявлений ротовий тип дихання. Визначається: сагітальна щілина 3мм, співвідношення іклів і перших постійних молярів однойменне горбикове. Верхні різці перекривають нижні на $\frac{1}{2}$ висоти коронок нижніх різців. Верхня зубна дуга ширше нижньої зубної дуги на ширину щічного горбка.

1. Які причини можуть привести до ротового дихання?
2. Складіть комплекс лікувально - профілактичних заходів для усунення даної ситуації?
3. Які апарати можуть бути задіяні при усуненні ротового дихання?

Задача №3.

У клініку звернулися батьки з дитиною 5 років зі скаргами на естетичні порушення. Об'єктивно: нижня частина обличчя подовжена. Верхня губа сплюснена, підборіддя вистоїть уперед. Нижні різці перекривають верхні різці на 1/3 висоти коронок. Бугор, який рве, III┘III проектується на коронку IY┘IY. Верхня зубна дуга ширше нижньої зубної дуги на ширину щічного горбика. У батька аналогічна патологія прикусу.

1. У якій площині визначається деформація прикусу?
2. Найбільше ймовірний діагноз.
3. Які лікувально-профілактичні заходи необхідні, щоб формування прикусу відбувалося належним чином?
4. Які міогімнастичні вправи, і для яких груп м'язів необхідно призначити дитині?

Задача №4.

Під час огляду старшої групи дитячого садка в хлопчика 6 років виявлене порушення функції мови. Об'єктивно: визначається шкідлива звичка-прокладування язика між зубними рядами, обумовлена короткою вуздечкою язика. У фронтальній ділянці визначається вертикальна щілина 3мм. У сагітальній площині співвідношення III|III і 6|6 зубів правильне. Верхня зубна дуга більше нижньої на розмір щічного бугра.

1. У якій площині визначається деформація прикусу?
2. Поставте діагноз по класифікації Калвеліса.
3. Які лікувально-профілактичні заходи необхідно призначити дитині?

Задача №5.

Під час профілактичного огляду в дитини 5 років виявлене тісне положення (без діастем і трем) фронтальних зубів верхньої і нижньої щелепи. Дистальні поверхні останніх тимчасових зубів лежать в одній площині. Зі слів матері дитина їсть тільки м'яку їжу, тривалий час сидить за столом.

1. Яким терміном визначити описану вище патологію?
2. Які лікувально-профілактичні заходи необхідні для формування фізіологічного прикусу?

Задача № 6.

У клініку до лікаря ортодонта звернулися батьки з дитиною 5 років із скаргами на естетичний дефект. Об'єктивно: обличчя без патологічних змін. Стан прикусу: визначається сагітальна щілина 5 мм, співвідношення іклів і других тимчасових молярів горбикове, верхні фронтальні зуби перекривають нижні на 1/2 розміру коронки, серединні лінії збігаються, співвідношення в бічній ділянці правильне, нижня зубна дуга має форму трапеції. Дитина не вимовляє звук "р", визначається симптом "сердечка".

1. Поставити діагноз по класифікації Л.П.Григор'євої.
2. Вибрати метод лікування, скласти план лікування.

Задача № 7.

При профілактичному огляді в школі в дитини 8 років ортодонт виявив наступне: обличчя без особливостей, у порожнині рота визначається щілина між центральними різцями на верхній щелепі до 3 мм. Інших змін не спостерігається. Вузечка верхньої губи у виді товстого щільного тяжа прикріплюється до гребеня альвеолярного відростка.

1. Поставити діагноз по класифікації Калвеліса.
2. Вибрати метод лікування, скласти план лікування.

Задача № 8.

У клініку звернувся пацієнт 13 років із скаргами на неправильно розташований зуб на верхній щелепі. Об'єктивно: обличчя симетрично, пропорційно, носогубні і підборідна складки виражені помірно. Стан прикусу: у сагітальній і вертикальній площинах без патологічних змін; у трансверзальній площині - серединні лінії між різцями не збігаються, співвідношення в бічній ділянці правильне, 3₁ прорізався з вестибулярної сторони, місця в зубній дузі недостатньо на 2/3 ширини зуба.

1. Поставити діагноз по класифікації Енгля.
2. Вибрати метод лікування, скласти план лікування.

Задача № 9.

При клінічному огляді дитини 9 років виявлено: обличчя без патологічних змін. У порожнині рота визначається сагітальна щілина до 6 мм, співвідношення іклів і перших постійних молярів нейтральне, верхні різці перекривають нижні на 1/3 висоти коронки, у фронтальній ділянці на нижній щелепі визначається скупченість зубів II ступеня, глибина присінку порожнини рота 3 мм.

1. Поставити діагноз по класифікації Калвеліса.
2. Вибрати метод лікування, скласти план лікування.

Задача № 10.

На консультацію до лікаря ортодонта спрямована дитина 9 років. При огляді виявлено: обличчя вузьке, у сагітальній і вертикальній площинах без особливостей. Визначається скупченість зубів у фронтальній ділянці верхньої щелепи III ступеня, сума ширини різців верхньої щелепи 34 мм.

1. Поставити діагноз по класифікації Л.П.Григор'євої.
2. Вибрати метод лікування, скласти план лікування.

7. Література.

Основна література:

1. Фліс П.С. Ортодонтия. - Вінниця: «Нова книга», 2006. - 308 с
2. Шарова Г.В., Рогожников Г.И. Ортопедическая стоматология детского возраста. М., «Медицина», 1991. с. 289.
3. Руководство по ортодонтии /под общей редакцией проф. Ф.Я. Хорошилкиной/ М. «Медицина» 1982.

Додаткова:

1. Виноградова Т.Н. «Стоматология детского возраста» М. «Медицина», 1987.
2. Головки Н.В. Профілактика зубощелепних аномалій. - Вінниця: Нова Книга, 2005.
3. Григорьева Л.П. Прикус у детей. - Киев: Здоровье, 1995 г. - 231 с.
Каспарова и соавт. «Заболевание височно-нижне-челюстного сустава у детей и подростков» М. «Медицина», 1981.
4. Колесов А.А. «Стоматология детского возраста» М. «Медицина», 1991.
5. Криштаб СИ., Василевская З.Ф., Мухина А.Д., Неспрядько В.П. Лечение зубо-челюстных деформаций Киев, «Здоров'я», 1982 с. 190.
6. Курляндский В.Ю. Ортопедическая стоматология. М. «Медицина», 1977.
7. Фалин Л.Я. Гистология и эмбриология полости рта и зубов. М., 1963.

Навчальна дисципліна	Ортодонція
Модуль № 1	Ортодонція. Діагностика зубощелепних аномалій та деформацій.
Змістовий модуль № 3	Основні принципи і методи лікування пацієнтів із зубощелепними аномаліями та деформаціями
Тема заняття №25	Біологічний метод лікування. Міогімнастика. Масаж.
Курс	3
Факультет	Стоматологічний
Кількість годин	2

1. Актуальність теми: Рання діагностика зубощелепних аномалій і деформацій і їхнє своєчасне лікування попереджують стійкі порушення прикусу. У зв'язку з взаємозумовленістю місцевих і загальних порушень при деформаціях прикусу необхідно використовувати комплекси лікувальних заходів, відповідно до вікових особливостей пацієнта. Вони повинні

включати методи лікування, які спрямовані на усунення причин розвитку морфологічних, функціональних і естетичних порушень у зубощелепній системі. Саме до такого, відноситься біологічний метод лікування.

2. Конкретні цілі:

Знати:

- особливості розвитку щелепно-лицьової області в різні вікові періоди; анатомо-фізіологічні особливості м'язів і жувальних м'язів;
- види біологічного методу лікування;

Уміти:

- визначити показання до фізіологічного навантаження, і його дозування .
- визначити показання до використання масажу, його дозування
- провести урок міогімнастики .

3. Теоретичні питання до заняття:

1. Суть біологічного методу лікування.
2. Поняття «саморегуляція».
3. Фізіологічне навантаження, його призначення.
4. Види масажу, призначення, методика проведення.
5. Фізіотерапевтичні методи впливу, призначення, методика.
6. Анатомо-функціональні особливості жувальних і м'язів і м'язів.
7. Комплекси міогімнастичних вправ при кожному виді аномалій.
8. Апарати для проведення міогімнастики.
9. Види фізіотерапевтичних впливів і їхнє призначення.

4. Практичні роботи (завдання), які виконуються на занятті:

1. Опанувати методикою проведення масажу (пальцевого, вібраційного).
2. Опанувати методикою проведення міогімнастики.

5. Зміст теми:

Рання діагностика зубощелепних аномалій і їхнє своєчасне лікування попереджують стійкі порушення прикусу та естетики обличчя. У цьому зв'язку необхідно застосовувати комплекси лікувальних заходів, показаних для різних вікових періодів. Вони повинні включати методи лікування, спрямовані на усунення як причин розвитку морфологічних, функціональних і естетичних порушень у зубощелепній системі, так і самих порушень. Після встановлення діагнозу визначають вікові показання або протипоказання до ортодонтичного лікування. При цьому вирішують, чи є зубощелепна аномалія в даного пацієнта в даний час хворобою або це стан компенсації. А також визначають перспективи подальшого розвитку

зубощелепної аномалії з віком і чи можлива саморегуляція порушень, у якому об'ємі і які терміни. Від цього залежать показання або протипоказання до ортодонтичного лікування і його об'єм. При визначенні вікових показань до лікування варто звернути увагу на вік як показник зрілості організму і його потенційних можливостей подальшого росту і формування зубощелепної системи. Один із методів заснований на можливості саме регуляції виникаючих або виниклих порушень є *біологічний*. При його використанні задіюються природні фізіологічні сили організму. Тому цей метод носить ще назву *-фізіологічний*. Біологічний метод може виступати, як самостійний на початку ортодонтичного лікування у віці 4-6 років (період тимчасових зубів) із метою профілактики і лікування деформацій які формуються. У період зміни зубів (7-12 років) цей метод призначається з метою усунення причин розвитку деформації до моменту активного ортодонтичного лікування або ж протягом періоду лікування. У деяких випадках даний метод призначається після періоду активного ортодонтичного лікування, із метою попередження розвитку рецидивів, якщо використовувалися апарати механічної дії. У період постійних зубів цей метод призначається з метою прискорення ортодонтичного лікування (вібро- і ультразвуковий масаж), а також для перетренування м'язів із метою відновлення втрачених функцій.

Біологічний метод лікування містить у собі фізіологічне навантаження, масаж, гімнастику мимічних і жувальних м'язів, електростимуляцію, вплив на біологічно активні точки (голковколуювання, лазерна терапія) і ін.

Повноцінне фізіологічне навантаження рекомендується для нормального розвитку жувального апарата (щелеп і м'язів). Вона призначається дітям, що страждають «лінню жування». Такі діти звичайно занадто довго сидять за столом, віддають перевагу м'якій їжі, нерідко в них відсутні ознаки старіння тимчасового прикусу (стирання жувальних поверхонь і ріжучих країв тимчасових зубів, відсутність фізіологічних діастем і трем). Недостатність функціонального навантаження призводить до недорозвинення зубних дуг, що зумовлює неправильне розташування зубів у зубній дузі. Для нормалізації функції жування і правильного функціонування жувальної мускулатури, а також розвитку щелеп рекомендують сирі овочі і фрукти, шкоринки хліба, введення в раціон їжі твердої консистенції, що вимагає тривалого механічного опрацювання і визначених зусиль.

Одним із видів біологічного методу лікування є *масаж* - метод лікування і профілактики, що полягає в нанесенні дозованих механічних подразнень за допомогою ряду спеціальних прийомів. Масаж застосовується з гігієнічною і лікувально - профілактичною ціллю. При масажі відбувається механічне подразнення поверхневих і глибоких тканин, нервових периферичних рецепторів. Це викликає різні рефлекторні реакції, які призводять до зміни функції органів і тканин. Масаж сприяє механічному очищенню шкіри, слизових оболонок від залишків епідерміса, продуктів діяльності залоз. Внаслідок механічного подразнення відбувається розширення судин, що викликає посилення крові і лимфообігу, обміну речовин, інтенсивності

біохімічних процесів і захисних функцій тканин.

Масаж збільшує рухливість тканин. В ортодонтичній практиці застосовують різні види масажу: ручний (пальцевий), вібраційний, ультразвуковий, вакуумний.

Ручний масаж - рекомендується при відсутності фізіологічних діастем і трем у період тимчасового прикусу, при патології прикріплення м'яких тканин (мілкий присінок), при аномаліях положення окремих зубів (невеликий поворот по осі, оральній нахил за умови незначного дефіциту місця) і т.п. Пальцевий масаж краще проводити ранком і ввечері після чищення зубів і полоскання рота. Його виконують великим і вказівним пальцями поперемінно правої і лівої руки. Пальці переміщують у вертикальному напрямку ковзними рухами, після чого роблять кругові рухи і горизонтальні переміщення уздовж альвеолярного відростка. Силу натискання регулюють індивідуально, але доцільно її поступово збільшувати. Для поліпшення ковзання пальці можна змазати гліцерином або рослинною олією. Час впливу 3-5 хвилин на кожній щелепі, щодня під час гігієнічних процедур у порожнині рота. Після масажу прополоскати рот теплою водою.

Вакуумна терапія - використання низького тиску з лікувальною ціллю. У середовищі впливу створюється локальне зниження тиску і відбувається втягування тканин, підвищення проникності судин, що при досить низькому вакуумі приводить до розриву, виливу крові й утворенню гематоми. Ушкодження тканин і судин приводить до активізації фізіологічних процесів. Зруйновані тканинні структури і мікро судини швидко обновляються, що сприятливо позначається на їхніх функціональних спроможностях. У ортодонтії метод вакуумної стимуляції полягає в створенні зони ушкодження в тканинах пародонта в ділянці коренів зубів, які переміщуються і в зоні піднебінного шва при лікуванні звуження щелеп. У результаті вакуумного впливу в тканинах пародонта розвиваються активні ферментативні процеси, високий рівень яких підтримується протягом 3-4 доби. Крім того, у тканинах через добу спостерігається мітотична активність, що продовжується до 4-х діб. При апаратурному лікуванні хворих з аномаліями положення окремих зубів і діастемою із метою скорочення термінів ортодонтичного лікування показано 2-4 курси вакуумної терапії по 5 процедур кожний з інтервалом у 4-5 днів. При сплюсненні і протрузії фронтальної ділянки верхньої щелепи - 3-4 курси, звуженні верхньої щелепи - 4-5 курсів. Крім того, застосування вакуумного масажу робить сприятливий вплив на клінічний плин апаратурного лікування: у хворих не відзначаються запальні процеси слизової оболонки в області зубів, які переміщуються.

Вібротерапія - застосування вібрації в лікувальних цілях. Дія вібрації в лікувальних цілях полягає в посиленні кровообігу, обмінних процесів і стимулюванні нейротрофічних функцій. Вібрація застосовується головним чином у вигляді вібраційного масажу і здійснюється пальцями рук, або спеціальними апаратами. У ортодонтії вібраційний масаж застосовується з метою скорочення термінів ортодонтичного лікування при розширенні щелеп, переміщенні аномалійно розташованих зубів.

Аномалії прикусу в дітей пов'язані з функціональними відхиленнями в діяльності м'язів, які оточують зубні ряди. Нормалізація функції м'язів щелепно-лицьової області дозволяє скоротити термін лікування і досягти стійких результатів. Підвищення м'язової сили відбувається в результаті багатократних скорочень м'язів, що приводить до збільшення їхньої маси за рахунок стовщення їхніх волокон. Напругу м'язів можна викликати при використанні *електричних подразників*. Їхнє стомлення настає пізніше, ніж гальмування в нервових центрах. При електростимуляції приріст м'язової маси настає швидше, ніж при звичайному тренуванні.

Електростимуляція - рекомендована Н.А. Плотніковою у клініці ортодонції у віці 7-12 років. В.В. Галенко (1986) довела, що швидкість прорізування зубів можна регулювати введенням вегетотропних препаратів. Засоби, що збуджують нервову вегетативну систему, прискорюють прорізування зубів, а гальмуючі її сповільнюють цей процес. Клінічне застосування способів прискорення прорізування зубів, що затрималися, із використанням електростимуляції і електрофорезу адреналіну підвищує ефективність лікування даної патології в порівнянні з апаратним методом у середньому в 2 рази і скорочує тривалість лікування більш ніж у 3 рази. Спосіб прискорення прорізування зубів, що затрималися, гальванічним струмом полягає в проведенні постійного електричного струму через тканини альвеолярного відростка, у якому знаходяться ретеновані зуби. Електростимуляцію тканин в області зуба, що не прорізався, гальванічним або імпульсним струмом варто проводити при лікуванні хворих із ретенцією зубів I-II ступеня, обумовленої наявністю надкомплектних зубів. Прискорення прорізування ретенованих зубів за допомогою електрофорезу адреналіну рекомендується при лікуванні пацієнтів старше 12 років із ретенцією зубів I-III ступеня, а також у випадку безумовного застосування електростимуляції.

При порушеному диханні, не змиканні губ варто усунути ротовий подих і ряд супутніх захворювань різними способами *рефлексотерапії*, у тому числі *біоелектростимуляцією*. Цей метод особливо показаний при ортодонтичному лікуванні глибокого прикусу, тісного розташування зубів і наявності хвороб пародонта. Рефлексотерапія включає вплив на організм пацієнта різних чинників: аку-, електро- і лазеропунктури, різних видів масажу (точковий, вакуумний, гідромасаж і вібровакуумний), бальнсо- і світолікування. У основі лікувального впливу голковколупання лежить нервово-рефлекторний механізм. У результаті подразнення рецепторного поля в області біологічно активної точки нормалізується тонус нервової вегетативної системи. Голкою наносять локальне подразнення на малій ділянці поверхні шкіри. При цьому виникають складні рефлекторні реакції, що сприяють підвищенню адаптивних, захисних і компенсаторних реакцій організму. При доборі активних точок необхідно враховувати джерела вегетативної інервації голови. У ортодонтичній практиці голковколупання сполучують із лікуванням, що підвищує захисні сили організму. У дітей частіше застосовують точковий масаж, при цьому не ушкоджується шкіра і

ця методика не викликає в дітей страху. При правильному визначенні активних точок виникає почуття розпирання, болі, оніміння. Прийоми точкового масажу: доторкання, легке або безупинне погладжування; легке або сильне натискування. Рух пальця можна здійснювати по годинній стрільці або робити невинний вібраційний вплив, що сповільнюється або прискорюється в сполученні з натискуванням. Сильний вплив повинний бути короткочасним. Масаж виконують подушечкою вказівного пальця, суглобом середнього пальця, стиснутої в кулак руки. За сеанс масажують 6-8 точок протягом 12-15 хвилин.

Важливу роль для правильного формування прикусу грає збалансована робота м'язів щелепно-лицьової області. За допомогою спеціальної гімнастики досягають відновлення функції м'язів і попереджують розвиток аномалій прикусу. Принцип лікування полягає в тренуванні м'язів, що сприяє нормалізації функції м'язів -синергістів і антагоністів. Лікувальна гімнастика може бути самостійним методом терапії, може передувати ортодонтичному лікуванню, сполучуватися з ним або застосовуватися після його закінчення для закріплення досягнутих результатів і попередження рецидивів. Гімнастикою можна досягти позитивних результатів при лікуванні аномалій у дітей у періоді тимчасового прикусу, що сформувався. Для такого лікування найбільше підходить вік від 4 до 7 років, коли дитина може зрозуміти, що від нього вимагають, і виконувати вправи. Ефект лікування залежить від ступеня виразності морфологічних і функціональних порушень, а також від терпіння хворого, його наполегливості і від контролю за старанністю виконання вправ. Вправи варто вибирати з урахуванням віку дитини. Вони повинні бути не занадто важкими, зрозумілими; бажано перетворювати їх у захоплюючу гру. Як самостійний метод лікування міогімнастика може дати гарні результати при протрузії верхніх різців і нейтральному співвідношенні бічних зубів. Гімнастичні вправи призначають без апаратів або зі спеціальними апаратами. До так названих *лабіальних апаратів* відносять амортизатор Роджерса і Шанс, диск - пластинку Фріеля, стабілізатор Ноя, активатор Даса. *Інтрабукальні апарати* - вестибулярна пластинка Крауса, Хотца, Шонхера й ін. Є спеціальні вправи для колового м'яза рота, м'язів, що висуюають і піднімають нижню щелепу, м'язів язика, а також м'язів плечового пояса.

Не змикання губ приводить до ряду функціональних порушень із несприятливими наслідками як місцевого, так і загального характеру, тому вправам для тренування колового м'яза рота варто приділяти особливу увагу. Іноді спостерігається гіпертонус м'язів, що влітаються в коловий м'яз рога і мають радіальний напрямок. Це викликає оголення внутрішньої поверхні губ. Вони здаються масивними, ротова щілина подовжується, верхня губа піднімається і як би вкорочується. При таких порушеннях призначаються наступні вправи: дитина стуляє губи і надуває щоки, після чого притискає до щік кулаки і повільно видавлює повітря через стиснуті губи. Надування повітря під верхню губу рекомендують при протрузії верхніх передніх зубів. *Для розвитку колового м'яза рота* можна свистіти, дути на предмети, що

легко переміщаються, наприклад підвішений шматочок вати, перинка. Рекомендують також прокладати між губами складену вдвічі смужку паперу і стискувати губи. Папір утримують губами 30-50 хвилин при виконанні домашніх завдань або в той час, коли дитина дивиться телевизор. Вправи виконують щодня.

Вправи з опором частіше застосовують наступні: дичина закладає зігнуті мізинці в кути рота і злегка розтягує їх, стискаючи губи і слідкуючи за тим, щоб вони не виверталися. Вправи з міжгубним диском Фріеля. Диск розміщують між губами й утримують ними спочатку протягом 1 хвилини, а потім 3-5 хв.

Вправи з активатором Дасса.

Активатор виготовляють з ортодонтичного дроту діаметром 1-1,2 мм і пластмаси. Відрізок дроту довжиною 25 см у середині вигинають у вигляді кільця, а на кінцях у вигляді трикутників і перпендикулярно до площини кільця. З пластмаси, що самотверліє, моделюють площадки за формою губ. Дитина утримує активатор губами, відтягуючи його великим пальцем за кільце. Вправу роблять 2 рази в день по 5-20 разів.

Дія амортизатора Роджерса заснована на тому ж принципі. Він являє собою роторозширювач, на який одягають гумове кільце. Сила скорочення колового м'яза рота повинна переборювати силу скорочення гумового кільця.

Вправи з пластинкою з пластмаси. Дитина затискає губами край пластинки товщиною 102 мм і утримує її в горизонтальному положенні. На пластинку накладають вантаж. Збільшення вантажу викликає посилення стискування губ.

Вправи з ватяними валиками. Ця вправа відноситься до числа логопедичних. Невеликі ватяні валики закладають в ділянку перехідної складки передвір'я порожнини рота по обидві сторони від вуздечки верхньої губи. Дитина повинна зімкнути губи і вимовити декілька фраз, що містять губні звуки («б», «м», «п»), для чого потрібно змикання губів. Протягом дня вправи треба повторювати неодноразово.

Вправи з гудзиками. Два гудзики діаметром 25-30мм з'єднують шнурком і розташовують на відстані 15-18 см один від одного. Один гудзик дитина захоплює губами, а інший бере правою рукою і натягає шнур. Таку вправу роблять 2-3 рази в день, повторюючи її 10 разів.

Вправа з вестибулярною пластинкою. З метою ортодонтичного лікування діти вкладають вестибулярну пластинку в рот на час сну. Вдень пластинкою користуються лише при виконанні гімнастичних вправ. Ціль вправ - тренування колового м'яза рота, нормалізація дихання, виправлення положення язика, нижньої щелепи, шийного відділу хребта і голови. Вестибулярну пластинку вкладають у перервір'я порожнини рога, великим пальцем правої руки її витягають уперед за кільце й утримують стиснутими губами. Вправу виконують 2 рази в день по 5-15 разів.

Вправа з металевим диском. Вправа показана при шкідливій звичці смоктання, особливо великого пальця, порушеній поставі, роговому диханні, дистальному прикусі. Рекомендують під час виконання гімнастичних вправ

користуватися срібною монетою. Можна також використовувати металевий диск діаметром 2,5-3 см, товщиною 1,5 мм і масою біля 6,5 гр.

Для виправлення постави дитина під час виконання вправи стає впритул до кута, доторкаючись до нього п'ятами, сідницями і лопатками; при цьому погляд повинний бути спрямований горизонтально вперед. У такому положенні дитина стискає губами металевий диск. Змикання губ обумовлює носовий подих, сприяє висуванню нижньої щелепи вперед, тренуванню м'язів колоротової області, а також шийних і грудних м'язів і зміні об'єму грудної клітини. Затиснутий губами диск повинний бути розташований горизонтально. Якщо дитина не може утримати його в такому положенні, то лікувальна гімнастика не ефективна. Треба стежити, щоб диск був затиснутий тільки губами, а не зубами. Контролем може служити тиск пальцем на диск зовні і відчуття доторкування до вестибулярної поверхні різців при зімкнутих губах. У такому положенні дитина повинна стояти від 30 сек до 2 хв., тобто до появи почуття стомлення.

Вправи для м'язів, що висувають нижню щелепу, рекомендується при лікуванні дистального прикусу. Виконують їх сидячи або стоячи. Нижню щелепу повільно висувають уперед доти, поки ріжучого краї нижніх різців не установляться по-перед верхніх. У такому положенні нижню щелепу утримують 10 сек, а потім повільно встановлюють у вихідному положенні. Туж вправу виконують із поворотом голови спочатку вправо, а потім вліво. Після засвоєння вправи нижню щелепу утримують у висунутому положенні як можна довше і вправу повторюють до 10 разів. Навантаження збільшується при виконанні вправи стоячи, коли голову злегка закидають, ноги ставлять на ширину плечей, руки відводять, нижню щелепу повільно висувають уперед доги, поки нижні різці не установляться перед верхніх.

Вправи для м'язів, що піднімають нижню щелепу. Одне з них - стискання зубів у центральній оклюзії. Дитина стискає і розтискає зуби. Сила скорочення м'язів контролюється пальцями, прикладеними до щік в області жувальних м'язів з переднього краю гілок нижньої щелепи. Ту ж вправу можна виконувати з опором. Для цього дитина розташовує вказівний і середній пальці правої руки на нижніх передніх зубах і, піднімаючи нижню щелепу, робить протидію тиском пальців при наростаючому скороченні жувальних м'язів.

Вправа « Прикушування палички ». На дерев'яну паличку надівають гумову трубку, прокладають її між бічними зубами й утримують у такому положенні. Хворий стискає і розтискає зуби, поступово переміщуючи паличку по зубному ряді.

Вправи для виправлення аномалій положення зубів. Для виправлення піднебінного нахилу верхніх передніх зубів у періоді їхнього прорізування рекомендується декілька вправ: 1. Тиск на зуби кінчиком язика протягом 3-5 хв., потім пауза. 2. Прикушування нижньої губи верхніми зубами протягом 2-3 хв. Цю вправу варто рекомендувати з обережністю, щоб надалі не виробилася шкідлива звичка. Необхідний суворий контроль за виконанням цієї вправи і припинення її після досягнення нормального реїцевого

перекриття. 3. Комплекси гімнастичних вправ для різновидів мезіального прикусу. їх виконують 2 рази в день по 8-10 хв. Починають із ходьби на місці протягом 2 хв. Потім виконують вправи, що нормалізують носове дихання і положення передніх зубів, у тому числі захоплювання нижньої губи верхніми зубами і вправи зі шпателем, що виконують протягом 1-4 хв. під контролем і при участі вихователя або медичного працівника. Між зубними рядами розміщують шпатель. Дитина повинна його прикусити так, щоб натискати на ріжучі краї нахилених орально верхніх зубів і сприяти їхньому відхиленню у вестибулярному напрямку, а нижніх різців - у язичному. Наступна вправа - закривання рога з переміщенням нижньої щелепи назад. Дитина відчиняє рот і повільно його закриває, зміщуючи нижню щелепу назад і встановлюючи передні зуби в крайовому змиканні. Нижню щелепу утримують, у цьому положенні 4-8 сек, після чого, триває пауза, 2-3 сек. Вправу повторюють 2-3 рази в день по 3-4 рази. Потім дитина відсуває нижню щелепу назад, одночасно переміщуючи кінчик язика нагору і назад, відкриваючи рот, піднімає кінчик язика нагору і зміщує його назад. При повільному закриванні рота переміщує нижню щелепу назад і встановлює передні зуби в крайовому змиканні. Щелепу утримують, у такому положенні 5-8 сек, потім триває пауза. Вправу виконують протягом 1-1,5 хв.. Описаний комплекс вправ потрібно робити 2 рази в день по 8-10 хв. При усуненні мезіального прикусу, що супроводжується висуванням нижньої щелепи, лікувальну гімнастику варто сполучити із зішліфовуванням бугрів тимчасових зубів, що не стерлися, призначенням шапочки з підборідною пращею і поза ротовою гумовою тягою і роз'єднанням прикусу в передній ділянці за допомогою ортодонтичних пристосувань.

Вправи для нормалізації функції язика. Гімнастичні вправи для язика рекомендують після хірургічного розсічення його вкороченої вуздечки, а також для усунення шкідливих звичок смоктання пальців і різних предметів, нормалізації правильного ковтання і вимови звуків. При напіввідчиненому роті дитина облизує верхню і нижню губи, проводить язиком від одного кута рота до іншого, робить спроби дістати язиком перегородку носа, підборіддя. Крім того, проводить кінчиком язика по піднебінній і язичній, а потім по вестибулярній поверхні зубів і як би перераховує їх, погладжує тверде і частково м'яке піднебіння по серединній лінії, починаючи від передніх зубів, клацає язиком, для чого присмоктує язик при зімкнутих губах до твердого піднебіння і повільно відчиняє рот; спирається кінчиком язика то в одну щоку то в іншу. Кожну вправу роблять щодня від 3 до 10 разів. Крім перерахованих, рекомендуються вправи для тренування м'язів переднього, середнього і задньої ділянок язика.

У результаті тривалого неправильного положення тіла в м'язово-зв'язково-сухожильному апараті, можуть виникнути порушення. Є взаємозв'язок між звичним неправильним установленням тулуба, плечового пояса, деформаціями хребта й аномаліями прикусу. Тому призначення комплексу міогімнастики для опорно-рухового апарата грає важливу роль у профілактиці деформацій і усуненні нефіксованих змін хребта і кінцівок.

Система йоги - система лікувальної гімнастики, правильного харчування, очищення тіла шляхом щоденного купання, виховання самодисципліни, уміння володіти собою. Ця система зарекомендувала себе протягом тисячоріч, але мало застосовувалася в ортодонтичній практиці, Дітям, підліткам і дорослим використання йоги показано у сполученні з ортодонтичним лікуванням, особливо при сунуситах, бронхіальній астмі, порушенні дихання, ковтання, травлення. Щоденні заняття йогою по 15-20 хв. через 4-6 тижнів приводять до нормалізації дихання, змиканню губ нормалізації положення язика в спокої, що значно полегшує і прискорює ортодонтичне лікування, особливо при різко виражених аномаліях прикусу.

Все перераховане вище, підтверджує значимість біологічного методу лікування в профілактиці і лікуванні зубощелепних аномалій і деформацій.

6. Матеріали для самоконтролю:

А. Завдання для самоконтролю (таблиці, схеми, малюнки, графіки):

1. Занотувати в конспекті визначення біологічного методу лікування, поняття «саморегуляція».
2. Занотувати в конспекті показання до проведення різних видів масажу, комплекси міогімнастики для різних груп м'язів.
3. Замалювати в альбомі апарати для проведення міогімнастичних вправ.

Б. Задачі для самоконтролю:

Тести $\alpha = 2$

1. Головним методом лікування для тренування носового дихання є:
 - а) апаратне лікування;
 - б) масаж колоротової області;
 - в) бальнеотерапія;
 - г) дихальна гімнастика;
 - д) електростимуляція.
2. Основним показанням до застосування вестибулярної пластинки для міотерапії у дітей із тимчасовим прикусом є:
 - а) не змикання зубів у фронтальній ділянці;
 - б) порушення змикання губ;
 - в) звуження зубних рядів;
 - г) вестибулярне відхилення зубів;
 - д) оральний нахил зубів.
3. Зазначте головну вправу для тренування навички змикання губ:
 - а) облизати нижню губу;
 - б) облизати верхню губу;
 - в) стиснути зуби, утримати 5 сек, розслабитися;
 - г) міцно стиснути губи;
 - д) утримувати паперову смужку губами.
4. Показаннями до міотерапії є:
 - а) вкорочення зубного ряду у фронтальній ділянці;

- б) звуження зубного ряду;
 - в) не зімкнені губи;
 - г) аномалія положення окремих зубів;
 - д) подовження зубної дуги.
5. Серед перерахованих вправ зазначте головну вправу для нормалізації положення язика:
- а) погладжування піднебіння кінчиком язика;
 - б) хоботок;
 - в) надути щоки;
 - г) вправа з вертушкою;
 - д) обдування губ.
6. Для корекції зубощелепних аномалій у дітей дошкільного віку частіше застосовується:
- а) комбінований метод лікування;
 - б) апаратний метод
 - в) біологічний метод;
 - г) протетичний метод;
 - д) хірургічний метод.
7. Зазначте головну вправу для нормалізації функції дихання:
- а) поперединне дихання лівою і правою половинами носа;
 - б) клацання язиком;
 - в) надути щоки, кулачком повільно видавити повітря;
 - г) «хоботок-посмішка»;
 - д) черевне дихання.
8. Вібромасаж показаний для:
- а) нормалізації функції дихання;
 - б) нормалізації функції ковтання;
 - в) усунення шкідливих звичок;
 - г) прискорення ортодонтичного лікування;
 - д) ретенції результатів лікування.
9. Ручний масаж рекомендується :
- а) для відновлення функції дихання;
 - б) для відновлення функції жування;
 - в) для відновлення функції ковтання;
 - г) при патології прикріплення м'яких тканин;
 - д) при звуженні зубних дуг.
10. До лабіальних апаратів не відноситься:
- а) диск Фріеля;
 - б) стабілізатор Ноя;
 - в) активатор Дасса;
 - г) амортизатор Роджерса;
 - д) пластинка Шонхера.

Задача №1.

У клініку звернулися батьки з дитиною 4-х років із скаргами на шкідливу звичку смоктання великого пальця руки. Об'єктивно: дитина губи стуляє з напругою. При огляді прикусу виявлена вертикальна щілина 1 мм. Ікла в однойменному контакті. Дистальні поверхні останніх молочних молярів розташовуються в одній площині. Верхня зубна дуга більше нижньої зубної дуги на розмір щічного горбика.

1. В якій площині визначається аномалія прикусу?
2. Поставте найбільш імовірний діагноз.
3. Функція яких м'язів порушується при описаній вище аномалії?
4. Які лікувально - профілактичні заходи необхідно призначити дитині?

Задача №2.

На консультацію до лікаря -ортодонта звернулися батьки з дитиною 6 років. При клінічному обстеженні виявлений ротовий тип дихання. Визначається: сагітальна щілина 3мм, співвідношення іклів і перших постійних молярів однойменне горбикове. Верхні різці перекривають нижні на 1/2 висоти коронок нижніх різців. Верхня зубна дуга ширше нижньої зубної дуги на ширину щічного горбика.

1. Які чинники можуть привести до ротового дихання?
2. Складіть комплекс лікувально- профілактичних заходів для усунення даної ситуації?
3. Які апарати можуть бути задіяні при усуненні ротового дихання?

Задача №3.

У клініку звернулися батьки з дитиною 5 років із скаргами на естетичні порушення. Об'єктивно: нижня частина обличчя подовжена. Верхня губа сплющена, підборіддя вистоїть вперед. Нижні різці перекривають верхні різці на 1/3 висоти коронок. Бугор, що рве, проектується на коронку ІУПУ. Верхня зубна дуга ширше нижньої зубної дуги на ширину щічного горбика. У батька аналогічна патологія прикусу.

1. В якій площині визначається деформація прикусу?
2. Найбільше ймовірний діагноз.
3. Які лікувально-профілактичні заходи необхідні, щоб формування прикусу відбувалося належним чином?
4. Які міогімнастичні вправи, і для яких груп м'язів необхідно призначити дитині?

Задача №4.

Під час огляду старшої групи дитячого садка в хлопчика 6 років виявлене порушення функції мови. Об'єктивно: визначається шкідлива звичка-прокладання язика між зубними рядами, обумовлена короткою вуздечкою язика. У фронтальній ділянці визначається вертикальна щілина 3 мм. У сагітальній площині співвідношення ІІ|ІІ і 6|6 зубів правильне. Верхня зубна дуга більше нижньої на розмір щічного горбика.

1. У якій площині визначається деформація прикусу?
2. Поставте діагноз за класифікацією Калвеліса.
3. Які лікувально-профілактичні заходи необхідно призначити дитині?

Задача №5.

Під час профілактичного огляду в дитини 5 років виявлене тісне положення (без діастем і трем) фронтальних зубів верхньої і нижньої щелепи. Дистальні поверхні останніх тимчасових молярів лежать в одній площині. Зі слів матері дитина їсть тільки м'яку їжу, тривалий час сидить за столом.

1. Яким терміном визначити описану вище патологію?
2. Які лікувально-профілактичні заходи необхідні для формування фізіологічного прикусу?

Задача №6.

У клініку звернулися батьки з дитиною 12 років із скаргами на відсутність постійного зуба на верхній щелепі справа. На панорамній рентгенограмі визначається зачаток 11 зуба. Об'єктивно: верхня зубна дуга правильної форми, місця в зубній дузі досить для правильного розташування 11 зуба. У сагітальній, вертикальній і трансверзальній площинах змін не має.

1. Поставте діагноз за класифікацією Калвеліса.
2. Визначте який із способів біологічного методу лікування може бути використаний у даній ситуації? Обґрунтуйте його застосування.

Задача №7.

У клініку звернулися батьки з дитиною 7 років на консультацію до лікаря ортодонта. При клінічному обстеженні виявлено: у пацієнта нижня третина обличчя вкорочена, виражена супраментальна складка, носогубні складки згладжені. Глибина різцевого перекриття складає $\frac{2}{3}$ висоти коронок нижніх різців. Визначається сагітальна щілина 4 мм, співвідношення на перших постійних молярах однойменне горбкове. Верхня зубна дуга ширше нижньої на ширину щічного горбика.

1. Функція яких груп м'язів порушена при даній аномалії прикусу.
2. Складіть комплекс гімнастичних вправ і апарати для проведення міогімнастики.

Задача №8.

У клініку звернулися батьки з дитиною 6 років із метою профілактичного огляду. При клінічному обстеженні визначається асиметрія обличчя, підборіддя скошене вправо. Верхні різці перекривають нижні на $\frac{1}{3}$ висоти коронок нижніх різців. Співвідношення на перших постійних молярах мезіо - дистальне; різцевий контакт збережений. Серединні лінії між різцями і вуздечки губ не збігаються. Нижня зубна дуга справа ширше нижньої зубної дуги на ширину щічного горбика.

1. В якій площині визначаються порушення.
2. Які м'язи функціонально не повноцінні при даній аномалії.
3. Складіть комплекс вправ для їхнього тренування.

Задача №9.

У клініку звернулися батьки з дитиною 8 років із скаргами на тісне положення зубів на нижній щелепі. При клінічному обстеженні виявлено: глибина різцевого перекриття складає $\frac{2}{3}$ висоти коронок нижніх різців. Співвідношення на перших постійних молярах нейтральне, різцевий контакт

збережений. Верхня зубна дуга ширше нижньої зубної дуги на ширину щічного горбика. У фронтальній ділянці нижньої щелепи визначається тісне положення зубів. Пацієнту призначена рефлексотерапія.

1. Обґрунтуйте слушність тактики лікаря.
2. Охарактеризуйте механізм впливу рефлексотерапії.

Задача №10.

У клініку для повторного огляду звернувся пацієнт 15 років. Ортодонтичний діагноз: аномалійний нейтральний прикус, скупченість зубів нижньої щелепи 2 ступеня. Пацієнт користується апаратом на нижню щелепу з гвинтом із двома направляючими діючими силами. Лікар ортодонт призначив пацієнту 5 сеансів ультразвукового масажу.

1. Обґрунтуйте тактику лікаря.
2. Поясніть механізм впливу даного виду масажу.

7. Література.

Основна література:

2. Головкин Н.В. Ортодонтия. Развитие прикуса, диагностика зубощелепных аномалий, ортодонтический диагноз. – Полтава: ПФ «Форпіка» 2003. – 296 с.
2. Флис П.С. Ортодонтия: учебник/П.С.Флис, Н.А.Омельчук, Н.В.Ращенко и др. – К.: Медицина, 2008. – 360 с.
2. Шарова Г.В., Рогожников Г.И. Ортопедическая стоматология детского возраста. М., «Медицина», 1991. с. 289.
3. Руководство по ортодонтии /под общей редакцией проф. Ф.Я. Хорошилкиной/ М. «Медицина» 1982.

Додаткова:

1. Виноградова Т.Н. «Стоматология детского возраста» М. «Медицина», 1987.
2. Головкин Н.В. Профилактика зубощелепных аномалий. - Вінниця: Нова Книга, 2005.
3. Григорьева Л.П. Прикус у детей. - Киев: Здоровье, 1995 г. - 231 с.
- Каспарова и соавт. «Заболевание височно-нижне-челюстного сустава у детей и подростков» М. «Медицина», 1981.
4. Колесов А.А. «Стоматология детского возраста» М. «Медицина», 1991.
5. Криштаб СИ., Василевская З.Ф., Мухина А.Д., Неспрядько В.П. Лечение зубо-челюстных деформаций Киев, «Здоров'я», 1982 с. 190.
6. Курляндский В.Ю. Ортопедическая стоматология. М. «Медицина», 1977.
7. Фалин Л.Я. Гистология и эмбриология полости рта и зубов. М., 1963.

Навчальна дисципліна	Ортодонтія
Модуль № 1	Ортодонтія. Діагностика зубо-щелепних аномалій та деформацій
Змістовий модуль № 3	Основні принципи і методи лікування пацієнтів із зубощелепними аномаліями і деформаціями.
Тема заняття №26	Комплекс міогімнастичних вправ без апаратів і з апаратами.
Курс	III
Факультет	Стоматологічний
Кількість годин	2

. Актуальність теми: нерідко причиною аномалій прикусу є неповноцінне навантаження м'язів щелепно-лищевої ділянки. Тому, окрім апаратного лікування потрібно призначати дитині комплекс міогімнастичних вправ, які сприятимуть прискоренню ортодонтичного лікування, досягненню оптимального результату та уникненню рецидиву патології прикусу.

2. Конкретні цілі:

1. Згадати анатомічну будову м'язів щелепно-лищевої ділянки, рухи, які виконує нижня щелепа при скороченні м'язів.
2. Ознайомитись із комплексом міогімнастичних вправ для м'язів щелепно-лищевої ділянки, які виконуються з апаратами та без них.
3. Ознайомитись із ортодонтичними апаратами, які використовуються для виконання міогімнастичних вправ.

3. Теоретичні питання до заняття:

1. Лабіальні апарати для виконання міогімнастики.
2. Букальні апарати для виконання міогімнастики.
3. Лікувальна гімнастика для м'язів язика.
4. Лікувальна гімнастика для м'язів губ.
5. Лікувальна гімнастика для жувальних м'язів.

4. Практичні роботи (завдання), які виконуються на занятті:

1. Призначення комплексу міогімнастичних вправ для різних груп м'язів.

2. Призначення комплексу міогімнастичних вправ при різній патології ЗЩС.

5. Зміст теми:

При обстеженні пацієнтів з зубощелепно-лицьовими аномаліями і постановці діагнозу необхідно окрім морфологічних та естетичних порушень виявляти етіологію аномалій, наявність дисфункціональних проблем, що відносяться до орофациальної і краніо-цервікальної областям. (Л.В. Ільїна-Маркосян, А.Я. Катц, В. Ю. Курляндський, Ю.М. Малигін, 11.11. Окушко, Л.С. Персії, Ф.Я. Хорошілкіна, R.Frankel, K.Heupl, A.Kraus, T.Rakosi, AM Schwarz та ін.)

У 1912 р. Lischer ввів термін "міофункціональна терапія". Вона включає комплекси лікувально-гімнастичних вправ, які застосовують до ортодонтичного лікування, що забезпечує ефективність впливу апаратів, в процесі лікування і після його завершення, для забезпечення стійкості досягнутих результатів.

Необхідно уточнювати індивідуальні порушення функцій зубо-щелепної системи (дихання, ковтання, мови, жування), наявність парафункцій (шкідливі звички, бруксизм, зміщення нижньої щелепи та ін), патологію рухів у скронево-нижньощелепних суглобах, зміни форми шийного, грудного, поперекового і крижового відділів хребта, наявність порушень постави та плоскостопості, а також інших відхилень в нервово-м'язовій системі.

Допомога психолога перед початком застосування міотерапії, а також в процесі лікування, допомагає забезпечити регулярність занять лікувальною гімнастикою, користування необхідними пристосуваннями, тренажерами і встановити співробітництво пацієнта з лікарем. Регулярне ведення пацієнтами щоденника із записами кількості виконаних лікувально-гімнастичних вправ забезпечує надійний контроль за лікуванням і підвищує його ефективність.

Тісний взаємозв'язок порушень оклюзії зубних рядів, порушень функції м'язів, що оточують зубні ряди, підкреслювали Л.В. Ільїна-Маркосян (1970); Ф.Я. Хорошілкіна (1972-1999); В.П. Окушко (1967); Ю.М. Малигін (1982); Т.Ф. Косирева (1989); Л.С. Персін, С.Е. Косенко (1992); М.А. Ахмадова (1994); А.Б. Слабковская (1995); М.Ю. Огородніков (1998) та інші. Вправи для м'язів щелепно-лицьової області застосовують з початку ХІХ століття, але як метод ортодонтичної профілактики та лікування вони були запропоновані А. Rogers в 1917 р. Функція м'язів, що оточують зубні ряди, сприяє нормальному розвитку прикусу або порушує його. За допомогою спеціальної гімнастики досягають відновлення функції м'язів і попереджають розвиток аномалій прикусу.

Гімнастика забезпечує найкращі результати при лікуванні дітей в період сформованого тимчасового прикусу. Для застосування цього методу лікування найбільш підходящим є вік від 4 до 7 років, коли дитина може зрозуміти, що від нього вимагається, і виконувати вправи. Ефект лікування залежить від ступеня вираженості морфологічних і функціональних

порушень, а також від терпіння пацієнта, його наполегливості і від контролю за ретельністю виконання вправ. Вправи слід вибирати з урахуванням віку дитини. Вони повинні бути не занадто важкими, зрозумілими. Бажано перетворювати їх в захоплюючу гру. Діти можуть займатися гімнастикою як індивідуально, так і колективно (в дитячих садах, школах). Контроль за виконанням вправ покладається на батьків, вихователів і медичний персонал. Як самостійний метод лікування гімнастика може дати позитивні результати при протрузії різців верхньої щелепи і нейтральному співвідношенні бічних зубів. Гімнастичні вправи роблять без апаратів або зі спеціальними пристосуваннями і тренажерами. До так званих лабіальних апаратів відносять амортизатор Роджерса і Шані, пластику-диск Фріеля, стабілізатор Ноя, активатор Дасса. Застосовують інтрабуккальні апарати - вестибулярні пластинки Крауса, Хотц, Шварца, Шонхера та інші. Розроблено спеціальні вправи для кругового м'яза рота, м'язів, що висувають і піднімають нижню щелепу, м'язів мови, а також м'язів плечового пояса.

ПРОФІЛАКТИЧНІ ОРТОДОНТИЧНІ АПАРАТИ

Профілактичні ортодонтичні апарати і пристосування призначені для попередження розвитку зубощелепних аномалій і деформацій. Їх дія спрямована на усунення факторів, що приводять до розвитку аномалій і деформацій прикусу (шкідливі звички, неправильно протікаючі функції і т. п.) та сприяння нормальному розвитку зубощелепно-лицевої ділянки. Ми пропонуємо наступну систематизацію профілактичних ортодонтичних апаратів і пристосувань:

I. За способом виготовлення:

1. Стандартані профілактичні ортодонтичні апарати та пристосування.
2. Індивідуально виготовлені профілактичні ортодонтичні апарати та пристосування.
3. Саморобні профілактичні пристосування (гудзики, вертушки \ т. д.).

II. За місцем розташування:

1. Внутрішньоротові профілактичні апарати та пристосування:
 - а) вестибулярні;
 - б) оральні;
 - в) вестибулооральні.
2. Позаротові профілактичні апарати та пристосування.

III. За способом та місцем дії:

Однощелепні.

Двощелепні.

IV. За метою використання:

1. Стимулюючі
2. Затримуючі.
3. Такі, що змінюють розташування нижньої щелепи.
4. Коригують висоту прикусу.
5. Відновлюють функції.
6. Сполучні.

V. За механізмом дії:

Функціонально-направляючі.

Функціонально-діючі.

Профілактичні ортодонтичні апарати і пристосування можуть бути використані як основний апарат - при функціональному методі лікування (з метою усунення шкідливих звичок, зміни функціонування м'язів, відновлення неправильно протікаючих функцій і т. п.), а також як допоміжні - при комбінованому методі лікування (до початку періоду активного ортодонтичного лікування, поряд з призначенням лікувальних апаратів або в ретенційному періоді - з метою усунення дії етіологічних факторів або функціональних порушень).

До профілактичних ортодонтичних апаратів відносять стандартні апарати, що виготовляються заводським способом, та виготовлені індивідуально по робочих моделях щелеп зубним техніком. **До стандартних профілактичних апаратів відносять:**

1. Вестибулярну пластинку (вестибулярний щит).
2. Еквілібратор.
3. Вертушку.
4. Еспандер щелепний.
5. Шпатель-ріжок.
6. Накушувальні смужки та кільце.
7. Апарат настільний плицевий.
8. Активатор.
9. Диск Фрієля.

До профілактичних апаратів, що виготовляються індивідуально, відносять:

1. Вестибулярну пластинку (вестибулярний щит).
2. Вестибулооральну пластинку (вестибулооральний щит).
3. Пластинку з петлями Рудольфа.
4. Активатор Дасса.

До **саморобних пристосувань** відносять паперові вертушки, два гудзики, з'єднані між собою за допомогою шнура або товстої крученої нитки, які застосовують для тренування кругового м'яза рота і ди-хальних м'язів.

Вестибулярний щит, або стандартна вестибулярна пластинка Шонхера, представляє собою внутрішньоротовий (вестибулярний), двощелепний, функціонально-діючий стандартний профілактичний апарат. Він призначений для розвитку кругового м'яза рота, усунення шкідливих звичок ротового дихання і смоктання пальців, губ та інших предметів, і тому його можна віднести до групи апаратів, що стимулюють і відновлюють функції.

Апарат являє собою щит, розташований у присінку порожнини рота, який повторює форму альвеолярних відростків, з виїмками в ділянці вуздечок губ і тяжів. Для тренування кругового м'яза рота на вестибулярній поверхні щита є кільце. Вестибулярна пластинка відповідно розмірам і анатомії порожнини рота виготовляється 3-х розмірів (рис. 3).




Рис. 3. Вестибулярні пластинки різних розмірів.

Показаннями до застосування служать: ротовий тип дихання; порушення функції змикання губ; ризик розвитку відкритого прикусу, обумовленого шкідливими звичками смоктання пальців та інших предметів; ризик розвитку прогнатичного прикусу або протрузії фронтальних зубів унаслідок шкідливої звички смоктання нижньої губи; ризик розвитку прогенічного прикусу внаслідок смоктання пальців або верхньої губи.

Застосування стандартної вестибулярної пластинки Шонхера протипоказане при: глибокому різцевому перекритті, успадкованій формі дистального прикусу, шкідливих звичках смоктання або прокладання язика між зубними рядами.

Еквілібратор - позаротовий, функціонально-діючий, профілактичний стандартний апарат, призначений для розвитку і стимуляції росту вкорочених губ, для тренування кругового м'яза рота. Конструкція складається з площини, яку дитина охоплює губами, стрижня і трубочок-насадок (вантажиків) різного кольору. Розбірна конструкція дає можливість підбирати індивідуально та дозувати навантаження протягом користування апаратом. Дозування здійснюється збільшенням тривалості утримання апарата та кількістю насадок (вантажиків). Показаннями до застосування є короткі губи і порушення функції змикання губ.

Вертушка - позаротове, функціонально-діюче, стандартне профілактичне пристосування, призначене для розвитку і тренування дихальної мускулатури і кругового м'яза рота. Складається з ручки з віссю, на якій обертається крильчатка, яку рухає повітря, видихуване дитиною. Показання до застосування такі ж, як і для еквілібратора.

Апарат плицевий настільний - позаротове, функціонально-діюче, стандартне профілактичне пристосування, також призначене для тренування дихальної і мимічної мускулатури. Складається з корпусу, усередині якого рухається крильчатка, коливання якої викликає повітря, що його видихає дитина. Корпус апарата з'єднаний лінійкою з поділками з упором для підборіддя дитини. Упор пересувається за допомогою осі на різну відстань від корпусу, що дозволяє дозувати навантаження. Показанням до застосування є тренування кругового м'яза рота при порушенні функції змикання губ, при шкідливій звичці ротового дихання.

Активатор - позаротовий, функціонально-діючий, стандартний профілактичний апарат, призначений для розвитку сили губ і м'язів кутів рота. Має дві змінні пружини і насадки, загубники, зручну ручку. Показанням до застосування є порушення функції змикання губ (рис. 7.а).




Рис. 5. Вертушка.




Рис. 6. Апарат пліцевий настільний.

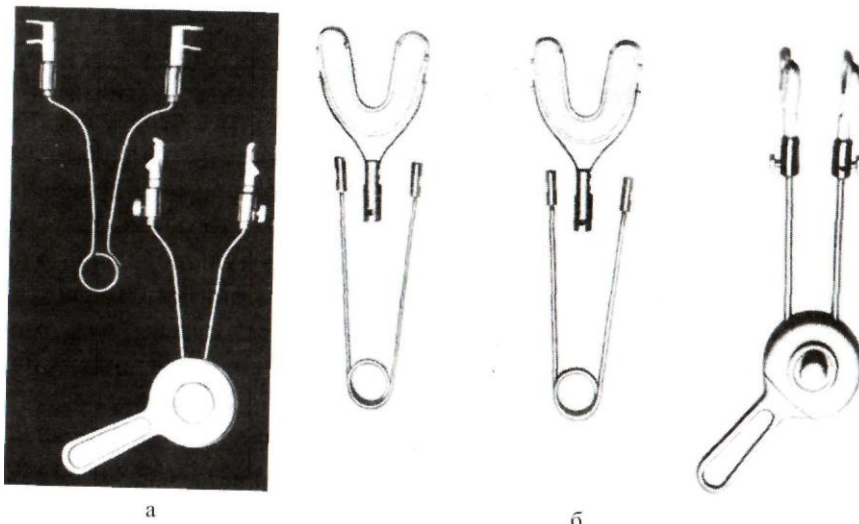


Рис. 7. а - активатор; б - еспандер щелепний.

Еспандер щелепний - позаротовий, функціонально-діючий, стандартний профілактичний апарат, призначений для розвитку м'язів (жувальних і м'язів). Дія еспандера заснована на принципі "хитних ложок" Лімберга для механотерапії скронево-нижньощелепних суглобів і профілактики рубцевих контрактур. Апарат складається з чотирьох змінних пружин із зусиллям стиску 0,4; 0,7; 1,2; 1,8 кг/см, змінних насадок двох видів, ручок і гумових вкладишів для запобігання ушкодження зубів. Показаннями до застосування є порушення функції м'язів, які піднімають і опускають нижню щелепу, порушення відкривання рота при проведенні хірургічних втручань (рис. 7.б).

Шпатель-ріжок - позаротовий, функціонально-направляючий, стандартний лікувально-профілактичний апарат, призначений для профілактики і лікування аномального розташування окремих зубів. Складається з ручки і двох накушувальних площадок. Накушувальні площадки виконані у вигляді напівкіл з радіусом, що відповідає середнім розмірам радіусів фронтальних ділянок зубних дуг у дітей, що забезпечує щільність дотикання до поверхонь зубів. Розташування робочої частини (накушувальної площадки) під кутом до

ручки дає можливість застосовувати шпатель-ріжок на обох щелепах. Оскільки кожна з накушувальних площадок має вузьку частину для аномально розташованих зубів і ширшу для опорних зубів, то останні не переміщуються. Шпатель-ріжок показаний для профілактики і лікування орального розташування зубів за умови наявності місця в зубній дузі.

Накушувальні смужки і кільце - внутрішньоротові, функціонально-направляючі, стандартні профілактичні апарати, що призначені для індивідуального застосування з метою розвитку жувальної мускулатури, а також і профілактики і лікування вертикальних аномалій прикусу (глибокого і відкритого). Кільця застосовують також для стимуляції процесу прорізування зубів у дітей грудного і ясельного віку, смужки - для старших дітей.

Диск Фріеля являє собою позаротовий, функціонально-діючий, стандартний профілактичний апарат у вигляді диска округлої форми, призначений для втримування його губами. Його втримують спочатку 1 хв., потім час поступово збільшують до 5-10 хвилин, сприяючи подібним чином тренуванню кругового м'яза рота. Показаннями до призначення є порушення функції змикання губ, шкідлива звичка ротового дихання.

Вестибулярну пластинку (індивідуальну) виготовляють таким чином, щоб вона прилягала до вестибулярних поверхонь фронтальних зубів, а в бічних ділянках відстояла на 1,5-2,5 мм від альвеолярних відростків і бічних зубів для стимуляції росту апікального базису (рис. 9.а). Дітям з довготривалою шкідливою звичкою ротового дихання в центрі пластинки роблять отвір діаметром до 7 мм для проходження повітря. В міру звикання до апарата розміри отвору зменшують, а потім зовсім закривають його. Показання до застосування такі ж, як і для стандартних пластинок. З метою орального нахилу верхніх фронтальних зубів на поверхні пластинки яка, прилягає до їх вестибулярних поверхонь, роблять невеликий уступ для ріжучих країв різців. Він забезпечує стійкість апарата і запобігає його зісковзуванню догори, до перехідної складки. При змиканні губ тиск кругового м'яза через щит передається на фронтальну ділянку верхньої щелепи і в такий спосіб сприяє затримці сагітального росту фронтальної ділянки, зменшенню протрузії фронтальних зубів. Така конструкція апарата дозволяє віднести його до групи лікувально-профілактичних, двощелепних, функціонально-напрямних і за метою використання - сполучних.

Індивідуально виготовленою вестибулярною пластинкою можна стимулювати ріст нижньої щелепи. При дистальному розташуванні нижньої щелепи, щоб зімкнути губи, дитина повинна змістити щелепу вперед. Об'єм порожнини рота збільшується, змінюється розташування язика, зменшується тиск нижньої губи на альвеолярний відросток, що в цілому сприяє росту. Цей апарат не можна використовувати для проведення міогімнастики.

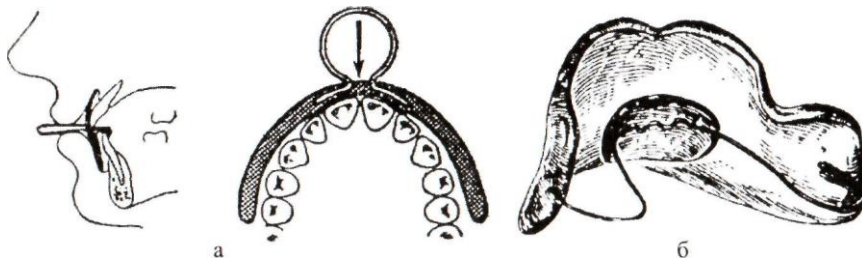

Рис. 9. Індивідуальна вестибулярна пластинка (а) та вестибуло-оральний щит - пластинка Крауса (б).

Вестибуло-оральна пластинка Крауса (рис. 9.б) складається з двох частин: вестибулярної та оральної. Обидві частини з'єднані відрізками дроту, що розташовані між різцями, іклами, першими тимчасовими молярами або огинають дистальні поверхні останніх молярів у ретро-молярній ділянці. Апарат застосовують при шкідливих звичках смоктання язика, прокладання його між зубами, при інфантильному типі ковтання, з метою запобігання розвитку відкритого прикусу.

Межі вестибулярної частини такі ж, як і у вестибулярної пластинки (щита), а язикову частину розташовують позаду фронтальних зубів по схилу альвеолярного відростка до піднебіння. Язикова частина повинна бути достатньо великою, щоб служити упором для язика, але не дуже товстою, щоб не зміщати язик дистально. Язикова частина у вестибуло-оральній пластинці може бути замінена дротяною решіткою. Язикову дротяну решітку виготовляють з ортодонтичного дроту діаметром 1,0 мм у вигляді чотирьох виступів зверху і п'яти знизу. Виступи ґрат розташовують біля шийок верхніх і нижніх різців з орального боку. Відповідно до систематизації апаратів це внутрішньоротовий, двощелепний, індивідуально виготовлений профілактичний апарат, що відновлює функції.

Пластинка з петлями Рудольфа являє собою внутрішньоротовий, індивідуально виготовлений пластинковий апарат із дротяною решіткою з п'ятьма виступами зверху і чотирма-знизу (рис. 10.а). Дротяну решітку ще називають язиковою заслінкою. Язикову дротяну решітку виготовляють у такий же спосіб, як і у вестибуло-оральній пластинці Крауса. Апарат показаний для усунення шкідливих язикових звичок і інфантильного типу ковтання.

Активатор Дасса - позаротовий, губний, індивідуально виготовлений профілактичний апарат, який використовують для тренування кругового м'яза рота. Його виготовляють з ортодонтичного дроту діаметром 1,0-1,2 мм у вигляді петлі з кільцем посередині (на кшталт англійської шпильки). Кінці дроту загинають у вигляді трикутника, перпендикулярного площині кільця. На трикутниках формують із самотверднучої пластмаси площадки за формою губ. Дитина поміщає площадки активатора між губами, утримуючи апарат великим пальцем, введеним у кільце. При стисканні губ відбувається зближення площадок активатора. Сила пружності дроту розтискає губи (рис. 10.б). Для тренування кругового м'яза порожнини рота можна використовувати і два звичайні плоскі або краще один плоский та один увігнутий гудзики. Один з гудзиків (плоский або увігнутий) повинен бути такого діаметра, щоб дитина

могла вільно охопити його губами. Гудзики можуть бути різного кольору, щоб дитина могла сама запам'ятати, який з гудзиків необхідно утримувати губами ("сховати" у присінку порожнини рота), а яку утримувати в руці. Суть виготовлення подібного пристосування така: гудзики різного діаметра з'єднують між собою за допомогою шнура або товстих кручених ниток, довжина яких не повинна перевищувати 15 см (для зручності дозування навантаження).

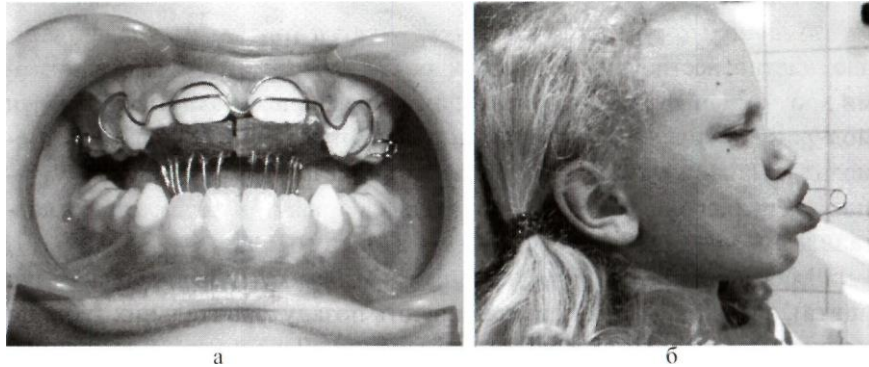


Рис. 10. Пластинка з петлями Рудольфа (а) та активатор Дасса (б).

Лікувальна гімнастика для м'язів губ.

Незмикання губ призводить до ряду функціональних порушень з несприятливими наслідками як місцевого, так і загального характеру, тому гімнастичним вправам для тренування кругового м'яза рота слід приділяти особливу увагу. Відучити дитину від ротового дихання досить важко. До цього потрібно приступати після того, як отримано висновок оториноларинголога про прохідність носових ходів для повітряного струменя. Щоб переконатися в можливості носового дихання, слід запропонувати дитині набрати в рот води і перевірити, як довго він може тримати її, не ковтаючи і не розмикаючи губ. При утрудненому носовому диханні дитина розмикає губи через 20-40 с. Можна прикласти до ніздрі шматочок вати або смужки цигаркового паперу. Під час вдиху і проходження повітряного струменя через ніс вони притискаються до ніздрі, під час виходу - відлітають. Визначити можливість носового дихання можна також за допомогою дзеркала, піднесеного до носа. Воно запотіває при видиху. Слід діагностувати можливість проходження повітряного струменя через праву і ліву ніздрю. Ці прийоми дозволяють намітити лікувальні заходи та встановити, чи достатньо застосувати лікувальну гімнастику для самоусунення порушень прикусу або необхідні і інші методи лікування. При порушеннях змикання губ перед гімнастикою рекомендують ручний і водно-сольовий масаж губ. Водно-сольовий масаж застосовують для підвищення тону м'язів. Використовують 1 ч.л. солі на 1 склянку води. Рекомендують набрати в рот воду, нею масажувати верхню і нижню губи, праву і ліву щоки. Вправи повторюють 5 раз. Потім набирають в рот нову порцію води і знову повторюють вправу 5 разів. Іноді спостерігається гіпертонус м'язів, що мають радіальний напрямок. Це викликає оголення внутрішньої поверхні губ. Вони

здаються масивними, ротова щілина подовжується, верхня губа піднімається і як би коротшає. При таких порушеннях призначають такі вправи. Змикання губ і надування щік. Після цього притискають до щік кулаки і повільно видавлюють повітря через стиснуті губи. Надування повітря під верхню губу рекомендують при протрузії верхніх передніх зубів. Для розвитку кругової м'язи рота можна свистіти, дути на легко переміщується предмет, наприклад, підвішений на нитці шматок вати, пір'їнка та т.п. Рекомендують також прокласти між губами складену вдвічі смужку паперу і стиснути губи. Папір утримують губами 30-50 хв під час виконання домашніх завдань або коли дитина дивиться телевізор. Вправа виконують щодня. З вправ з пристосуваннями застосовують наступні. Дитина закладає зігнуті мізинці в кути рота і злегка розтягує їх, стискаючи губи і стежачи за тим, щоб вони не виверталися.

Вправа з міжгубним диском Фріеля. Диск поміщають між губами і утримують його спочатку протягом 1 хв, а потім до 3-5 хв. **Вправа з активатором Дасса.** Активатор виготовляють з ортодонтичного дроту діаметром 1-1,2 мм і пластмаси. Беруть відрізок дроту завдовжки 25 см і в середині ізбігають його у вигляді кільця, на кінцях - у вигляді трикутників, перпендикулярних до площини кільця. З само-твердіючих пластмаси моделюють майданчика за формою губ. Дитина утримує активатор губами і одним пальцем за кільце. Вправа роблять 2 рази на день по 15-20 разів. Дія **амортизатора Роджерса** ґрунтується на тому ж принципі. Він являє собою роторозширювач, на який надягають гумове кільце. Сила скорочення кругового м'язу рота повинна долати силу скорочення гумового кільця. **Вправа з платівкою з пластмаси.** Дитина затискає губами край пластинки товщиною 1-2 мм і утримує її в горизонтальному положенні. На пластинку накладають легкий вантаж - картки лото. Збільшення вантажу викликає посилення стиснення губ. **Вправа з ватяними валиками.** Ця вправа відноситься до числа логопедичних. Невеликі ватяні валики закладають в область перехідної складки передодня порожнини рота по обидві сторони від вуздечки верхньої губи. Дитина повинна стулити губи і вимовити ряд фраз, що містять губні звуки ("б", "м", "п"), для чого потрібно змикання губ. Протягом дня вправу повторюють до 6 разів.

Вправа з гудзиками. Два гудзики діаметром 25-30 мм з'єднують шнурком і розташовують на відстані 15-18 см один від одного. Одну гудзик дитина захоплює губами, іншу бере правою рукою, натягує шнур. Така вправа виконують 2-3 рази на день по 10 разів. Вправа з вестибулярної платівкою. З метою ортодонтичного лікування дітям вкладають вестибулярну пластинку в рот на період сну. Днем платівкою користуються лише під час гімнастичних вправ. Мета вправ - тренування кругового м'язу рота, нормалізація дихання, виправлення становища мови, нижньої щелепи, шийного відділу хребта та голови. Вестибулярну пластинку вкладають в переддень порожнини рота. Одним пальцем правої руки її витягують вперед за кільце і утримують стиснутими губами. Вправа виконують 2 рази на день по 5-15 разів. Вправа з металевим диском. Ця вправа показано при

шкідливою звичкою смоктання, особливо одного пальця, порушеною постави, ротовому диханні, дістооклюзії. J.Dujzings рекомендував під час виконання гімнастичних вправ користуватися срібною простерилізованою монетою. Можна також застосовувати для цієї мети металевий диск діаметром 2,5-3 см, товщиною 1,5 мм і масою близько 6,5 м. Для виправлення постави пацієнт стає під час виконання вправи впритул до кута шафи, торкаючись до нього п'ятами, сідницями і лопатками; при цьому погляд дитини повинен бути направлений горизонтально вперед. В такому положенні дитина стискає губами металевий диск. Змикання губ обумовлює носове дихання, сприяє висуненню нижньої щелепи, тренуванні м'язів околоротової області, а також шийних і грудних м'язів і зміни обсягу грудної клітини. Затиснутий губами диск повинен бути розташований горизонтально. Якщо дитина не може утримати його в такому положенні, лікувальна гімнастика не буде ефективною. Треба стежити, щоб диск БУВ затиснутий тільки губами, а не зубами, Контролем може служити тиск пальцем на диск зовні і відчуття його зіткнення з вестибулярної поверхнею різців при зімкнутих губах. В такому положенні дитина повинна стояти від 30 с до 2 хв., Тобто до появи відчуття втоми.

Для лікувальної гімнастики застосовують спеціальні стандартні пристосування, для нормалізації мови - набір логопедичних інструментів. Лікувальна гімнастика для м'язів мови. Гімнастичні вправи для м'язів мови рекомендують після хірургічної пластики його укороченою вуздечки, а також для усунення шкідливих звичок смоктання пальців і різних предметів, нормалізації неправильного ковтання і вимови звуків. При напіввідкритому рте дитина облизує верхню і нижню губи, проводить мовою від одного кута рота до іншого, робить спроби дістати язиком перегородку носа, підборіддя. Крім цього, проводить кінчиком язика по піднебінній і мовній, а потім по вестибулярної поверхні зубів і як би перераховує їх, пропрасовує тверде і частково м'яке небо по середній лінії, починаючи від передніх зубів і максимально назад, клацає мовою, для чого присмоктує мову при зімкнутих губах до твердого неба і повільно відкриває рот, упирається кінчиком язика то в одну щоку, то в іншу. Застосовують вправу з олівцем - розташовують олівець поперек зубного ряду, утримують його стиснутими зубами. Кінчик мови переміщують то вище, то нижче олівця. Кожна вправа роблять щодня від 3 до 10 разів. Крім пере-чисельних рекомендуються вправи для тренування м'язів переднього, середнього і заднього ділянок мови. Перед початком лікувальної гімнастики для м'язів мови навчають правильному розташуванню його кінчика. З цією метою відрізають шматочок лейкопластиру і приклеюють його на область межрезцово сосочка. Уточнити розташування кінчика і спинки мови в спокої можливо при вивченні бічних телерентгенограмм голови, проте м'які тканини не завжди бувають досить помітними. T.Racosi запропонував вимірювати на телерентгенограмм голови простору, наявні між твердим і м'яким небом і спинкою мови за допомогою спеціального пристосування. R.Frankel

рекомендує застосовувати клінічну функціональну пробу для визначення порушень розташування спинки мови і змін його розташування в процесі ортодонтичного лікування і при перевірці досягнутих та віддалених результатів. Пробу виконують із спеціально вигнутими дротяними петлями. Їх роблять з прокаленої над полум'ям пальника дроту діаметром 0,8 мм. Для визначення положення спинки мови в передньому ділянці неба виготовляють петлю меншого розміру, в задньому ділянці - більшого. Дротяні петлі згинають і пріпасовивається до моделі верхньої щелепи. При виготовленні петлі меншого розміру її круглий ділянку поміщають на рівні перших премолярів по середній лінії неба, більшого розміру - на рівні перших молярів.

Кінці дроту скручують і розташовують скручену дріт, повторюючи контур ската альвеолярного відростка. Потім виводять в передень порожнини рота між першим премоляром і іклом. Таке пристосування вводять в порожнину рота, кінець виводять з рота в області його кута, згинають ручку паралельно оклюзійної поверхні зубних рядів так, щоб її передній кінець був втричі коротше заднього. Після введення готової дротяної петлі в порожнину рота просять хворого сидіти спокійно і стежать за тим, щоб ручка не торкалася до м'яких тканин обличчя; реєструють її розташування до і після проковтування слини. По зміні положення ручки судять про зіткненні спинки мови з твердим небом або про відсутність навичок підйому мови. Успіх ортодонтичного лікування та досягнення його стійких результатів у значній мірі визначаються нормалізацією положення спинки мови. Дослідженнями F.Falk підтверджено необхідність неодноразового проведення такої клінічної проби в процесі лікування різко виражених зубощелепних аномалій. Вивчити порушення розташування мови під час функцій можливо також шляхом Телерентген-кінематографічного дослідження голови в бічній проекції. Дані, що свідчать про нормалізацію становища мови, служать показником періоду можливого припинення лікування з надією на стійкість досягнутих результатів. Всі вправи для м'язів мови починають з вихідного положення його кінчика - область різцевого сосочка в передньому ділянці піднебінного зводу. За допомогою вправ нормалізують стан мови в спокої, під час ковтання і мови. Лікувальна гімнастика для м'язів мови. Гімнастичні вправи для м'язів мови рекомендують після хірургічної пластики його укороченою вуздечки, а також для усунення шкідливих звичок смоктання пальців і різних предметів, нормалізації неправильного ковтання і вимови звуків. При напіввідкритому рте дитина облизує верхню і нижню губи, проводить мовою від одного кута рота до іншого, робить спроби дістати язиком перегородку носа, підборіддя. Крім цього, проводить кінчиком язика по піднебінній і мовній, а потім по вестибулярної поверхні зубів і як би перераховує їх, пропрасовує тверде і частково м'яке небо по середній лінії, починаючи від передніх зубів і максимально назад, клацає мовою, для чого присмоктує мову при зімкнутих губах до твердого неба і повільно відкриває рот, упирається кінчиком язика то в одну щоку, то в іншу. Застосовують вправу з олівцем - розташовують

олівець поперек зубного ряду, утримують його стиснутими зубами. Кінчик мови переміщують то вище, то нижче олівця. Кожна вправа роблять щодня від 3 до 10 разів. Крім пере-чисельних рекомендуються вправи для тренування м'язів переднього, середнього і заднього ділянок мови. Перед початком лікувальної гімнастики для м'язів мови навчають правильному розташуванню його кінчика. З цією метою відрізають шматочок лейкопластиру і приклеюють його на область межрезцово сосочка. Уточнити розташування кінчика і спинки мови в спокої можливо при вивченні бічних телерентгенограмм голови, проте м'які тканини не завжди бувають досить помітними. Т.Расосі запропонував вимірювати на телерентгенограмм голови простору, наявні між твердим і м'яким небом і спинкою мови за допомогою спеціального пристосування. R.Frankel рекомендує застосовувати клінічну функціональну пробу для визначення порушень розташування спинки мови і змін його розташування в процесі ортодонтичного лікування і при перевірці досягнутих та віддалених результатів. Пробу виконують із спеціально вигнутими дротяними петлями. Їх роблять з прокаленої над полум'ям пальника дроту діаметром 0,8 мм. Для визначення положення спинки мови в передньому ділянці неба виготовляють петлю меншого розміру, в задньому ділянці - більшого. Дротяні петлі згинають і пріпасовивається до моделі верхньої

щелепи.

При виготовленні петлі меншого розміру її круглий ділянку поміщають на рівні перших премолярів по середній лінії неба, більшого розміру - на рівні перших молярів.

Кінці дроту скручують і розташовують скручену дріт, повторюючи контур ската альвеолярного відростка. Потім виводять в передень порожнини рота між першим премоляром і іклом. Таке пристосування вводять в порожнину рота, кінець виводять з рота в області його кута, згинають ручку паралельно оклюзійної поверхні зубних рядів так, щоб її передній кінець був втричі коротше заднього. Після введення готової дротяної петлі в порожнину рота просять хворого сидіти спокійно і стежать за тим, щоб ручка не торкалася до м'яких тканин обличчя; реєструють її розташування до і після проковтування слини. По зміні положення ручки судять про зіткненні спинки мови з твердим небом або про відсутність навичок підйому мови. Успіх ортодонтичного лікування та досягнення його стійких результатів у значній мірі визначаються нормалізацією положення спинки мови. Дослідженнями F.Falk підтверджено необхідність неодноразового проведення такої клінічної проби в процесі лікування різко виражених зубощелепних аномалій. Вивчити порушення розташування мови під час функцій можливо також шляхом Телерентген-кінематографічного дослідження голови в бічній проекції. Дані, що свідчать про нормалізацію становища мови, служать показником періоду можливого припинення лікування з надією на стійкість досягнутих результатів. Всі вправи для м'язів мови починають з вихідного положення його кінчика - область різцевого сосочка в передньому ділянці піднебінного зводу. За допомогою вправ нормалізують стан мови в спокої, під час ковтання і мови.

6. Матеріали для самоконтролю:

А. Завдання для самоконтролю (таблиці, схеми, малюнки, графіки):

Б. Задачі для самоконтролю:

Тести 2-го рівня.

1. До інтрабукальних апаратів відносять:
 - А) вестибулярні пластинки Хінца, Шонхера, вестибуло-оральний щит Крауса;
 - Б) вестибулярні пластинки Хінца, Шонхера, амортизатор Роджерса;
 - В) амортизатор Роджерса, диск Фріеля, активатор Даса;
 - Г) активатор Даса, вестибуло-оральний щит Крауса;
 - Д) диск Фріеля, вестибулярний щит Шонхера.
2. До лабіальних апаратів відносять:
 - А) вестибулярні пластинки Хінца, Шонхера, вестибуло-оральний щит Крауса;
 - Б) вестибулярні пластинки Хінца, Шонхера, амортизатор Роджерса;
 - В) амортизатор Роджерса, диск Фріеля, активатор Даса;
 - Г) активатор Даса, вестибуло-оральний щит Крауса;
 - Д) диск Фріеля, вестибулярний щит Шонхера.
3. Комплекси лікувально-профілактичної гімнастики для м'язів щелепнолицевої ділянки використовують:
 - А) до ортодонтичного лікування;
 - Б) в процесі ортодонтичного лікування;
 - В) після ортодонтичного лікування;
 - Г) до, впродовж та після ортодонтичного лікування;
 - Д) впродовж та після ортодонтичного лікування.
4. Гімнастика для м'язів щелепнолицевої ділянки забезпечує найкращий результат в такому віці:
 - А) 4 - 7;
 - Б) 1 - 3;
 - В) 12 - 15;
 - Г) 9 - 12;
 - Д) 15 - 20.
5. Міогімнастичні вправи для лікування та профілактики ЗЩА запропоновані:
 - А) J.Dujzings;
 - Б) R.Frankel;
 - В) А.Роджерсом;
 - Г) А.І.Бетельманом;
 - Д) Л.В.Ільїною-Маркосян.

7. Рекомендована література:

Основна:

- 1.Руководство по ортодонтии под ред. Ф.Я.Хорошилкиной, М., Медицина.-1982.
- 2.Ортодонтія. Н.В.Головко. Полтава.-2003.
3. Ортодонтія. Під редакцією Фліса П.С. – К.: Медицина, 2008. – 360 с.
- 4.Л.П.Григорьева. Прикус у детей. – Полтава. – 1995.
- 5.А.И.Бетельман и соавт. «Ортопедическая стоматология детского возраста» К.; - Здоровье. – 1972.

Додаткова:

- 1.З.Ф.Василевская, А.Д.Мухина «Деформации зубочелюстной системы» К., - Здоровье. – 1975. – С. 3 – 6.
2. Ужумецкене И.И. Методы исследования в ортодонтии. - М., Медицина. – 1970. – С. 6-47.

Навчальна дисципліна	Ортодонтія
Модуль № 1	Ортодонтія. Діагностика зубо-щелепних аномалій та деформацій.
Змістовий модуль № 3	Основні принципи і методи лікування пацієнтів із зубо-щелепними аномаліями та деформаціями
Тема заняття № 27	Комплекс міогімнастичних вправ при різних порушеннях прикусу
Курс	3
Факультет	Стоматологічний
Кількість годин	2

1. Актуальність теми:

Рання діагностика зубощелепних аномалій та деформацій і та своєчасне лікування попереджають стійкі порушення прикусу. У зв'язку з взаємозумовленістю місцевих і загальних порушень при деформаціях прикусу необхідно використовувати комплекси лікувальних заходів, відповідно до вікових особливостей пацієнта. Вони повинні включати методи лікування, які спрямовані на усунення причин розвитку морфологічних, функціональних і естетичних порушень в зубощелепної системі. Саме до таких, відноситься біологічний або функціональний метод лікування.

2. Навчальні цілі:

- застосувати знання про особливості розвитку щелепно-лицьової області в різні вікові періоди;

- використовувати знання анатомо-фізіологічні особливості м'язів і жувальних м'язів;
- застосовувати знання види функціонального методу лікування;
- спиратися на вміння визначати показання до фізіологічної навантаженні, і її дозування;
- визначити показання до використання масажу, дозування;
- провести з пацієнтом сеанс міогімнастики, з урахуванням зубощелепної аномалії з апаратами;
- провести з пацієнтом сеанс міогімнастики, з урахуванням зубощелепної аномалії без апаратів;
- визначити для конкретної ортодонтичної патології комплекс міогімнастичних заходів;
- освоїти методи рефлексотерапії і біостимуляції, їх роль в нормалізації м'юдинамічної рівноваги.

3. Теоретичні питання:

1. Суть біологічного методу лікування;
2. Поняття «саморегуляція»;
3. Фізіологічна навантаження, її призначення;
4. Види масажу, призначення, методика проведення;
5. Анатомо-функціональні особливості жувальних і м'язів і м'язів;
6. Комплекси міогімнастичних вправ без апаратів;
7. Комплекси міогімнастичних вправ з апаратами;
8. Апарати для проведення міогімнастику;

4. Практичні завдання, які виконуються на занятті:

- робота з КДМ;
- робота з профілактичним і лікувально-профілактичними апаратами апаратами;
- призначити пацієнтам комплекси міогімнастики з ортодонтичними апаратами;
- призначити пацієнтам комплекси міогімнастику без апаратів.

5. Зміст теми: Рання діагностика зубощелепних аномалій та їх своєчасне лікування попереджають стійкі порушення прикусу і естетики особи. У зв'язку з цим необхідно застосовувати комплекси лікувальних заходів, показаних для різних вікових періодів. Вони повинні включати методи лікування, спрямовані на усунення як причин розвитку морфологічних, функціональних і естетичних порушень в зубощелепної системі, так і самих порушень. після встановлення діагнозу визначають вікові показання або протипоказання до ортодонтичного лікування. При цьому вирішують, чи є зубощелепна аномалія у даного пацієнта в даний час хворобою або це стан компенсації. А також визначають перспективи подальшого розвитку зубощелепної аномалії з віком і чи можлива саморегуляція порушень, в якому обсязі і які терміни. Від цього залежать показання або протипоказання до ортодонтичного лікування і його обсяг.

При визначенні вікових показань до лікування слід звернути увагу на вік як показник зрілості організму і його потенційних можливостей

подальшого зростання і формування зубощелепної системи. Один з методів заснований на можливості саморегуляції виникають або виникли порушень є біологічний. При його використанні задіюються природні фізіологічні сили організму. Тому цей метод носить ще назву фізіологічний.

Біологічний метод може виступати, як самостійний на початку ортодонтичного лікування у віці 4-6 років (період тимчасових зубів) з метою профілактики і лікування деформацій які формуються. У період зміни зубів (7-12 років) призначається з метою усунення причин розвитку деформації до моменту активного ортодонтичного лікування або ж протягом періоду лікування. У деяких випадках цей метод призначається після періоду активного ортодонтичного лікування, з метою попередження розвитку рецидивів, якщо використовувалися апарати механічної дії. В період постійних зубів цей метод призначається з метою прискорення ортодонтичного лікування (вібро і ультразвуковий масаж), а також для перетренування м'язів з метою відновлення втрачених функцій.

Біологічний метод лікування включає в себе фізіологічну навантаження, масаж, гімнастику мимічних і жувальних м'язів, електростимуляцію, вплив на біологічно активні точки (голковколуювання, лазерна терапія) і ін.

Повноцінна фізіологічне навантаження рекомендується для нормального розвитку жувального апарату (щелеп і м'язів). Вона призначається дітям, які страждають «лінню жування». Такі діти зазвичай довго сидять за столом, вважають за краще м'яку їжу, нерідко у них відсутні ознаки старіння тимчасового прикусу (стирання жувальних поверхонь і ріжучих країв тимчасових зубів, поява фізіологічних диастем і трем).

Недостатність функціонального навантаження призводить до недорозвинення зубних дуг, що обумовлює неправильне розташування зубів в зубній дузі. Для нормалізації функції жування і правильного функціонування жувальної мускулатури, а також розвитку щелеп рекомендують сирі овочі і фрукти, кірки хліба, введення в раціон їжі твердої консистенції, що вимагає тривалої механічної обробки і певних зусиль.

Одним з видів біологічного методу лікування є масаж - метод лікування і профілактики, що полягає в нанесенні дозованих механічних подразнень за допомогою ряду спеціальних прийомів. Масаж застосовується з гігієнічною і лікувально - профілактичною метою. При масажі відбувається механічне подразнення поверхневих і глибоких тканин, нервових периферичних рецепторів, що викликає різні рефлекторні реакції, що призводять до зміни функції органів і тканин.

Масаж сприяє механічному очищенню шкіри, слизових оболонок від залишків епідермісу, продуктів діяльності залоз. Внаслідок механічного подразнення відбувається розширення судин, що викликає посилення крові і лімфообігу, обміну речовин, інтенсивності біохімічних процесів і захисних функцій тканин. масаж збільшує рухливість тканин. В ортодонтичній практиці застосовують різні види масажу: ручний (палацовий), вібраційний,

ультразвукової, вакуумний.

Ручний масаж рекомендується при відсутності фізіологічних діастем і трем в період тимчасового прикусу, при патології прикріплення м'яких тканин (дрібне переддень), при аномаліях положення окремих зубів (невеликий поворот по осі, оральний нахил за умови незначного дефіциту місця) і т.д. Палацовий саме масаж краще проводити вранці і ввечері після чищення зубів і полоскання рота. Його виконують великим і вказівним пальцями по черзі правої і лівої руки. Пальці переміщують у вертикальному напрямку легкими рухами, після чого роблять кругові рухи і горизонтальні переміщення уздовж альвеолярного відростка. Силу натискання регулюють індивідуально, але доцільно її поступово збільшувати. Для поліпшення ковзання пальці можна змастити гліцерином або рослинним маслом. Час впливу 3-5 хвилин на кожній щелепі, щодня під час гігієнічних процедур в порожнині рота. Після масажу прополоскати рот теплою водою.

Вакуумна терапія - використання низького тиску з лікувальною метою. В осередку впливу створюється локальне зниження тиску і відбувається втягування тканин, підвищення проникності судин, що при досить низькому вакуумі призводить до розриву, виливу крові і утворенню гематоми. Пошкодження тканин і судин призводить до активізації фізіологічних процесів. Зруйновані тканинні структури і мікросудини швидко оновлюються, що сприятливо позначається на їх функціональних здібностях. В ортодонтії метод вакуумної стимуляції полягає в створенні осередків пошкодження в тканинах пародонта в області коренів переміщуються зубів і в області піднебінного шва при лікуванні звуження щелеп. В результаті вакуумного впливу в тканинах пародонта розвиваються активні ферментативні процеси, високий рівень яких підтримується протягом 3-4 діб. Крім того, в тканинах через добу спостерігається мітотична активність, яка триває до 4-х діб.

При апаратурному лікуванні хворих з аномаліями положення окремих зубів і діастемою з метою скорочення термінів ортодонтичного лікування показано 2-4 курсу вакуумної терапії по 5 процедур кожен з інтервалом в 4-5 днів. При сплюсненні і протрузії фронтальної ділянки верхньої щелепи - 3-4 курсу, звуженні верхньої щелепи - 4-5 курсів. Крім того, застосування вакуумного масажу сприятливо впливає на клінічний перебіг апаратурного впливу: у хворих не відзначаються запальні процеси слизової ясна в області переміщуваних зубів.

Вправи для м'язів, що оточують зубні ряди, застосовують уже з початку ХІХ ст., Але як метод ортодонтичної профілактики і лікування вони були запропоновані Rogers в 1917 р і знайшли подальший розвиток в роботах В. Ю. Курляндського (1957), А. І. Бетельмана (1965), Е. І. Гаврилова Г. А. Турובה (1965), Ф. Я. Хорошилкина (1965), М. А. Нападова (1967), R. Frankel (1960), J. A. C. Dujzings (1960) та ін. Функція м'язів, що оточують зубні ряди, сприяє нормальному розвитку прикусу або порушує його. За допомогою спеціальної гімнастики досягають відновлення функції м'язів і запобігають розвитку аномалій прикусу.

Принцип лікування полягає в тренуванні м'язів, яка сприяє нормалізації функції м'язів - синергістів і антагоністів. Лікувальна гімнастика може бути самостійним методом терапії, може передувати ортодонтичному лікуванню, поєднуватися з ним або застосовуватися після його закінчення для закріплення досягнутих результатів і попередження рецидивів. Гімнастикою можна досягти позитивних результатів при лікуванні аномалій у дітей в періоді сформувався тимчасового прикусу. Для такого лікування найбільш підходить вік від 4 до 7 років, коли дитина може зрозуміти, що від нього вимагається, і виконувати вправи. Ефект лікування залежить від ступеня вираженості морфологічних і функціональних порушень, а також від терпіння хворого, його наполегливості і від контролю за ретельністю виконання вправ. Вправи слід вибирати з урахуванням віку дитини. Вони повинні бути не занадто важкими, зрозумілими; бажано перетворювати їх в захоплюючу гру. Діти можуть займатися гімнастикою як індивідуально, так і колективно (в дитячих садах, школах). Контроль за виконанням вправ покладається на батьків або вихователів і медичний персонал. Як самостійний метод лікування гімнастика може дати хороші результати при протрузії верхніх різців і нейтральному співвідношенні бічних зубів. Гімнастичні вправи призначають без апаратів або зі спеціальними апаратами (рис. 1). До так званих лабіальних апаратів відносять амортизатор Роджерса і Шані, пластинку-диск Фріеля, стабілізатор Ноя, активатор Дасса, інтрабукальні апарати - вестибулярні пластинки Крауса, Хотц, Шварца, Шонхера та ін. Є спеціальні вправи для кругового м'яза рота, м'язів, що висуюють і піднімають нижню щелепу, м'язів мови, а також м'язів плечового пояса.

Вправи для кругового м'яза рота. Незмикання губ призводить до ряду функціональних порушень з несприятливими наслідками як місцевого, так і загального характеру, тому гімнастичним вправам для тренування кругового м'яза рота слід приділяти особливу увагу. Відучити дитину від ротового дихання досить важко. До цього потрібно приступати після того, як отримано висновок отоларинголога про проходності носових ходів для повітряного струменя. Щоб переконатися в можливості носового дихання, слід запропонувати дитині набрати в рот води і перевірити, як довго він може тримати її, не ковтаючи і не розмикаючи губ. При утрудненому носовому диханні дитина розмикає губи через 20-40 с. Можна прикласти до ніздрі шматочок вати або смужку цигаркового паперу. Під час вдиху і проходження повітряного струменя через ніс вони притискаються до ніздрі, під час видиху - віддаляються. Визначити можливість носового дихання можна також за допомогою дзеркала, піднесеного до носа. Воно пітніє при видиху. слід діагностувати можливість проходження повітряного струменя через правий і лівий носові ходи. Ці прийоми дозволяють намітити лікувальні заходи і встановити, чи достатньо для самоусунення порушень прикусу застосувати лікувальну гімнастику або необхідні і інші методи лікування.

Іноді спостерігається гіпертонус м'язів, які вплітаються в круговий м'яз рота і мають радіальний напрямок. Це викликає оголення внутрішньої

поверхні губ. Вони здаються масивними, ротова щілина подовжується, верхня губа піднімається і як би коротшає. При таких порушеннях призначають наступні вправи. Дитина змикає губи і надуває щоки, після чого притискає до щік кулаки і повільно видавлює повітря через стиснуті губи. Надування повітря під верхню губу рекомендують при протрузії верхніх передніх зубів. Для розвитку кругового м'яза рота можна свистіти, дути на легко переміщується предмет, наприклад підвішений шматок вати, пір'їнка і т. П. Рекомендують також прокладати між губами складену вдвічі смужку паперу і стискати губи. Папір утримують губами 30-50 хв. при виконанні домашніх завдань або в той час, коли дитина дивиться телевізор.

Вправа виконують щодня.

З вправ з опором частіше застосовують такі.

Дитина закладає зігнуті мізинці в кути рота і злегка розтягує їх, стискаючи губи і стежачи за тим, щоб вони не виверталися.

Вправа з межгубним диском Фріеля. Диск поміщають між губами і утримують ними спочатку протягом 1 хв, а потім 3-5 хв.

Вправа з активатором Дасса. Активатор виготовляють з ортодонтичного дроту діаметром 1 - 1,2 мм і пластмаси. Відрізок дроту довжиною 25 см в середині згинають у вигляді кільця, а на кінцях у вигляді трикутників перпендикулярно до площини кільця. З пластмаси моделюють майданчик по формі губ. Дитина утримує активатор губами, відтягуючи його великим пальцем за кільце. Вправа роблять 2 рази на день по 5-20 разів.

Дія амортизатора Роджерса засноване на тому ж принципі. Він являє собою роторозширювач, на який надягають гумове кільце. Сила скорочення кругового м'яза рота повинна долати силу скорочення гумового кільця.

Вправа з платівкою з пластмаси. Дитина затискає губами край пластинки товщиною 1-2 мм і утримує її в горизонтальному положенні. На пластинку накладають будь-якої вантаж. Збільшення вантажу викликає посилення стиснення губ.

Вправа з ватяними валиками. Ця вправа відноситься до числа логопедичних. Невеликі ватні валики закладають в область перехідної складки передодня порожнини рота по обидва боки від вуздечки верхньої губи. Дитина повинна зімкнути губи і вимовити кілька фраз, що містять губні звуки («б», «м», «п»), для чого потрібно змикання губ. Протягом дня вправу треба повторювати неодноразово.

Вправа з гудзиками. Два гудзики діаметром 25- 30 мм з'єднують шнурком і розташовують на відстані 15-18 см одна від одної. Один гудзик дитина захоплює губами, а іншу бере правою рукою і натягує шнур. Така вправа роблять 2-3 рази в день, повторюючи його 10 разів.

Вправа з вестибулярною пластинкою. З метою ортодонтичного лікування діти вкладають вестибулярну пластинку в рот на час сну. Днем пластинкою користуються лише при виконанні гімнастичних вправ. Мета вправ - тренування кругового м'яза рота, нормалізація дихання, виправлення положення язика, нижньої щелепи, шийного відділу хребта і голови.

Вестибулярну пластинку вкладають в переддвір'я порожнини рота, великим пальцем правої руки її витягують вперед за кільце і утримують стислими губами. Вправа виконують 2 рази на день по 5-15 разів.

Вправа з металевим диском. Вправа показана при шкідливій звичці смоктання, особливо великого пальця, порушенні постави, ротовому диханні, дистальному прикусі. J. A. C. Duyzings рекомендує під час виконання гімнастичних вправ користуватися срібною монетою.

Можна використовувати також металевий диск діаметром 2,5-3 см, товщиною 1,5 мм і масою близько 6,5 м Для виправлення постави дитина під час виконання вправи стає впритул до кути, торкаючись до нього п'ятами, сідницями і лопатками; при цьому погляд повинен бути направлений горизонтально вперед. У такому положенні дитина стискає губами металевий диск. Змикання губ обумовлює носове дихання, сприяє висуненню нижньої щелепи вперед, тренування м'язів околоротової області, а також шийних і грудних м'язів і зміни обсягу грудної клітини. Затиснутий губами диск повинен бути розташований горизонтально. Якщо дитина не може утримати його в такому положенні, то лікувальна гімнастика неефективна. Треба стежити, щоб диск був затиснутий тільки губами, а не зубами. Контролем може служити тиск пальцем на диск зовні і відчуття дотику до вестибулярної поверхні різців при зімкнутих губах. У такому положенні дитина повинна стояти від 30 с до 2 хв., до появи почуття втоми.

Вправи для м'язів, що висувають нижню щелепу, рекомендуються при лікуванні дистального прикусу. Виконують їх сидячи або стоячи. Нижню щелепу повільно висувають вперед до тих пір, поки різучі краї нижніх різців не встановив попереду верхніх. У такому положенні нижню щелепу утримують 10 с, а потім повільно встановлюють в початковому положенні. Те ж вправу виконують з поворотом голови спочатку вправо, а потім вліво.

Після освоєння вправи нижню щелепу утримують у висунутому положенні якомога довше і вправу повторюють до 10 разів. Навантаження збільшується при виконанні вправи стоячи, коли голову злегка закидають, ноги ставлять на ширину плечей, руки відводять назад, нижню щелепу повільно висувають вперед до тих пір, поки нижні різці не встановив попереду верхніх.

Вправи для м'язів, що піднімають нижню щелепу.

Одне з них - стиснення зубів в центральній оклюзії. Дитина стискає і розтискає зуби. Сила скорочення м'язів контролюється пальцями, прикладеними до щік в області жувальних м'язів на передньому краї гілок нижньої щелепи. Те ж вправу можна виконувати з опором. Для цього дитина має вказівний і середній пальці правої руки на нижніх передніх зубах і, піднімаючи нижню щелепу, надає протидія тиском пальців при наростаючому скорочення жувальних м'язів.

Вправа «прікушування палички». На дерев'яну паличку надягають гумову трубку, прокладають її між бічними зубами і утримують в такому положенні. Хворий стискає і розтискає зуби, поступово переміщаючи паличку по зубному ряду.

Вправи для виправлення аномалій положення зубів.

Для виправлення піднебінного нахилу верхніх передніх зубів в періоді їх прорізування рекомендується кілька вправ.

1. Тиск на зуби кінчиком язика протягом 3-5 хв., потім пауза.
2. Прикушення нижньої губи верхніми зубами протягом 2-3 хв. Цю вправу слід рекомендувати з обережністю, щоб в подальшому не виробилася шкідлива звичка. Необхідний суворий контроль за виконанням цієї вправи і припиненням його після досягнення нормального резцевого перекриття.
3. Комплекси гімнастичних вправ для усунення різних видів мезіального прикусу, рекомендовані Е. І. Гавриловим і Г. А. Туробовою. Їх виконують 2 рази на день по 8-10 хв. Починають з ходьби на місці протягом 2 хв. За нею йдуть вправи, які нормалізують носове дихання і положення передніх зубів, в тому числі загарбання нижньої губи верхніми зубами і вправи зі шпателем, які виконують протягом 1-4 хв. під контролем і за участю вихователя або медичного працівника. Між зубними рядами поміщають шпатель. Дитина повинна прикусити його так, щоб чинити тиск на різучі краю нахилених орально верхніх зубів і сприяти їх відхилення в вестибулярному напрямку, а нижніх різців - в язичному.

Наступна вправа - закривання рота з переміщенням нижньої щелепи назад. Дитина відкриває рот і повільно закриває його, зміщуючи нижню щелепу назад і встановлюючи передні зуби в крайовому змиканні. Нижню щелепу утримують в цьому положенні 4-8 с, після чого слід пауза 2-3 с. Вправа повторюють 2-3 рази на день по 3-4 рази. Потім дитина відсуває нижню щелепу назад, одночасно переміщаючи кінчик язика вгору і назад, відкриває рот, піднімає кінчик язика вгору і зміщує його назад. При повільному закриванні рота переміщує нижню щелепу назад і встановлює передні зуби в крайовому змиканні. Щелепа утримують в такому положенні 5-8 с, потім слід пауза. Вправа виконують протягом 1 - 1,5 хв. Описаний комплекс вправ потрібно робити 2 рази на день по 8-10 хв.

При усуненні мезіального прикусу, що супроводжується здвигом нижньої щелепи, лікувальну гімнастику слід поєднувати зішлифовуванням нестертих горбів тимчасових зубів, призначенням шапочки з підборідною пращею і поза ротовою гумовою тягою і роз'єднанням прикусу в передній ділянці за допомогою ортодонтичних пристосувань.

Вправи для нормалізації функції язика.

Гімнастичні вправи для язика рекомендують після хірургічного розтину його вкороченої вуздечки, а також для усунення шкідливих звичок смоктання пальців і різних предметів, нормалізації неправильного ковтання і вимови звуків. При напіввідкритому роті дитина облизує верхню і нижню губи, проводить мовою від одного кута рота до іншого, робить спроби дістати язиком перегородку носа, підборіддя. Крім того, проводить кінчиком язика по піднебінній і язиковій, а потім по вестибулярній поверхні зубів і як би перераховує їх, пропрасовує тверде і частково м'яке піднебіння по середньої лінії, починаючи від передніх зубів, клацає мовою, для чого присмоктується мову при зімкнутих губах до твердого неба і повільно відкриває рот;

впирається кінчиком язика то в одну щоку, то в іншу. Кожну вправу роблять щодня від 3 до 10 разів.

Крім перерахованих, рекомендуються вправи для тренування м'язів передньої, середньої і задньої ділянок язика.

Вправи для м'язів передньої ділянки язика.

1. На кінчик язика накладають гумове кільце діаметром 5-8 мм (можна нарізати такі кільця шириною 2 мм з гумової деталі піпетки). Дитина піднімає язик догори і притискає його до передньої ділянки твердого піднебіння в області піднебінних складок, зуби стискає, губи не змикає. Рекомендують проковтнути слину, не змінюючи положення кінчика язика і гумового кільця. Якщо язик знаходиться між зубними рядами, то вправа виконується неправильно. Слід терпляче роз'яснити дитині завдання вправи і досягти правильного положення язика. Вправу повторюють в перший день 5-6 разів, на другий - 2 рази (вранці і ввечері) по 5-6 разів, в наступні - 3 рази на день по 10-12 разів.
2. Те ж гумове кільце пацієнт притискає кінчиком язика до передньої ділянки піднебіння в області піднебінних складок. Зуби і губи стискає, кільце утримує протягом 5 хв. У наступні дні час виконання вправи збільшують до 10 хв.
3. Положення язика і гумового кільця ті ж. Зуби зімкнуті. Хворого навчають проковтування слину з незімкнутими губами. Вправа виконують 3 рази в день по 10 хв.
4. Цокіт мовою - наслідування звуку ударів копит коня. Виконують 50-60 разів.

Після освоєння цих вправ приступають до тренування м'язів середньої ділянки язика.

Вправи для м'язів середньої ділянки язика. На язик накладають два гумових кільця: одне на кінчик, інше на середину. Дитина піднімає язик вгору і притискає до склепіння піднебіння, зуби стискає, губи змикає в повному обсязі. Не змінюючи положення язика, тричі проковтує слину. Напругу жувальних м'язів можна проконтролювати пальпацією, приклавши пальці до щік. При неправильному ковтанні жувальні м'язи не напружуються.

Вправи для м'язів задньої ділянки язика:

- 1) позіхання;
 - 2) полоскання горла водою, що сприяє розслабленню м'язів і їх масажу.
- Нормалізація функції м'язів язика попереджає розвиток зубощелепних аномалій і сприяє стійкості досягнутих результатів лікування. У поєднанні з лікувальною гімнастикою застосовують масаж. За допомогою масажу області альвеолярного відростка і неправильно розташованих зубів можна встановити їх в зубному ряду при наявності відповідного місця.

Регулярний масаж зводу піднебіння і тиск на альвеолярний відросток і бічні зуби великими пальцями рук сприяють зростанню верхньої щелепи, розширенню її зубного ряду і апікального базису. Масаж альвеолярного відростка в області раніше видалених зубів стимулює їх прорізування.

Масаж губ.

1. Вибирають нижню губу і охоплюють нею верхню.
2. Відтягують нижню губу донизу так, щоб вийшов плескають звук. Вправа виконують 3 рази в день, повторюючи його 20-25 разів.
3. Відтягують верхню губу.

Після освоєння вправ для губ голосно вимовляють слова, які містять звук «с», особливо при нечіткому вимові шиплячих звуків мови. Слова повторюють 10 разів в день. Масаж обличчя, шиї, грудей в поєднанні з лікувальною гімнастикою полегшує виправлення становища голови і постави.

Ортодонтичне лікування нерідко поєднують з фізіотерапевтичним. Переміщення зубів полегшується після вакуум-терапії (В. І. Кулаженко, Е. І. Пушкар та ін.).

Лікувальна гімнастика і масаж для усунення порушеної постави. Деформації опорно-рухового апарату з урахуванням причин, що їх викликали, ділять на наступні групи:

- 1) вроджені;
- 2) виникли в зв'язку з паралітичними змінами в м'язах;
- 3) зумовлені несприятливим статичним навантаженням;
- 4) взаємопов'язані з хронічними дегенеративними процесами в суглобах;
- 5) є наслідком інфекційних захворювань.

Більшість деформацій викликається не однією, а декількома причинами.

Профілактика деформацій і усунення нефіксованих змін хребта і кінцівок шляхом лікувальної гімнастики в початковому періоді захворювання має велике значення для попередження несприятливих наслідків їх формування.

В результаті тривалого неправильного положення тіла в м'язово-зв'язкового-сухожильному апараті можуть виникнути порушення. Є взаємозв'язок між звичним неправильним встановленням тулуба, плечового пояса, деформаціями хребта і аномаліями прикусу.

Усунення дефектів постави необхідно для попередження розвитку стійких змін, загального поліпшення здоров'я дітей, підлітків і дорослих. Воно досягається порівняно простими, а при деформаціях хребта складними терапевтичними заходами. Для їх проведення хворих направляють до ортопеда.

Система йоги - система лікувальної гімнастики, правильного харчування, очищення тіла шляхом щоденного купання, виховання самодисципліни, вміння володіти собою. Ця система зарекомендувала себе на протязі тисячоліть, але мало застосовувалася в ортодонтичній практиці. Дітям, підліткам і дорослим використання йоги показано в поєднанні з ортодонтичним лікуванням, особливо при синуситах, бронхіальній астмі, порушеннях дихання, ковтання, травлення.

Щоденні заняття йогою по 15-20 хв. через 4-6 тижнів приводять до нормалізації дихання, змикання губ, нормалізації положення язика в спокої, що значно полегшує і прискорює ортодонтичне лікування, особливо при

різко виражених аномаліях прикусу. У періодах активного зростання щелеп таких хворих лікують за допомогою функціонально-діючих ортодонтичних апаратів.

Пранаямою називаються спеціальні дихальні вправи.

Існують різні види пранаям. Хоча виконуються вони по-різному, в більшості пранаям розрізняють три фази дихального циклу: речака - вдих, пурака - видих, Кумб-хаку - затримку дихання.

К. П. Бутейко запропонував методику лікувальної гімнастики - поєднання тренувальних фізичних навантажень і спеціальних дихальних вправ, що збільшують тривалість затримки дихання на видохі шляхом вольового обмеження легеневої вентиляції.

Нормальне дихання характеризується послідовністю: вдих, видих, пауза. Час кожної фази індивідуальний, регулюється реактивністю організму. Важлива кількість повітря, що пройшла через легені за 1 хв., така вентиляція легенів. Основа методики - зменшення кожного вдиху, амплітуди дихання, екскурсії грудної клітки.

Дихання повинно стати невидимим: пауза - основна фаза дихання - відпочинок. Людина повинна зменшувати вдихи і зменшувати обсяг вдихуваного повітря. Ослаблення функції дихання полягає в його уповільненні і поверховості. Слід прагнути до максимальної паузи. Її тривалість - показник кількості вуглекислоти в організмі.

Рідкому диханню сприяють здавлення грудної клітини, сон при положенні на животі, лікувальне голодування.

Лікувальне голодування підвищує рівень вуглекислоти в організмі, а організм затримує її для синтезу.

Вольове стримування дихання як метод лікування особливо показано при бронхіальній астмі в початковому періоді захворювання. При вираженому захворюванні застосування цієї методики сприяє зменшенню сили і тяжкості нападів ядухи і скорочення кількості вживаних медикаментозних засобів. Однак лікування слід починати лише після обстеження хворого, уточнення діагнозу, а також психологічної підготовки шляхом бесіди з пацієнтом, пояснення сутності методики. Заняття по Бутейко успішно поєднують з ортодонтичним лікуванням.

6. Матеріали для самоконтролю.

А. Завдання для самоконтролю:

1. Відобразити в альбомах зміст навчального матеріалу у вигляді блок-схеми;
2. Зобразити (можна схематично) профілактичні ортодонтичні апарати.
3. Зобразити (можна схематично) лікувально-профілактичні ортодонтичні апарати.

В. Завдання для самоконтролю:

1. Пацієнту К. 11-ти років лікар-ортодонт призначив наступну вправу: диск потрібно помістити між губами і утримувати ними цей диск спочатку протягом 1 хвилини, а потім 3-5 хвилин. Для тренування яких м'язів призначене цю вправу?

- A. кругового м'яза рота
- B. жувальних м'язів
- C. скроневих м'язів
- D. латеральних крилоподібних
- E. медіальних крилоподібних

2.Пацієнту К. 7-ми років лікар-ортодонт призначив вправу з активатором Дасса. Для тренування яких м'язів призначені вправи з даними апаратом?

- A. кругового м'яза рота
- B. підборідно-язикового
- C. скроневих м'язів
- D. латеральних крилоподібних
- E. медіальних крилоподібних

3.Який з нижчеперелічених ортодонтичних апаратів необхідно призначити пацієнтові з порушенням функції дихання для тренування кругового м'яза рота?

- A. активатор Дасса
- B. аплікатор Кузнєцова
- C. пропульсор Мюллемана
- D. каппа Биніна
- E. апарат Хінца «Козирьок»

4.Ортодонтичний апарат складається з наступних конструктивних елементів: щит вестибулярний, кільце, козирьок. Апарат призначений для боротьби з шкідливими звичками ротового дихання, смоктання соски, пальців губ, щік, сторонніх предметів, закушування губ, щік, сторонніх предметів. Як називається ортодонтичний апарат?

- A. апарат Хінца «Козирьок»
- B. еспандер щелепной
- C. вестибулооральний щит
- D. каппа Биніна
- E. апарат лопастний- вертушка

5.Пацієнту К. 7-ми років лікар-ортодонт призначив вправу з амортизатором Роджерса. Для тренування яких м'язів призначені вправи з даним ортодонтичним апаратом?

- A. кругового м'яза рота
- B. підборідно-язикового
- C. скроневих м'язів
- D. латеральних крилоподібних
- E. медіальних крилоподібних

6. Ортодонтичний апарат, який представляє собою роторозширювач, на який надягають гумове кільце. Сила скорочення кругового м'яза рота повинна долати силу скорочення гумового кільця. Як називається даний ортодонтичний апарат?

- A. амортизатор Роджерса
- B. еспандер щелепной
- C. вестибулооральний щит
- D. каппа Биніна
- E. апарат лопастний – вертушка

7. Основним методом лікування для тренування носового дихання є:

- A. дихальна гімнастика
- B. апаратурне лікування
- C. масаж околоротової області
- D. бальнеотерапія
- E. Електростимуляція

8. Показанням до застосування вестибулярної пластинки для міотерапії у дітей з тимчасовим прикусом є:

- A. порушення змикання губ
- B. незмикання зубів у фронтальній ділянці
- C. звуження зубних рядів
- D. вестибулярне відхилення зубів
- E. оральний нахил зубів

9. Гімнастичні вправи для м'язів щелепно-лицьової області як метод ортодонтичної профілактики і лікування були запропоновані:

- A. Роджерсом
- B. Е. Енгле
- C. Ф. Я. Хорошилкіной
- D. А. М. Шварцем
- E. В. А. Переверзевим

10. Діск Фріеля використовується для тренування:

- A. кругового м'яза рота
- B. глоткової мускулатури
- C. м'язів язика
- D. м'язів, що піднімають нижню щелепу
- E. м'язів, що висуюють нижню щелепу вперед

11. Для корекції зубощелепних аномалій у дітей дошкільного віку найчастіше застосовується:

- A. біологічний метод
- B. комбінований метод лікування
- C. апаратурний метод

- D. протетичний метод
- E. хірургічний метод

12. Вібромасаж показаний для:

- A. прискорення ортодонтичного лікування
- B. нормалізації функції дихання
- C. нормалізації функції ковтання
- D. усунення шкідливих звичок
- E. ретенції результатів лікування

13. Пацієнту М. 9 років. Особові ознаки: обличчя симетрично, профіль випуклий носогубні складки згладжені, супраментальна борозна виражена сильніше, ніж в нормі. Гіпотонус кругового м'яза рота. Який з нижчеперелічених апаратів необхідно призначити пацієнтові для тренування кругового м'яза рота?

- A. активатор Дасса
- B. аплікатор Кузнєцова
- C. пропульсор Мюллемана
- D. каппа Биніна
- E. апарат Кламта

14. Вправа "прікушування палички" тренує м'язи:

- A. які піднімають нижню щелепу
- B. висувають нижню щелепу вперед
- C. ретрактори
- D. опускають нижню щелепу
- E. зсувають нижню щелепу в сторону

15. Ціллю вступного етапу заняття по корегуючій міогімнастиці є:

- A. підготовка організму до зростаючих навантажень
- B. виконання спеціальних вправ, які спрямовані на нормалізацію функцій окремих органів і систем
- C. поступове розслаблення організму, зниження навантаження, нормалізація функції дихання
- D. використання максимального напруження м'язів
- E. виправлення прикусу

16. Ціллю основного етапу заняття по корегуючій міогімнастиці є:

- A. виконання спеціальних вправ, спрямованих на нормалізацію функцій окремих органів і систем
- B. підготовка організму до зростаючих навантажень
- C. поступове розслаблення організму, нормалізація функції дихання
- D. поступове зниження навантаження
- E. виправлення прикусу

17. Ціллю заключного етапу заняття по корегуючій гімнастиці є:

- A. поступове розслаблення організму, зниження навантаження, нормалізація функції дихання
- B. підготовка організму до зростаючих навантажень
- C. виконання спеціальних вправ, спрямованих на нормалізацію функцій окремих органів і систем
- D. використання максимального напруження м'язів
- E. виправлення прикусу

18. Вправа «змикання зубів в центральній оклюзії» сприяє тренуванню м'язів:

- A. м'язи, які опускають нижню щелепу
- B. м'язи, які висувають нижню щелепу
- C. м'язи, які піднімають нижню щелепу
- D. ретрактори
- E. м'язи, які зміщують нижню щелепу в сторону

19. В клініку лікаря-ортодонта звернулися батьки з хлопчиком 8-ми років. Скаржаться на естетичну дисгармонію. Об'єктивно: обличчя симетрично, непропорційно, так як розміри нижньої третини особи більше норми. Профіль увігнутий, носогубні складки сильно виражені, супраментальна борозна згладжена. Зворотне різцеве перекриття, співвідношення на іклах і на молярах мезіальна. Для яких м'язів необхідно призначити вправи?

- A. підборідно-під'язикових
- B. підборідно-язикових
- C. латерального крилоподібного
- D. медіального крилоподібного
- E. кругового м'яза рота

20. У клініку лікаря-ортодонта звернулися батьки з дівчинкою 7-ми років. Скаржаться на естетичний недолік. Об'єктивно: обличчя симетрично, непропорційно, так як розміри нижня третина особи вкорочена. Профіль опуклий, носогубні складки згладжені, супраментальна борозна глибока. Глибоке різцеве перекриття, співвідношення на іклах і на молярах дистальне. Для яких м'язів необхідно призначити вправи?

- A. латерального крилоподібного
- B. підборідно-язикового
- C. підборідно-під'язикового
- D. медіального крилоподібного
- E. підборідно-під'язикового

21. В клініку лікаря-ортодонта звернулися батьки з дівчинкою 7-ми років. Скаржаться на естетичний недолік. Об'єктивно: обличчя симетрично, непропорційно, так як розміри нижня третина особи вкорочена. Профіль

опуклий, носогубні складки згладжені, супраментальна борозна глибока. Глибоке різцеве перекриття, співвідношення на іклах і на молярах дистальне. Для яких патологічних видів прикусу буде призначена міогімнастика?

- A. глибокий дистальний
- B. глибокий мезіальний
- C. відкритий
- D. перехресний
- E. Глибокий

22.Пацієнту К. 7-ми років доктор призначив наступну вправу: на рахунок 1 - губи зімкнути, на рахунок 2 - губи максимально витягнути в трубочку, на рахунок 3 - губи розтиснути з напругою, на рахунок 4 - губи розслабити. Для яких м'язів призначено дану вправу?

- A. кругового м'яза рота
- B. глоткової мускулатури
- C. м'язів язика
- D. м'язів, що піднімають нижню щелепу
- E. м'язів, що висувають нижню щелепу вперед

23.Пацієнту Г. 8-ми років доктор призначив наступну вправу: сидячи перед дзеркалом, голову тримати прямо, плечі злегка відвести назад і трохи опустити, живіт втягнути, коліна зігнути. Рот напіввідкритий. Пацієнт облизує верхню і нижню губи, проводячи мовою від одного куточка рота до іншого. Пробує дістати язиком перегородку носа, підборіддя. Проводить кінчиком язика по оральної, а потім по вестибулярної поверхні зубів, нібито їх перераховуючи. Цокає язиком, плавно відкриває рот і впирається кінчиком язика то в одну, то в іншу сторони. Для нормалізації якої функції призначено цю вправу?

- A. функції ковтання
- B. функції жування
- C. функції змикання губ
- D. Функції язика
- E. функції дихання

24.Пацієнту К. 7-ми років доктор призначив наступну вправу: Підняти мову вгору і розташувати біля переднього ділянки твердого піднебіння, потім по піднебінному склепінню перемістити назад до м'якого піднебіння. Для нормалізації якої функції призначено цю вправу?

- A. функції ковтання
- B. функції жування
- C. функції змикання губ
- D. функції язика
- E. функції дихання

25.Пацієнту Б. 6-ти років доктор призначив наступну вправу: клацати язиком імітуючи стукіт копит коня. Виконувати 50 разів. Для нормалізації якої функції призначено цю вправу?

- A. функції ковтання
- B. функції жування
- C. функції змикання губ
- D. функції язика
- E. функції дихання

26.Пацієнту Б. 6-ти років доктор призначив наступну вправу: зціпити зуби, зімкнути губи, впертися кінчиком язика в передню ділянку твердого піднебіння - в проекцію коренів центральних різців, проковтнути слину. Для нормалізації якої функції призначено цю вправу?

- A. функції ковтання
- B. функції жування
- C. функції змикання губ
- D. функції язика
- E. функції дихання

27.Пацієнту К. 7-ми років доктор призначив наступну вправу: на рахунок 1 - губи зімкнути, на рахунок 2 - губи максимально витягнути в трубочку, на рахунок 3 - губи розтиснути з напругою, на рахунок 4 - губи розслабити. Для нормалізації якої функції призначено цю вправу?

- A. функції дихання
- B. функції жування
- C. функції СНЩС
- D. функції язика
- E. функції ковтання

28.Пацієнту М. 8-ми років доктор призначив наступну вправу: нижніми зубами захопити верхню губу і утримувати її на рахунок 1-3. Для яких патологічних видів прикусу буде призначена міогімнастика?

- A. глибокий, дистальний
- B. глибокий, мезіальний
- C. відкритий
- D. перехресний
- E. глибокий

29.Пацієнту Ж. 9-ти років доктор призначив наступну вправу: Піднятися на носки, руки відвести назад. Потягнутися підборіддям вперед, відчуваючи напругу в м'язах. Нижня щелепа при виконанні висувається вперед, намагаючись доторкнутися різцями нижньої щелепи до різців верхньої щелепи. Нижня щелепа утримується в такому положенні 10-15 сек. потім плавно повертається у вихідне положення. Для яких патологічних видів прикусу буде призначена міогімнастика?

- A. глибокий, дистальний
- B. глибокий, мезіальний
- C. відкритий
- D. перехресний
- E. Глибокий

30.Пацієнту М. 8-ми років доктор призначив наступну вправу: повернути голову вправо, потягнутися підборіддям вгору і висунути нижню щелепу вперед, повернути голову вліво, потягнутися підборіддям вгору і висунути нижню щелепу вперед. Для яких патологічних видів прикусу буде призначена міогімнастика?

- A. глибокий, дистальний
- B. глибокий, мезіальний
- C. відкритий
- D. перехресний
- E. глибокий

31.Пацієнту М. 8-ми років доктор призначив наступну вправу: нижніми зубами захопити верхню губу і утримувати її на рахунок 1-3. Для яких м'язів призначено дану вправу?

- A. М'язів, що висувають нижню щелепу вперед
- B. Круговий м'яз рота
- C. глоткової мускулатури
- D. М'язів язика
- E. М'язів, які піднімають нижню щелепу

32.Пацієнту Ж. 9-ти років доктор призначив наступну вправу: піднятися на носки, руки відвести назад. Потягнутися підборіддям вперед, відчуваючи напругу в м'язах. Нижня щелепа при виконанні висувається вперед, намагаючись доторкнутися різцями нижньої щелепи до різців верхньої щелепи. Нижня щелепа утримується в такому положенні 10-15 сек., Потім плавно повертається у вихідне положення. Для яких м'язів призначено дану вправу?

- A. м'язів, що висувають нижню щелепу вперед
- B. кругового м'яза рота
- C. глоткової мускулатури
- D. м'язів язика
- E. м'язів, що піднімають нижню щелепу

33.Пацієнту М. 8-ми років доктор призначив наступну вправу: повернути голову вправо, потягнутися підборіддям вгору і висунути нижню щелепу вперед, повернути голову вліво, потягнутися підборіддям вгору і висунути нижню щелепу вперед. Для яких м'язів призначено дану вправу?

- A. м'язів, що висувають нижню щелепу вперед
- B. кругового м'яза рота

- С. глоткової мускулатури
- Д. м'язів язика
- Е. м'язів, що піднімають нижню щелепу

34.Пацієнту М. 8-ми років доктор призначив наступну вправу: нижніми зубами захопити верхню губу і утримувати її на рахунок 1-3. Для яких м'язів призначено дану вправу?

- A. m. pterigoideus lateralis
- B. m. masseter
- C. m. pterigoideus medialis
- D. m. Buccinator
- E. m. Risorius

35.Пацієнту Ж. 9-ти років доктор призначив наступну вправу: Піднятися на носки, руки відвести назад. Потягнутися підборіддям вперед, відчуваючи напругу в м'язах. Нижня щелепа при виконанні висувається вперед, намагаючись доторкнутися різцями нижньої щелепи до різців верхньої щелепи. Нижня щелепа утримується в такому положенні 10-15 сек. потім плавно повертається у вихідне положення. Для яких м'язів призначено дану вправу?

- A. m. pterigoideus lateralis
- B. m. masseter
- C. m. pterigoideus medialis
- D. m. buccinator
- E. m. risorius

7. Література

Основна:

1. Руководство по ортодонтии (под редакцией проф. Ф.Я. Хорошилкиной). М.: Медицина, 1999.
2. Аболмасов Н.Г. Ортодонтия: [Учебное пособие]/ Н.Г.Аболмасов, Н.Н. Аболмасов. //М: МЕДпресс-информ, 2008. – 424 с.
3. Куцевляк В.И. Ортодонтия /В.И.Куцевляк, А.В. Самсонов, С.А.Скляр с соавт. //Харьков: «СИМ», 2013. – 532 с.
4. Флис П.С. Ортодонтия / Винница, Новая книга, 2007. – 311 с.

Додаткова:

1. Дистель В.А. Основы ортодонтии (руководство к практическим занятиям) / В.А.Дистель, В.Г.Сунцов, В.Д. Вагнер //М: «Медицинская книга», 2001. – 237с.
2. Головка Н.В. Ортодонтичні апарати: [Навчальний посібник]/ Н.В.Головка//Вінниця: НОВА КНИГА, 2006. – 215 с.
3. Асоціація ортодонтів України. Офіційний сайт. – Режим доступу: <https://aou.com.ua/>

Навчальна дисципліна	Ортодонція
Модуль № 1	Ортодонція. Діагностика зубощелепних аномалій та деформацій.
Змістовий модуль № 3	Основні принципи і методи лікування пацієнтів із зубощелепними аномаліями та деформаціями
Тема заняття №29	Апаратурний метод. Класифікація ортодонтичної апаратури.
Курс	3
Факультет	Стоматологічний
Кількість годин	2

1. Актуальність теми: в Україні апаратурний метод лікування зубощелепних аномалій та деформацій прикусу за допомогою різних конструкцій ортодонтичних апаратів є найбільш поширеним і доступним для широких верств населення (дитячого, підлітків та дорослих), Тому знання принципів дії та показань до застосування ортодонтичних апаратів механічної дії важливі для стоматологів.

2. Конкретні цілі:

Знати (a=2):

- періоди формування зубощелепної системи,
- вікові особливості будови твердих тканин зубів, періодонту,
- альвеолярних відростків, щелепних кісток, СНЩС у дітей різного віку;
- класифікації ортодонтичних апаратів;

Вміст (a=3):

- визначити період розвитку зубощелепної системи,
- класифікувати певну ортодонтичну конструкцію за вказаною класифікацією.

3. Теоретичні питання до заняття:

1. Поняття «апаратурний метод лікування».
2. Класифікація ортодонтичних апаратів за Ф.Я.Хорошилкіною та Ю.М.Малигіним.
3. Класифікація ортодонтичних апаратів за М.З.Міргазізовим.
4. Класифікація ортодонтичних апаратів за Н.В.Головко.

4. Практичні роботи (завдання), які виконуються на занятті:

1. Опанувати термінами зазначених класифікацій та дати характеристику різним конструкціям ортодонтичних апаратів.

5. Зміст теми:

В ортодонтичній практиці застосовують біологічний (функціональний), апаратурний, хірургічний, протетичний та комбінований методи лікування зубощелепно-лицевих аномалій та деформацій прикусу.

Апаратурний метод займає головне місце серед ортодонтичних методів лікування та базується на цілеспрямованому перерозподілі функціонального та механічного навантаження на зуби та інші ділянки зубощелепно-лищевої ділянки (періодонт, альвеолярні відростки, щелепні кістки та СНЩС).

Лікування зубощелепних аномалій та деформацій прикусу здійснюється за допомогою спеціальних пристосувань - **ортодонтичних апаратів**.

Ф.Я.Хорошилкіна та Ю.М.Малигін (1977) класифікують основні конструкції ортодонтичних апаратів із урахуванням біомеханічних принципів дії та конструктивних особливостей наступним чином:

I. За принципом дії:

- механічної дії,
- функціонально-діючі,
- функціонально-направляючі,
- сполучної дії.

II. За способом і місцем дії:

- однощелепні,
- однощелепні міжщелепної дії,
- двощелепні,
- позаротові,
- сполучні.

III. За видом опори:

- реципрокна,
- взаємодіюча.

IV. За місцем розташування:

1. Позаротові:

- головні, (лобно-потиличні, тім'яно-потиличні, сполучні),
- шийні,
 - щелепні (верхньогубні, нижньогубні, підборідні, підщелепні, на кути нижньої щелепи,
 - сполучні.

2. Внутрішньоротові:

- оральні (піднебінні, язичні),
- вестибулярні,
- назубні.

V. За способом фіксації:

- незнімні,
- сполучні.

VI. За видом конструкції:

- дугові,
- капові,
- пластиночні,
- блокові,
- каркасні,
- еластичні.

М.З. Міргазізов (1991) запропонував таку класифікацію ортодонтичних апаратів:

I. За призначенням:

- переміщення зубів,
- зміни співвідношення зубних рядів,
- переміщення щелеп,
- перетворення піднебіння,
- зміни функції.

II. За ступенем спеціалізації:

- одноцільовий,
- двоцільовий,
- багатоцільовий.

III. За областю застосування:

- ортодонтія,
- протезування зубів (предпротетична підготовка),
- реконструктивно-відновлювальна хірургія (перед та післяхірургічне ортодонтичне лікування).

IV. За основними напрямками переміщення:

- сагітальне,
- вертикальне,

- трансверзальне.

V. За джерелом сили:

- механічне,
- біологічне.

VI. За характером сили:

1. Довготривало-діюча сила:

- на основі пружних властивостей матеріалів,
- на основі зверхеластичності,
- на основі ефекту пам'яті форми.

2. Короткочасно-діюча сила:

- на основі гвинта,
- на основі ефекту пам'яті форми.

VII. За величиною сили:

- мала сила,
- велика сила.

VIII. За конструктивним виконанням апарата:

- незнімний (коронки, капи),
- знімний (з металевим або пластмасовим базисом).

IX. За локалізацією опор:

- в порожнині рота (зуби, зубний ряд, альвеолярні відростки, піднебіння),
- поза порожниною рота (голова, шия, тулуб),
- комбінована.

X. За конструкцією поєднувальних елементів апарату:

- роз'ємне з'єднання (гвинтове, замкове),
- нероз'ємне.

XI. За способом активації:

- активуємі лікарем (через 3-4 дні, через 1-2 тижні),
- самоактивуємі (на основі ефекту пам'яті форми),
- активуємі автоматично.

Кафедра пропедевтики ортопедичної стоматології та ортодонції УМСА
(**Н.В.Головко**) пропонує таку систематизацію ортодонтичних апаратів:

I. За призначенням:

- профілактичні,
- лікувальні,
- ретенційні.

II. За механізмом дії:

- механічні (активні),
- функціонально-направляючі,
- функціонально-діючі,
- сполучної дії.

В апаратах механічної дії застосовують дію гвинта, розширюючої пружини, штовхача (протрагуючої пружини), дуги, пружин для мезіо-дистального переміщення, лігатури, гачків, балочок, штанг та інших

елементів.

Джерелом сили при зстосуванні функціонально-направляючих апаратів є сила скорочення м'язів, яка передається через похилу площину, накушувальну площадку, оклюзійні накладки, направляючі петлі на переміщуємі зуби або нижню щелепу. Такі апарати сприяють відновленню функцій зубощелепної системи.

Функціонально-діючі ортодонтичні апарати створюють умови для нормалізації функцій порожнини рота (жування, ковтання, дихання, мови, змикання губ) та відновленню міодинамічної рівноваги в щелепно-лицевій області. Вони також забезпечують умови для нормального росту і розвитку щелеп, формування зубних рядів, зміні характеру прикусу за допомогою таких елементів як губні пелоти, щічні щити, петлі, тощо. Окрім того, жувальні та м'які м'язи розвивають силу, яка завдяки вищепереліченим елементам передається через ортодонтичний апарат на переміщуємі зуби, що сприяє усуненню зубощепних аномалій та деформацій прикусу.

III. За метою використання:

- стимулюючі,
- затримуючі,
- розширюючі,
- звужуючі,
- переміщаючі окремі зуби або групи зубів,
- змінюючі розташування нижньої щелепи,
- корегуючі прикус по висоті,
- відновлюючі функції.

IV. За способом і місцем дії:

1. Внутрішньоротові:

- однощелепні,
- однощелепні міжщелепною дією,

XI. За способом активації:

- активуємі лікарем (через 3-4 дні, через 1-2 тижні),
- самоактивуємі (на основі ефекту пам'яті форми),
- активуємі автоматично.

Кафедра пропедевтики ортопедичної стоматології та ортодонтії УМСА (Н.В.Головко) пропонує таку систематизацію ортодонтичних апаратів:

I. За призначенням:

- профілактичні,
- лікувальні,
- ретенційні.

II. За механізмом дії:

- механічні (активні),
- функціонально-направляючі,
- функціонально-діючі,
- сполучної дії.

В апаратах механічної дії застосовують дію гвинта, розширюючої пружини, штовхача (протрагуючої пружини), дуги, пружин для мезіо-

дистального переміщення, лігатури, гачків, балочок, штанг та інших елементів.

Джерелом сили при зстосуванні функціонально-направляючих апаратів є сила скорочення м'язів, яка передається через похилу площину, накушувальну площадку, оклюзійні накладки, направляючі петлі на переміщуємі зуби або нижню щелепу. Такі апарати сприяють відновленню функцій зубощелепної системи.

Функціонально-діючі ортодонтичні апарати створюють умови для нормалізації функцій порожнини рота (жування, ковтання, дихання, мови, змикання губ) та відновленню міодинамічної рівноваги в щелепно-лицевій області. Вони також забезпечують умови для нормального росту і розвитку щелеп, формування зубних рядів, зміні характеру прикусу за допомогою таких елементів як губні пелоти, щічні щити, петлі, тощо. Окрім того, жувальні та мімічні м'язи розвивають силу, яка завдяки вищепереліченим елементам передається через ортодонтичний апарат на переміщуємі зуби, що сприяє усуненню зубощепних аномалій та деформацій прикусу.

III. За метою використання:

- стимулюючі,
- затримуючі,
- розширюючі,
- звужуючі,
- переміщаючі окремі зуби або групи зубів,
- змінюючі розташування нижньої щелепи,
- корегуючі прикус по висоті,
- відновлюючі функції.

IV. За способом і місцем дії:

1. Внутрішньоротові:

- однощелепні,
- однощелепні міжщелепної дії,
- двощелепні.

2. Поза порожниною рота.

3. Сполучні.

Силу, яка діє на переміщуємі зуби називають активною силою, а силу протидії (віддачі) - реактивною. Якщо ці сили розподіляються в межах однієї щелепи, то апарат вважається однощелепним. Наявність в конструкції однощелепного апарату похилої площини, накушувальної площадки, оклюзійних накладок та інших функціонально-направляючих елементів, які передають активну або реактивну силу на протилежну щелепу дозволяє вважати їх однощелепними апаратами міжщелепної дії. В двощелепних апаратах активна сила діє в межах однієї щелепи, а реактивна - в межах протилежної.

При застосуванні поза ротових апаратів активна сила діє на переміщуємі зуби або нижню щелепу, а реактивна - в області голови, шиї або тулуба.

V. За видом опори:

- реципрокні або взаємодіючі,
- стаціонарні

Взаємодіючою або реципрокною вважають опору, при якій сила протидії використовується для переміщення зубів і покращання умов фіксації ортодонтичного апарата. Прикладом може слугувати пластиночний ортодонтичний апарат з гвинтом або розширюючою пружиною. При активації змінюється опора і фіксація.

В апаратах із стаціонарною опорою фіксуєча частина залишається практично нерухомою і не призводить до зміщення зубів.

VI. За локалізацією опори:

1. В порожнині рота (зуби, зубний ряд, альвеолярні відростки, піднебіння).

2. Поза порожниною рота:

- голова (лобно-потиличні, тіям'яно-потиличні, сполучні),
- шия,
- щелепи (верхньогубні, нижньогубні, підборідні, підщелепні, на кути нижньої щелепи).

3. Комбінована опора.

VII. За способом фіксації:

1. Знімні.
2. Незнімні.
3. Комбіновані.

VIII. За видом конструкції:

- пластиночні,
- капові,
- моноблокові,
- каркасні,
- дугові,
- бюгельні,
- еластичні,
- брекет та еджуайз-системи.

IX. За областю застосування:

- ортодонтія,
- предпротетична підготовка,
- реконструктивно-відновлювальна хірургія (перед- та післяопераційне ортодонтичне лікування).

X. За характером сили:

1. Довготривало-діюча сила:
 - на основі пружних властивостей матеріалів,
 - на основі еластичності,
 - на основі ефекту пам'яті форми.
2. Переривчасто-переміжна сила:
 - на основі дії гвинта,
 - на основі ефекту пам'яті форми.

XI. По величині сили:

- малі сили,
- середні сили,
- великі сили.

XII. По способу активації:

- активуємі лікарем або батьками (пацієнтом) через 3-7 днів або 1-2 тижні,
- самоактивуємі (на основі ефекту пам'яті форми).

6. Матеріали для самоконтролю:

А. Завдання для самоконтролю (таблиці, схеми, малюнки, графіки):

1. Занотувати в конспекті визначення апаратурного методу лікування.
2. Занотувати в конспекті класифікації ортодонтичних апаратів за Ф.Я.Хорошилкіною та Ю.М.Малигіним, М.З.Міргазізовим, Н.В.Головко.

Б. Задачі для самоконтролю:

Тести $\alpha=2$

1. В ортодонтичній практиці застосовують наступні методи лікування:

- A. біологічний (функціональний);
- B. апаратурний,
- C. хірургічний,
- D. протетичний,
- E. всі відповіді вірні.

2 . Ортодонтичні апарати класифікують за:

- A. Ф.Я.Хорошилкіною та Ю.М.Малигіним.
- B. Шварцем;
- C. Коркгаузом;
- D. Поном;
- E. Вірної відповіді немає.

3 . Ортодонтичні апарати класифікують за:

- A. Шварцем;
- B. М.З.Міргазізовим;
- C. Коркгаузом;
- D. Поном;

Е. Вірної відповіді немає.

4 . Ортодонтичні апарати класифікують за:

- А. Шварцем;
- В. Коркгаузом;
- С. Н.В.Головко;
- Д. Поном;
- Е. Вірної відповіді немає.

5 . За механізмом дії апарати поділяють на :

- А. механічні (активні),
- В. функціонально-направляючі,
- С. функціонально-діючі,
- Д. сполучної дії.
- Е. всі відповіді вірні.

6 . За видом конструкції:

- А. пластиночні,
- В. капові,
- С. моноблокові,
- Д. каркасні,
- Е. всі відповіді вірні.

7 . За видом опори апарати бувають:

- А. реципрокні та стаціонарні;
- В. Знімні та незнімні.
- С. Одно щелепні та двощелепні;
- Д. Назубні та щелепні;
- Е. Немає вірної відповіді.

8. За способом та місцем дії апарати бувають:

- А. Реципрокні та стаціонарні;
- В. Знімні та незнімні.
- С. Одно щелепні та двощелепні;
- Д. Назубні та щелепні;
- Е. Немає вірної відповіді.

9. За способом фіксації апарати бувають:

- А. Реципрокні та стаціонарні;
- В. Знімні та незнімні.
- С. Одно щелепні та двощелепні;
- Д. Назубні та щелепні;
- Е. Немає вірної відповіді.

10. За метою використання апарати бувають:

- А. стимулюючі,

- В. затримуючі,
- С. розширюючі,
- Д. звужуючі,
- Е. всі відповіді вірні.

Тести $\alpha=3$

Задача №1.

Пацієнт користується апаратом, що складається із базисної пластинки, вестибулярної дуги, кламерів, пружини Кофіна. Класифікуйте ортодонтичну конструкцію за Ф.Я.Хорошилкіною та Ю.М.Малигіним.

Задача №2.

Пацієнт використовує апарат, в якому дві базисні пластинки з'єднані між собою по лінії змикання зубів, є губний бампер, розширюючий гвинт. Класифікуйте ортодонтичну конструкцію за Ф.Я.Хорошилкіною та Ю.М.Малигіним.

Задача №3.

Пацієнт використовує апарат, в якому є ортодонтичні коронки, гачки, балочки та еластична тяга. Класифікуйте ортодонтичну конструкцію за Н.В.Головко.

Задача №4.

Пацієнт користується апаратом, що має дротяний каркас із піднебінного бугеля, клакерів на ікла, вестибулярну дугу, піднебінну дугу та губні пелоти і щічні щити. Класифікуйте ортодонтичну конструкцію за Н.В.Головко.

Задача №5.

Конструкція містить базисну пластинку, петлі Рудольфа та оклюзійні накладки. Класифікуйте ортодонтичну конструкцію за Н.В.Головко.

Задача №6.

Конструкція містить базисну пластинку, штовхачі, два ортодонтичні гвинти, похилу площину у фронтальній ділянці. Класифікуйте ортодонтичну конструкцію за Н.В.Головко.

Задача №7.

Ортодонтична конструкція містить базис, вестибулярну дугу із додатковими вигинами, пружину Калвеліса, накушувальну площадку. Класифікуйте ортодонтичну конструкцію за Н.В.Головко.

Задача №8.

Ортодонтична конструкція містить базис, багато ланцюгову вестибулярну дугу. Класифікуйте ортодонтичну конструкцію за

Н.В.Головко.

Задача №9.

Ортодонтична конструкція містить базис, оклюзійні накладки із відбитками зубів. Класифікуйте ортодонтичну конструкцію за Н.В.Головко.

Задача №10.

3. Ортодонтична конструкція містить базис, діастемні активатори, трикутні кламери. Класифікуйте ортодонтичну конструкцію за Н.В.Головко.

7. Література.

Основна література:

3. Головко Н.В. Ортодонтія. Розвиток прикусу, діагностика зубощелепних аномалій, ортодонтичний діагноз. – Полтава: ПФ «Форпіка» 2003. – 296 с.
2. Флис П.С. Ортодонтия:ученик/П.С.Флис, Н.А.О.мельчук, Н.В.Ращенко и др. – К.:Медицина, 2008. – 360 с.
2. Шарова Г.В., Рогожников Г.И. Ортопедическая стоматология детского возраста. М., «Медицина», 1991. с. 289.
3. Руководство по ортодонтии /под общей редакцией проф. Ф.Я. Хорошилкиной/ М. «Медицина» 1982.

Додаткова:

1. Виноградова Т.Н. «Стоматология детского возраста» М. «Медицина», 1987.
2. Головко Н.В. Профилактика зубощелепных аномалий. - Вінниця: Нова Книга, 2005.
3. Григорьева Л.П. Прикус у детей. - Киев: Здоровье, 1995 г. - 231 с.
Каспарова и соавт. «Заболевание височно-нижне-челюстного сустава у детей и подростков» М. «Медицина», 1981.
4. Колесов А.А. «Стоматология детского возраста» М. «Медицина», 1991.
5. Криштаб СИ., Василевская З.Ф., Мухина А.Д., Неспрядько В.П. Лечение зубо-челюстных деформаций Киев, «Здоров'я», 1982 с. 190.
6. Курляндский В.Ю. Ортопедическая стоматология. М. «Медицина», 1977.
7. Фалин Л.Я. Гистология и эмбриология полости рта и зубов. М., 1963.

Навчальна дисципліна	Ортодонтія
Модуль № 1	Ортодонтія. Діагностика зубощелепних аномалій та деформацій.
Змістовий модуль № 3	Основні принципи і методи лікування пацієнтів із зубо-щелепними аномаліями та деформаціями.
Тема заняття	Апаратурний метод. Показання до використання в залежності від віку пацієнтів.
Курс	3
Факультет	Стоматологічний
Кількість годин	2

1. Актуальність теми: Актуальність теми обумовлена необхідністю знати показання до апаратурного методу лікування та вікові особливості його застосування.

2. Конкретні цілі:

- Дати визначення апаратурному методу лікування;
- Знати періоди ортодонтичного лікування;
- Знати види апаратів, що застосовуються для ортодонтичного лікування;
- Знати принципи дії елементів ортодонтичних апаратів, що використовуються для лікування;
- Знати види сил, що використовуються для ортодонтичного лікування;
- Знати вікові показання до застосування ортодонтичних апаратів.

3. Теоретичні питання до заняття:

1. Що таке апаратурний метод лікування?
2. Які періоди ортодонтичного лікування ви знаєте?
3. Які види апаратів, що застосовуються для ортодонтичного лікування ви знаєте?
4. Які принципи дії елементів ортодонтичних апаратів, що використовуються для лікування?
5. Які види сил, що використовуються для ортодонтичного лікування ви знаєте?
6. Які існують вікові показання до застосування ортодонтичних апаратів?

4. Практичні роботи (завдання), які виконуються на занятті:

6. Вивчити визначення апаратурного методу лікування і показання до його застосування.
7. Вивчити періоди апаратурного лікування.
8. Вивчити види ортодонтичних конструкцій.
9. Вивчити види сил, що застосовуються при лікуванні ортодонтичними апаратами.
10. Вивчити вікові показання для застосування ортодонтичних апаратів.

5. Зміст теми:

Апаратурне лікування зубощелепних аномалій здійснюється за допомогою спеціальних пристосувань - ортодонтичних апаратів. Від правильності вибору конструкції ортодонтичного апарата залежить подальший успіх лікування. Недосконале знання сучасних досягнень приводить до застосування в практичній роботі ортодонтів старих або малоефективних конструкцій ортодонтичних апаратів.

В ортодонтичній практиці застосовують біологічний (функціональний), апаратурний, хірургічний, ортопедичний (протетичний) і комбінований методи лікування зубощелепних аномалій. Апаратурний метод є основним

серед інших методів ортодонтичного лікування і базується на цілеспрямованому перерозподілі функціонального і механічного навантаження на зуби та інші ділянки зубощелепної системи (періодонт, альвеолярні відростки, піднебінний шов, щелепні кістки, скронево-нижньощелепні суглоби, жувальні і м'язи).

Апаратне лікування складається з двох періодів: періоду активного ортодонтичного лікування, що полягає в перебудові зубощелепної системи при активації механічно діючих елементів або під впливом елементів функціональної дії, і періоду ретенції досягнутих результатів і передбачає:

- розширення або звуження зубних дуг;
- подовження або вкорочення зубних дуг;
- стимуляцію або затримку росту апікального базису;
- стимуляцію або затримку росту всієї щелепи або її ділянки;
- зміна положення аномально розташованих зубів;
- зміна положення нижньої щелепи (зсув її дистально, мезіально або вбік);
- корекцію висоти прикусу;
- відновлення неправильно протікаючих функцій.

За принципом дії ортодонтичні апарати поділяються на механічні, функціональні та комбіновані.

В апаратах механічної дії використовують дію гвинта, розширювальної пружини, штовхача (протрагуючої пружини), дуги, пружин для мезіо-дистального переміщення, лігатури, гачків, балочок, штанг та інших елементів.

Джерелом сили при застосуванні функціонально-направляючих апаратів є сила скорочення м'язів, що передається через похилу площину, накушувальну площадку, оклюзійні накладки, направляючі петлі, на переміщувани зуби або нижню щелепу. Такі апарати сприяють відновленню функцій зубощелепної системи.

Функціонально-діючі ортодонтичні апарати створюють умови для нормалізації функцій порожнини рота (жування, ковтання, дихання, мови,

змикання губ) і відновленню міодинамічної рівноваги в щелепно-лицевій ділянці. Вони також забезпечують умови для нормального росту і розвитку щелеп, формування зубних рядів, зміни характеру прикусу за допомогою таких елементів, як губні пелоти, щічні щити, петлі і т. п. Крім того, жувальні і м'язи м'язи розвивають силу, яка завдяки вищезгаданим елементам передається через ортодонтичний апарат на переміщувані зуби, що у свою чергу сприяє усуненню зубощелепних аномалій і деформацій.

Силу, яка діє на переміщувані зуби, називають активною силою дії, а силу віддачі - силою протидії, або реактивною. Якщо ці сили розподіляються у межах однієї щелепи, то апарат вважається однощелепним. Наявність у конструкції однощелепного апарата похилої площини, накушувальної площадки, оклюзійних накладок та інших функціонально-направляючих елементів, які передають активну або реактивну силу на протилежну щелепу, дозволяє вважати їх однощелепними апаратами міжщелепної дії. У двощелепних апаратах активна сила діє в межах однієї щелепи, а реактивна - у межах протилежної (моноблоки, активатори).

При застосуванні позаротових апаратів активна сила діє на переміщувані зуби або нижню щелепу, а реактивна - в ділянці голови, шії або тулуба.

Ортодонтичні апарати функціональної дії підрозділяють на функціонально-направляючі та функціонально-діючі.

Знімні функціонально-направляючі ортодонтичні апарати містять похилу площину, накушувальну площадку або оклюзійні накладки і тому є апаратами міжщелепної дії. При скороченні м'язів щелепно-лицевої ділянки через вищезначені конструктивні елементи вони впливають на зубні ряди і розташування нижньої щелепи. За допомогою таких апаратів можна перебудувати міостатичний рефлекс; роз'єднавши прикус, скорегувати його висоту; змінити положення нижньої щелепи і нахил зубів. Завдяки своїй простоті та ефективності вони знайшли широке застосування у практиці.

Для виготовлення ортодонтичних апаратів функціональної або

комбінованої дії будь-якої конструкції необхідне визначення конструктивного прикусу.

Конструктивний прикус - це такий вид прикусу, який намагаються створити у пацієнта. Визначають конструктивний прикус за допомогою воскових прикусних шаблонів, попередньо навчивши пацієнта зміщати нижню щелепу в потрібне положення

Зміщення нижньої щелепи вперед (мезіально) при лікуванні прогнатичного дистального прикусу можливе від 2 до 5 мм при визначенні конструктивного прикусу методом Р. Френкеля і від 5 до 7 мм — методом Е. Я. Вареса (метод гіперкорекції). При визначенні конструктивного прикусу методом гіперкорекції Вареса необхідною умовою є вік пацієнта — до 12 років і стан скронево-нижньощелепних суглобів — відсутність дисфункції. При лікуванні прогенічного медіального і перехресного прикусу зі зсувом нижньої щелепи убік при визначенні конструктивного прикусу нижню щелепу зміщають не більш ніж на 2-3 мм. При лікуванні глибокого прикусу можливе роз'єднання прикусу в межах 2-4 мм.

З метою усунення морфологічних і функціональних порушень застосовують апарати комбінованої дії. Ці апарати сполучають у собі активні і пасивні конструктивні елементи, такі як: вестибулярні та оральні дуги; розширювальні пружини і гвинти; пружини для мезіо-дистального (відносно місця у зубній дузі) і вестибулярного переміщення окремих і груп зубів; накушувальні площадки; оклюзійні накладки; похилі площини; направляючі петлі і т. п. Це можуть бути однощелепні апарати міжщелепної дії і двощелепні апарати, або моноблоки.

Профілактичні ортодонтичні апарати і пристосування призначені для попередження розвитку зубощелепних аномалій і деформацій. їх дія спрямована на усунення факторів, що приводять до розвитку аномалій і деформацій прикусу (шкідливі звички, неправильно протікаючі функції і т. п.) та сприяння нормальному розвитку зубощелепно-лищевої ділянки.

Профілактичні ортодонтичні апарати і пристосування можуть бути

використані як основний апарат - при функціональному методі лікування (з метою усунення шкідливих звичок, зміни функціонування м'язів, відновлення неправильно протікаючих функцій і т. п.), а також як допоміжні - при комбінованому методі лікування (до початку періоду активного ортодонтичного лікування, поряд з призначенням лікувальних апаратів або в ретенційному періоді - з метою усунення дії етіологічних факторів або функціональних порушень).

З метою виправлення аномалій прикусу або аномалій положення окремих зубів лікарі-ортоданти застосовують переважно апаратурний метод лікування. Ортодонтична апаратура є джерелом сили, що прикладається до зуба, який підлягає переміщенню, і викликає визначену напругу у тканинах пародонта.

Виникає відповідна перебудова в усіх складових пародонта - кістковій тканині альвеоли, періодонті, цементі зуба і яснах. При цьому характер перебудови різний і залежить від боку тиску чи боку тяги.

Ортодонтичний апарат впливає на зубощелепну систему згідно з основними законами механіки. Внаслідок цієї дії повинні змінитися або форма і розміри, або об'єм тіла, або те й інше одночасно. Зміна форми та об'єму тіла називається деформацією. Таким чином, результатом взаємодії ортодонтичного апарата та щелепи є зміна її форми, тобто її деформація. Безпосереднім чинником деформації є сила дії ортодонтичного апарата. При деформації будь-якого тіла, внаслідок зміни взаємного розташування його частин, виникають сили, які прагнуть відновити початкову форму та об'єм тіла. Ці сили називають силами пружності. Пружність в ортодонтії має велике значення, оскільки у щелепних кістках вона проявляється при дії сили ортодонтичного апарата.

У процесі лікування зубощелепних аномалій механічна сила апарата або перетворена апаратом функціональна сила (сила м'язів) збуджує тканинні перетворення у визначеному вигляді та напрямку. Таким чином, ортодонтичні апарати є специфічним подразником або стимулятором, що

збуджує тканинну перебудову, яка у свій час визначає зміну форми.

Весь комплекс періоду активного ортодонтичного лікування за допомогою спеціальних пристосувань - ортодонтичних апаратів - за Д. А. Калвелісом розподіляють на три основні групи:

1. Переміщення окремих або груп зубів.
2. Перетворення форми і розмірів зубних рядів.
3. Переміщення нижньої щелепи.

Переміщення зубів можна здійснити шляхом трансплантації, прискореного вправлення та за допомогою ортодонтичних втручань.

Основні зміни в тканинах при ортодонтичному лікуванні відбуваються в альвеолярному відростку. При цьому можливі зміни в альвеолярній кістці, у періодонті та у твердих тканинах кореня зуба.

Ортодонтичне переміщення окремих або груп зубів залежить від наступних обставин:

1. Віку та індивідуальних особливостей пацієнтів.
2. Виду аномалії та ступеня її проявів (естетичних, морфологічних та функціональних).
3. Вибору конструкції ортодонтичного апарата, що буде діяти у напрямку, який залежить від напрямку переміщення зуба або групи зубів та виду аномалії.

Основним чинником при ортодонтичному переміщенні зубів або нижньої щелепи, при зміні розмірів і форми зубних рядів є вибір адекватно діючої сили, що викликає процеси резорбції стінки альвеоли у зоні тиску і новоутворення кістки (аппозицію) у зоні натягнення. Для прискорення термінів лікування, здавалося б, необхідні великі сили. Але недоцільність або навіть шкідлива дія великих сил пояснюється наступним: при застосуванні великих сил у зоні тиску дуже стискується періодонт, що призводить до порушення кровообігу. На місці, із порушенням кровообігу, резорбції стінки альвеоли взагалі не відбувається і зуб не може переміщатися. З цього положення випливає важлива закономірність: щоб викликати відповідні

тканинні зміни, потрібна сила визначеного розміру. Мінімальна межа дуже низька, оптимальною силою є 20-26 г/см², що трохи менше, ніж тиск у кров'яних капілярах (А. М. Шварц).

4. Наявністю місця для переміщення аномально розташованого зуба або групи зубів.

5. Відсутністю перешкод при переміщенні (блокування зубами проти лежної щелепи).

Ортодонтичне лікування базується на збудженні і стимуляції кісткової перебудови щелеп, що викликається силою дії ортодонтичних апаратів. Характер сили залежить від конструкції та механізму дії апаратів.

Механічна сила або механічно діючі апарати є такими, у які включене джерело сили. Цей вид апаратів ще називають активними апаратами, оскільки силу розвиває самий апарат. Джерелом сили може бути пружність дуг і пружин; еластичність гумової тяги; сила, що розвиває гвинт; підв'язування зубів лігатурами тощо. Сила, яку розвивають ці джерела, регулюється або дозується ортодонтом, і організм пацієнта повинен сприймати цю дію такою, що розвивається відповідно спрямованим апаратом.

Функціональна сила істотно відрізняється від механічної сили. Джерелом цього виду сил є скорочувальна сила жувальних м'язів пацієнта. Самі апарати не мають ніяких джерел сили і тому їх ще називають пасивними. Оскільки усі процеси в організмі знаходяться під контролем регулюючих процесів, дозування сили повинно здійснюватися організмом пацієнта. Відповідно і розмір діючої сили повинен знаходитися у межах толерантності організму пацієнта, і передозування зі шкідливими наслідками - явище недопустиме.

Особливо актуальним є питання про розмір сили, доцільної для застосування в ортодонтії.

Переривчаста (перемежована) сила характеризується тим, що апарат активізується з великою силою дії через визначені проміжки часу, тобто

періодично. Характер діючої сили поштовхоподібний; після активації апарата розвивається велика сила, що з часом зменшується. Джерелом сили служать механічно діючі елементи (гвинт, пружини, дуги, лігатури і т. п.), що укріплені на стійкій точці опори сили. Внаслідок дії спочатку великої сили, тканини приводяться у визначений напружений стан і після вирівнювання напруги дія апарата припиняється, оскільки апарат не має еластичності.

Якщо вирішальним чинником у тканинних перетвореннях є кровообіг у періодонті, то на початку дії переривчастої сили періодонт стискується і кровообіг порушується, але оскільки дія великої сили нетривала, кровообіг швидко відновлюється і тканинні зміни можуть бути не дуже вираженими.

Постійно діюча сила характеризується рівномірною дією. Джерелом цього виду сили є пружність дуг і пружин і, у деякій мірі, дія гумової тяги, поки гума не набрякне у порожнині рота. Залежно від пружності металу виражається "невтомність" апарата, тобто дія апарата є більш-менше рівномірно тривалою. Постійно або безперервно діюча сила характеризується невеликою, але рівномірною дією.

Дія безперервної сили слабшає внаслідок двох основних чинників: поперше, внаслідок поступової, хоча і дуже повільної втрати пружних властивостей металу і по-друге, внаслідок зміни форми щелепи або переміщення зуба, у зв'язку з чим збільшується відстань між точкою прикладання сили і точкою опору. Відповідно і цей вид сили має визначену, хоча і не різко виражену, періодичність дії.

Переміщення зуба або групи зубів під впливом дії ортодонтичного апарата здійснюється за тими ж правилами, за якими відбувається фізіологічне переміщення зубів, але тільки швидше за часом.

Завдяки змінам у періодонті альвеолярна кістка реагує на тиск резорбцією та на розтягнення - аппозицією. Переміщення зубів стає можливим завдяки наступним чинникам:

- перебудові зв'язкового апарата зуба;
- розсмоктуванню та новоутворенню альвеолярної кістки;

- збереженню цілісності твердих тканин кореня зуба, що підлягає переміщенню;
- змінам топографічного розташування зубів, яке відбувається з часом.

Метою ортодонтичного лікування є не тільки виправлення положення окремих зубів або співвідношення зубних рядів, а й попередження «стійких корелятивних морфологічних і функціональних перетворень, що мають в основі умовно-рефлекторний характер, що, природно, найбільш досягне та ефективно при ранньому втручанні" (В.Ю. Курляндський).

Питання про вікові показання до ортодонтичного лікування є основним, так як правильну відповідь на нього має велике значення. Чим раніше усуваються дефекти зубів та зубних рядів, виправляється прикус, нормалізується положення язика і губ і функції порожнини рота, жувальної і мимічної мускулатури, тим легше і швидше досягаються позитивні результати лікування в дитячому віці.

За даними Ю. Б. Гінзбурга структура альвеолярного відростка в процесі росту змінюється під впливом функції жування. До прорізування тимчасових зубів альвеолярна кістка має грубоволокнисту будову; при наявності тимчасових зубів вона стає пластинчастою, під час зміни зубів у ній з'являються системи остеонів; близько 20-річного віку процес кісткоутворення закінчуються. Таким чином, ортодонтичне лікування доцільне в той період, коли структура кістки менш складна і легко піддається впливу на неї.

На думку Б. Н. Биніна, найсприятливішим для ортодонтичного лікування є період змінного прикусу. Аномалії тимчасового прикусу автор не вважав можливим виправляти за допомогою ортодонтичної апаратури. Б. Н. Бинін підкреслює неприпустимість користування в такому ранньому періоді якої б то не було механічної апаратурою, а тим більш пружної дуги.

Angle вважав, що вік 4 - 6 років є сприятливим для лікування аномалій, так як лицевий скелет піддається змінам ще при тимчасовому прикусі і лікування в цьому віці підготовляє ґрунт для розвитку правильного

постійного прикусу.

На думку Я.С. Хургіна, в період тимчасового прикусу втручання ортодонта повинно обмежитися міотерапією, нормалізацією прикусу шляхом сточування горбів, а іноді тільки спостереженням. У тимчасовому прикусі лікування за допомогою механічно діючої апаратури автор вважає протипоказаним, а застосування іншої апаратури - безрезультатним через те, що зачатки постійних зубів, пересунути в результаті лікування разом з тимчасовими зубами, через певний проміжок часу (після випадання тимчасових зубів) повертаються у вихідне положення і цим обумовлюється рецидив деформацій в період змінного прикусу.

І.Л. Злотник висловився як прихильник раннього усунення аномалій. Він вказує, що кількість рецидивів у ортодонтичній клініці різко зменшилося, чому сприяло вдосконалення методів терапії і не меншою мірою омолодження вікового складу хворих. Автор рекомендує починати лікування дітей віком 4 - 7 років.

А. Я. Катц вважає можливим користування напрямними коронками з похилою площиною і в тимчасовому прикусі. На його думку, протипоказанням до такого лікування в цей період є лише значна рухливість тимчасових різців.

М.М. Хотимський вважає недоцільним призначення в період тимчасового прикусу функціонально-направляючої апаратури - направляючих коронок Катца і капи з похилою площиною, застосування яких має розглядатися як захід лікувального порядку, тим часом, на думку автора, в ранньому дитячому віці можлива саморегуляція неправильного прикусу. А.І. Бетельман висловлюється за те, щоб починати лікування дітей з аномаліями прикусу у віці 4-7 років.

В.Ю. Курляндский констатував, що питання про вік, найбільш підходящий для ортодонтичного лікування не вирішене остаточно і залишиться актуальним тривалий період часу. Автор вважав, що до лікування слід приступати незабаром після виявлення зубощелепної аномалії,

незалежно від віку. Для виправлення тимчасового прикусу автор рекомендує усунення шкідливих звичок, зішліфовування горбків зубів, що перешкоджають правильному змиканню зубних рядів, лікування носоглотки, роз'єднання прикусу, накладення пов'язок позаоральних, що затримують зростання щелепних кісток і міогімнастику.

Серед зарубіжних авторів немає з цього питання єдиної думки. Деякі автори (Anderson, Beker) рекомендують ортодонтичне лікування дітей молодшого віку з тимчасовим прикусом, інші (Altmann, Nord) воліють приступати до лікування в період зміни зубів. Korkhaus, Neumann, Oppengeim, Veichenbach та ін пропонують диференційований підхід, а саме, більшість авторів рекомендують лікувати рано (в період тимчасового прикусу) справжню прогенію, перехресний прикус і більш пізно - в 8-10 і навіть 11 років - прогнатію і глибокий прикус. Higley і Skaloud надають великого значення міотерапії (спеціальної гімнастики), основоположником якої слід вважати Rodgers (1917). Автори підкреслюють значення правильної функції м'язів для розвитку органів зубощелепної системи. Профілактики в дитячому і ранньому дитячому віці надається величезне значення. Лікування регулятором функцій найбільш ефективно в кінцевому періоді тимчасового прикусу, початковому періоді змінного, так як в ці періоди спостерігається посилення росту щелеп. Нормалізація функцій зубощелепної системи, дихання і кровообігу прискорює ортодонтичне лікування. Найкращі результати лікування регуляторами функцій спостерігаються у віці 6 - 8 років. Лікування цим апаратом дистального прикусу не показано в період фізіологічного розсмоктування коренів тимчасових іклів і їх зміни. Регулятори функцій спираються на ікла, що забезпечує стійкість апарату і дистальне переміщення цих зубів. Підвищений тиск на тимчасові ікла лише прискорює їх розхитування і випадання. У таких випадках краще застосовувати інші конструкції ортодонтичних апаратів. Лікування бажано починати до прорізування других постійних молярів і використовувати посилення росту щелеп в антеріальному напрямку в цей період.

Застосування регуляторів функцій показано до 14 - 15 років. Однак у ряді випадків він дає позитивні результати і в більш старшому віці, що залежить від остаточних термінів осифікації скелета.

Залежно від періоду формування прикусу обираються відповідні конструкції регуляторів функцій. У періодах тимчасового і початку змінного прикусу застосовуються спеціальні регулятори (для раннього лікування) з дротяними деталями, що спираються на оклюзійну поверхню тимчасових молярів. Ці деталі запобігають перекидання регулятора і підтримують потрібний роз'єднання прикусу. При розмові, ковтанні, миміці апарат сприяє гімнастиці м'язів колоротової області. Велике значення мають логопедичні вправи - гучне вимова звуків, коли дитина змушена змикати губи і, отже, охоплювати нижньою губою пелота апарату.

Після виправлення прикусу регулятором функцій ретенційний апарат не потрібен. Регулятором можна користуватися і надалі, поступово зменшуючи час, що забезпечує стійкість результатів лікування.

При правильному технічному виготовленні регулятора після порівняно короткого терміну його освоєння (протягом 1 - 2 місяців) поліпшується вираз обличчя. Аналіз бічних телерентгенограмм голови показав, що за допомогою регулятора можна забезпечити зростання щелеп, переміщення зубів, зміна висоти прикусу.

Рецидиви аномалій спостерігаються в тих випадках, коли в процесі лікування не було досягнуто змикання губ чи не була усунена шкідлива звичка. Нормалізація функцій губ, щік і язика є передумовою до стійкості результатів лікування.

При лікуванні дітей більш старшого віку і підлітків з різко вираженими зубощелепними аномаліями показано попереднє видалення окремих зубів. Частіше за інші зуби видаляють перші премоляри або зруйновані карієсом перші постійні моляри.

6. Матеріали для самоконтролю:

А. Завдання для самоконтролю (таблиці, схеми, малюнки, графіки):

1. Занотувати в конспект визначення апаратурного методу лікування;
2. Занотувати в конспекті періоди ортодонтичного лікування;
3. Занотувати в конспекті та замалювати види апаратів, що застосовуються для ортодонтичного лікування;
4. Занотувати в конспекті принципи дії елементів ортодонтичних апаратів;
5. Занотувати в конспекті види сил, що використовуються для ортодонтичного лікування;
6. Занотувати в конспекті вікові показання до застосування ортодонтичних апаратів;

Б. Задачі для самоконтролю:

Тести $\alpha = 2$

І рівень:

1. До механічних елементів не відносять:
 - 1) гвинти;
 - 2) похилу площину;
 - 3) розширювальні пружини;
 - 4) вестибулярні дуги;
 - 5) лінгвалі дуги.
2. У дитини рівномірне звуження зубної дуги. Який гвинт необхідно застосувати для усунення аномалії.
 - 1) V-подібний;
 - 2) U-подібний;
 - 3) трапецієвидний;
 - 4) з двома напрямними;
 - 5) трьохмірний.
3. Який гвинт із перелічених показаний при вкороченні передньої ділянки верхньої зубної дуги:
 - 1) з двома напрямними;
 - 2) V -подібний;
 - 3) трапецієвидний;
 - 4) трьохмірний;
 - 5) U -подібний;
4. Вестибулярну дугу ще називають:
 - 1) протрагуючою;
 - 2) дисталізуючою;
 - 3) мезіалізуючою;
 - 4) ракційною;
 - 5) правильної відповіді немає.
5. Розташування вестибулярної дуги на поверхні зуба залежить від:
 - 1) групової приналежності зубів;
 - 2) кута вестибулярного нахилу зуба;
 - 3) напрямку переміщення зубів;

- 4) кількості переміщуємих зубів;
5) наявності місця у зубній дузі.
6. До функціонально-направляючих елементів належить:
а) вестибулярна дуга;
б) рукоподібна пружина;
в) ортодонтичний гвинт;
г) похила площина;
д) пружина Кофіна.
7. До функціонально-діючих елементів належить:
а) накушувальна площадка;
б) протрагуюча пружина;
в) щічні щити;
г) похила площина;
д) оклюзійні накладки.
8. До функціонально-діючих елементів належить:
а) губні пелоти;
б) ортодонтичний гвинт;
в) оральна дуга;
г) похила площина;
д) накушувальна площадка.
9. Визначте з перерахованих функціонально-направляючий апарат:
а) апарат на верхню щелепу з рукоподібними пружинами та штовхачами;
б) апарат на нижню щелепу з оклюзійними накладками;
в) апарат на верхню щелепу з вестибулярною дугою;
г) апарат на верхню щелепу з вестибулярною дугою та гвинтом;
д) апарат на верхню щелепу з гвинтом, штовхачами.

Задачі для самоконтролю $\alpha=2$

Задача №1.

У клініку звернулись батьки з дитиною 7 років, з метою профілактичного огляду. При клінічному обстеженні виявлено: зменшена нижня третина обличчя, згладжені носо-губні складки, губи не стуляються, нижня губа розташована під верхніми різцями, підборіддя скошене назад. Співвідношення на перших постійних молярах за другим класом Енгля. Визначається сагітальна щілина 5мм, віялоподібне розташування фронтальних зубів на верхній щелепі. Глибина різцевого перекриття становить 2/3 висоти коронок нижніх різців. Вузечки губів співпадають. Виберіть конструкцію апарата для лікування даної аномалії та обґрунтуйте слухність її використання.

Задача №2.

У клініку звернулись батьки з дитиною 7 років за направленням лікаря стоматолога. При обстеженні виявлено: нижня третина обличчя вкорочена. Співвідношення на перших постійних молярах за першим класом Енгля.

Глибина різцевого перекриття складає $2/3$ висоти коронок нижніх різців. У трансверзальній площині без змін. Виберіть конструкцію апарата для лікування даної аномалії та обґрунтуйте слухність її використання.

Задача №3.

У клініку звернулись батьки з дитиною 8 років зі скаргами на порушене розташування зубів на верхній щелепі. При клінічному обстеженні визначено: нижня третина обличчя зменшена, губи стуляються з напругою, глибока супраментальна складка. Співвідношення на перших постійних молярах за другим класом Енгля. Визначається сагітальна щілина 3 мм, вестибулярний нахил фронтальної групи зубів на верхній щелепі. Глибина різцевого перекриття становить $1/2$ висоти коронок нижніх різців. Спостерігається збігання серединних ліній між різцями та проекції вуздечок губів. Виберіть конструкцію апарата для лікування даної аномалії та обґрунтуйте слухність її використання.

Задача №4.

У клініку звернулись батьки з дитиною 7 років зі скаргами на неправильну вимову окремих звуків. При клінічному обстеженні визначено: подовжене обличчя, губи стуляються з напругою, згладжені носо-губні складки. Співвідношення на перших постійних молярах за першим класом Енгля. Визначається вертикальна щілина 3 мм, оклюзійний контакт починається з іклів. Розташування язика в передній ділянці. Спостерігається збігання вуздечок губів, у бокових ділянках збережено фісурно-горбковий контакт. Виберіть конструкцію апарата для лікування даної аномалії та обґрунтуйте слухність її використання.

Задача № 5.

У клініку звернулись батьки з дитиною 8 років зі скаргами на зміни обличчя. При клінічному обстеженні виявлено: подовження нижньої третини обличчя, поглиблення носо-губних складок, зміщення підборіддя вперед. Визначається співвідношення на перших постійних молярах за третім класом Енгля, сагітальна щілина становить 3мм, верхні різці мають оральний нахил, нижні різці розташовані віялоподібно. Глибина різцевого перекриття складає $2/3$ висоти коронок нижніх різців. Спостерігається збігання вуздечок губів, у бокових ділянках збережено фісурно-горбковий контакт. Виберіть конструкцію апарата для лікування даної аномалії та обґрунтуйте слухність її використання.

Задача №6.

У клініку звернулись батьки з дитиною 8 років зі скаргами на неправильне розташування зубів на верхній щелепі. При клінічному обстеженні виявлено: зменшення нижньої третини обличчя, поглиблення супраментальної складки. При дослідженні прикусу визначено: глибина різцевого перекриття на $3/3$ висоти коронок нижніх різців. Спостерігається однойменний горбковий контакт на перших постійних молярах, різцевий контакт збережено. Вуздечки губів збігаються, у бокових ділянках верхня зубна дуга ширша за

нижню на ширину щічного горбика. Визначається оральний нахил верхніх різців з наявністю місця в зубній дузі. Виберіть конструкцію апарата для лікування даної аномалії та обґрунтуйте слухність її використання.

Задача №7.

У клініку звернулись батьки з дитиною 12 років зі скаргами на неправильне розташування зубів на верхній щелепі. При клінічному обстеженні виявлено: згладжені підборідна та носо-губні складки, напружене змикання губів. При дослідженні прикусу визначено: співвідношення на перших постійних молярах за першим класом Енгля. Відсутнє різцеве перекриття, вертикальна щілина складає 4 мм. Вузечки губів збігаються, у бокових ділянках спостерігається фісурно-горбковий контакт. Який елемент повинен бути в конструкції апарата для корекції прикуса за висотою.

7. Література.

Основна література:

1. Фліс П.С. Ортодонтія. - Вінниця: «Нова книга», 2006. - 308 с
2. Шарова Г.В., Рогожников Г.И. Ортопедическая стоматология детского возраста. М., «Медицина», 1991. с. 289.
3. Руководство по ортодонтии /под общей редакцией проф. Ф.Я. Хорошилкиной/ М. «Медицина» 1982.

Додаткова:

1. Виноградова Т.Н. «Стоматология детского возраста» М. «Медицина», 1987.
2. Головка Н.В. Профилактика зубощелепных аномалий. - Вінниця: Нова Книга, 2005.
3. Григорьева Л.П. Прикус у детей. - Киев: Здоровье, 1995 г. - 231 с.
Каспарова и соавт. «Заболевание височно-нижне-челюстного сустава у детей и подростков» М. «Медицина», 1981.
4. Колесов А.А. «Стоматология детского возраста» М. «Медицина», 1991.
5. Криштаб СИ., Василевская З.Ф., Мухина А.Д., Неспрядько В.П. Лечение зубо-челюстных деформаций Киев, «Здоров'я», 1982 с. 190.
6. Курляндский В.Ю. Ортопедическая стоматология. М. «Медицина», 1977.
7. Фалин Л.Я. Гистология и эмбриология полости рта и зубов. М., 1963.

Навчальна дисципліна	Ортодонтія
Модуль № 1	Ортодонтія. Діагностика зубо-щелепних аномалій та деформацій
Змістовий модуль № 3	Основні принципи і методи лікування пацієнтів із зубощелепними аномаліями і деформаціями.
Тема заняття №31	Теорії перебудови тканин пародонту. Біомеханіка переміщення зубів в трьох взаємноперпендикулярних площинах. Морфологічні зміни в тканинах пародонту при переміщенні зубів.
Курс	III
Факультет	Стоматологічний
Кількість годин	2

Актуальність теми: основною метою заходів здійснюваних ортодонтом є створення нової стабільної форми прикусу, що відповідає морфологічним, функціональним і естетичним вимогам. Створення нової форми прикусу відбувається завдяки впливу застосовуваних ортодонтичних апаратів на пародонт зубів, що переміщуються, шви, кісткову тканину щелеп і скронево-нижньощелепний суглоб. Тому знання змін, що відбуваються у вище перерахованих структурах під дією ортодонтичних апаратів важливі в підготованні лікаря-ортодонта.

1. Конкретні цілі:

1. Ознайомитися з особливостями перебудови, яка відбувається в пародонті, альвеолярної кістки щелеп, піднебінному шві і СНЩС при застосуванні ортодонтичних апаратів.

2. Знати принципи дії та активації ортодонтичних апаратів.
3. Знати особливості будови періодонту, альвеолярної кістки, піднебінного шва і СНЦС у дітей різного віку.
4. Знати зміни в тканинах періодонту, альвеолярної кістки, піднебінному шві і т.п. при дії ортодонтичних апаратів.
5. Вміти вибирати правильний напрям дії сили для переміщення окремих або груп зубів, нижньої щелепи, потрібну величину сили.
6. Вміти вибирати зуби для опори ортодонтичних апаратів, обирати потрібний режим активації ортодонтичних апаратів.
7. Вміти вибирати найбільш доцільну конструкцію ортодонтичних апаратів для лікування різних видів зубощелепних аномалій і деформацій прикусу.

3. Теоретичні питання до заняття:

1. Характеристика механічно діючих сил.
2. Елементи ортодонтичних апаратів механічної дії.
3. Характеристика функціональних сил.
4. Функціонально-направляючі елементи.
5. Функціонально діючі елементи.
6. Характеристика сил, які використовують ортоданти при переміщенні зубів (по Шварцу).
7. Ускладнення, які виникають при передозуванні сили.
8. Зміни, які відбуваються в щелепах при горизонтальному переміщенні окремих або груп зубів.
9. Зміни, які відбуваються в щелепах при вертикальному переміщенні окремих або груп зубів.
10. Зміни, які відбуваються в щелепах при повороті зуба навколо осі.
11. Зміни в СНЦС при ортодонтичному лікуванні.
12. Зміни в небном шві, які відбуваються при ортодонтичному лікуванні.

4. Практичні роботи (завдання), які виконуються на занятті:

1. Визначення типу переміщення зубів.
2. Визначення джерела і величини сили ортодонтичного апарата.

5. Зміст теми:

З метою виправлення аномалій прикусу або аномалій положення окремих зубів лікарі-ортоданти застосовують переважно апаратурний метод лікування. Апаратура є джерелом сили, яка додається до переміщуваного зубу, і викликає напругу в тканинах пародонту.

Виникає відповідна перебудова у всіх елементах пародонту - альвеолі, періодонті, цементі зуба і ясен. При цьому характер перебудови різний, в залежності від сторони: сторони тиску або сторони тяги.

Всі ці питання вже давно цікавлять лікарів-ортодонтів і тому вони піддалися експериментальному вивченню. Результати дослідження виходили нерідко навіть суперечливі.

З питання про вплив ортодонтичної апаратури відомі три теорії: одна (**теорія Флюренса**) полягає в тому, що

- вестибулярну і оральну. У вестибулярній частині альвеоли, на стороні, що прилягає до зуба, завдяки тязі відбувається процес апозиції, а на протилежній стороні, тобто на стороні оральної частини альвеоли, що стикається з коренем, зважаючи діючого зубом тиску на кісткову тканину відбувається резорбція кісткової тканини.

Відповідно до цієї теорії відбувається, як видно, потовщення вестибулярної частини альвеоли та потоншення язичної частини в місцях зіткнення з зубом, але зовнішня (ясенева) сторона альвеолярного відростка як з оральної, так і з вестибулярної сторони не змінюється. Між тим, в ортодонтичній практиці завжди спостерігається переміщення всієї ділянки альвеолярного відростка досередини або назовні (залежно від того, куди зміщується зуб) майже на таку ж відстань, на яку переміщені зуби. Не тільки зуб зміщується, але і змінюється положення альвеолярного відростка. Отже, теорія резорбції і апозиції в тлумаченні представників цієї точки зору незадовільна.

Існує ще інша теорія - **теорія Кінгслея і Валькгофа**, що виражається в наступному: компактна частина кістки, і тим більше губчаста її частина, відрізняються еластичністю, особливо в молодому віці. Як відомо, губчаста кістка складається з сплетення кісткових балок, в петлях яких міститься кістковий мозок.

При застосуванні тяги або тиску грубої сили петлі змінюють свою конфігурацію і виникає відповідне зрідіння у внутрішньомолекулярній напрузі елементів кісткової тканини. Виникає різниця напруги в різних ділянках кісткової тканини. Цим обумовлюється переміщення зубів разом з альвеолою.

Якщо дія сили, деформуючої кісткову тканину, довго триває, то різниця внутрішньомолекулярної напруги поступово згладжується і змінена форма всієї кістки стає стабільною.

Таким чином, на прикладі переміщення зуба в оральному напрямку можна переконатися, відповідно до цієї теорії, що на стороні тиску, кістка, внаслідок своєї еластичності, стискається і рухається в оральному напрямку, а вестибулярна частина звільнюється від напруги і тягою, що передається через альвеолярні перегородки, вся переміщується за зубами орально. Ця теорія, на відміну від першої, пояснює переміщення аномалійної ділянки щелепної кістки в ту або іншу сторону, але вона невірна. Вона ігнорує всім відомий основний фактор генезу кісткової тканини, який залежить від двох процесів: апозиція і резорбції.

Нарешті, відома ще третя **теорія - Оппенгейма**. Відповідно до цієї теорії при переміщенні зуба ортодонтичною апаратурою відбувається не переміщення альвеолярного відростка цілком разом із зубом внаслідок еластичності кістки, а перебудова кісткової тканини його, завдяки процесам апозиції і резорбції. Але резорбція і апозиція відбувається не так, як їх тлумачать представники першої теорії.

Якщо візьмемо приклад з переміщенням зуба в оральному напрямку то,

як сказано раніше, альвеола може бути розділена на дві частини - вестибулярну і оральну. У кожній з цих частин відбуваються одночасно і паралельно резорбція і апозиція. У вестибулярній частині на стороні зіткнення альвеоли із зубом (внутрішня сторона) внаслідок відсунення зуба від альвеоли відбувається апозиція. Резорбція в цій частині відбувається на зовнішній (ясеневої) стороні. Що стосується оральної частини альвеоли, то в місці зіткнення з зубом (внутрішня сторона) відбувається резорбція, а із зовнішньої (ясеневої) сторони відбувається апозиція. Таким чином, спостерігається не потовщення вестибулярної частини та потоншення оральної, а майже рівномірна зміна структури тканин обох частин у процесі переміщення зуба в оральному або вестибулярному напрямку. Внаслідок цих процесів перебудови кістки, переміщується з аномального положення в нормальне не тільки зуб, а й альвеола.

Ортодонтична апаратура, переміщуючи аномально розташований зуб, викликає, як сказано вище, зміни не тільки в альвеолі, а й періодонта, цементі зуба і ясен. Перебудова тканин пародонту залежить від конструкції вживаного апарату, від інтенсивності розвиваємої апаратом сили, від тривалості його дії і характеру прояви сили (переривчаста або безперервна).

Вельми актуальне також питання про вплив підвищуючих прикус апаратів на вертикальне переміщення молочних зубів, а також реакція тканин піднебінного сагітального шва при розширенні верхньої щелепи. Відповідь на всі ці питання дають дисертаційні роботи радянських авторів. Так, А. І. Позднякова вивчала питання про вплив ортодонтичного лікування на тканини амфодонта.

Автор поставила перед собою два завдання:

1. Вивчення впливу ступеня інтенсивності і сили апарату на тканини пародонту.
 2. Вивчення впливу різної конструкції апаратури.
- Зазначені питання автор вивчала комплексно - клінічно, експериментально і рентгенологічно.

Для обліку клінічних даних автором було встановлено наступні тести: больова чутливість, рухливість зуба і стан ясен.

На підставі клініко-рентгенологічних та експериментальних даних А. І. Позднякова робить наступні висновки:

1. Переміщення зуба за допомогою ортодонтичної апаратури викликає реакцію з боку кісткової тканини лунки, періодонта і цементу кореня, яка виражається в розсмоктуванні або наращуванні кісткової тканини і цементу і в порушенні напрямку періодонтальних волокон.
2. Розсмоктування кісткової тканини відбувається на стороні тиску у пришийковій частині внутрішньої стінки лунки. На протилежній стороні, тобто на стороні тяги, виникає нарощування молодої кістки. На ясеневих стінках зубних лунок - процес розсмоктування і нарощування відзначається в зворотньому напрямку.
3. У періодонті, на стороні тиску, наголошується безладне розташування

волокон і розширення періодонтальної щілини за рахунок резорбції стінки лунки.

На стороні тяги волокна періодонта беруть напрямом, перпендикулярний до осі зуба, а періодонтальна щілина звужується за рахунок нарощування кісткової тканини.

Зміни в пародонті на рентгенограмі визначаються у вигляді розширення періодонтальної щілини і розсмоктування верхівок міжальвеолярних перегородок, іноді - остеопору.

4. У кістковій тканині, в пародонті, а також в цементі кореня зміни перебувають в прямій залежності від інтенсивності застосованої сили.

Мала сила гумової тяги більш сприятлива, ніж більш груба сила гвинта. На зміну тканин пародонту, особливо цементу, позначається тривалість дії ортодонтичної апаратури.

5. На підставі зібраних даних не можна отримати повного уявлення про різну реакцію тканин пародонта на дію механічної та функціонально-направляючої апаратури. Проте дуже важливою перевагою застосування функціонально-направляючої апаратури є виявлений при гістологічному дослідженні факт майже паралельного перебігу; процесів аппозиція і резорбції на кожній стороні окремо на стороні тяги і стороні тиску. Цим, напевно, пояснюється менше число рецидивів при застосуванні функціонально-направляючої, ніж при застосуванні механічної апаратури.

6. Відновлення резорбованих стінок лунок після ортодонтичного лікування, яке спостерігається, дає підставу вважати, що зміна, що настала в пародонті під впливом апаратури, - оборотня.

7. У клінічних умовах процес зміни тканин пародонта під впливом ортодонтичної апаратури протікає менш інтенсивно, ніж в експерименті. Біль і рухливість зуба, що переміщується служать сигналом про інтенсивність вказаного процесу, і у відповідних випадках необхідно послаблювати силу апарату або тимчасово припинити лікування.

8. Показання до застосування апаратури різної конструкції ґрунтуються на обліку віку хворого, ступеня сформованості коренів, характеру деформації і її вираженості, положення зубів в дузі або поза дуги і співвідношення величини щелепи і зубів.

9. При застосуванні апаратури, що діє з однаковою силою, у різних хворих з однією і тією ж клінічною картиною реакція окологубних тканин проявляється в різному ступені. Неоднакову реакцію тканин амфодонта на однакову ортодонтичну дію слід пояснювати різною реактивністю організму. С. С. Райзман вивчав зміни, що відбуваються в тканинах пародонту під дією ортодонтичної апаратури, на кроликах. Для переміщення зубів автор користувався гвинтом. Досліди тривали від 10 до 22 днів. Новизна його методики полягає в тому, що він вивчав процеси перебудови кісткової тканини в динаміці. Дослідження тварин проводилися в різні терміни відпочинку тварини після лікування, коли дія апарату вже припинилася. Він також стверджує, що під впливом апаратури виникають процеси аппозиції і резорбції, але вони проходять не одночасно і паралельно,

а в різний час, причому репаративні процеси відбуваються при стабілізації положення зуба в стані так званого спокою або відпочинку.

Автор пише: «Перші серії дослідів виявили руйнування альвеолярної стінки як на стороні тиску за типом гладкої резорбції, так і на стороні тяги з утворенням лакун, що повністю суперечить поглядам Оппенгейма. Тільки через 15-20 днів з моменту застосування апарату компенсаторно виникають і посилено наростають репаративні процеси в кістки. В цей же час починають виявлятися ознаки запального роздратування в тканинах піднебінного шва. Отже, при механічному впливі на зуб не відбувається його переміщення разом з лункою, а має місце таке перетворення тканин, при якому це переміщення стає можливим. При стабілізації положення зубів, в стані так званого спокою або відпочинку в навколо їх формується з остеоїдної тканини нова альвеолярна стінка ».

Райзман також пише, що «навіть при тривалому та нешвидкому впливі шовкової лігатури на коронку зуба розсмоктуванню піддавалася не тільки альвеола, але також цемент зуба і дентин. Кісткова тканина виявляє меншу резистентність по відношенню до навантаження, ніж тканини зуба ».

Важливим практичним висновком автора є також заключення про те, що «доцільно збільшити тривалість лікування за рахунок подовження проміжку між окремими маніпуляціями, тобто він підкреслив перевагу переривчастої або інтермітуючої сили перед безперервною.

Питання про зміни в піднебінному сагітальному шві при розширенні верхньої щелепи вивчала А. Д. Мухіна.

Про зміни щелепних кісток, що відбуваються при розширенні їх у дітей, можна судити тільки по рентгенограмі; між тим рентгенологічне дослідження характеру перебудови кісткової тканини в області піднебінного сагітального шву пов'язане з особливими труднощами і тому незадовільно. А. Д. Мухіна зайнялася експериментальним вивченням цього питання на собаках і отримала такі дані, розширення верхньої щелепи, у тварини пов'язано з перебудовою кістки в області альвеолярних відростків і в області піднебінного сагітального шву. Зміни в області піднебінного сагітального шву проходять як в сполучній тканині шва, так і в кістках верхньої щелепи. Пучки сполучної тканини здаються більш потужними, натягнутими. Вони проходять у більш прямому напрямку від одного кісткового краю до іншого. У країв кісток, що обмежують піднебінний шов, спостерігається відкладення молоді кісткової тканини. Вплив розширюючого апарату призводить також до того, що в елементах пародонту зміщаються зубів.

3. Ф. Василевська вивчила в експерименті вплив підвишуючих прикус коронок на ткани, що оточують опорні молочні зуби і зачатки постійних зубів. На підставі дослідження гістологічних зразків в молочному зубі та оточуючих його тканинах і зіставлення даних вимірювань ширини періодонтальної щілини, товщини шару цементу та інших елементів пародонту вона прийшла до наступних висновків:

1. В опорних молочних зубах, покритих роз'єднувальними прикус капамі, і в

навколишніх їх тканинах, безпосередньо відчувається підвищений жувальний тиск, настає ретикулярна атрофія пульпи молочного зуба; змінюється корінь зуба, внутрішні стінки лунки, а особливо дно її (кісткова перегородка) резорбуються також швидко. Процес резорбції посилюється від молочного зуба у напрямку до зачатка постійного, а також від зачатка до кореня молочного зуба.

2. Застосування роз'єднувальних прикус коронок на тимчасових молярах прискорює процес резорбції їх коренів.

3. Застосування роз'єднувальних прикус коронок не викликає помітних патологічних відхилень у розвитку зачатка постійного зуба, а, навпаки, дещо прискорює його розвиток.

Д. А. Калвеліс в своїх довголітніх дослідних роботах вивчав тканинні зміни, що виникають при ортодонтичному навантаженні зубів і в області середнього піднебінного шва при розширенні верхньої щелепи.

Основною метою роботи було з'ясувати характер і ступінь тяжкості тканинних перетворень в залежності від виду апаратів і величини застосовуваної сили.

Одночасно з цим він уточнив результати дослідів інших експериментаторів і вніс ряд зауважень і істотних поправок в їхню роботу. Так, Опенгейм прийшов до висновку на підставі своїх дослідів, що на стороні тиску утворюється нова кістка, а на стороні тяги спочатку відбувається розсмоктування кістки, а потім її новоутворення. Між тим, новоутворена кістка на стороні тиску є компенсаторною тканиною на зовнішній стінці альвеоли замість резорбованої внутрішньої стінки альвеоли. Це новоутворення кістки на стороні тиску відбуваються вже в стадії активної дії апарату. На стороні тяги кістка розсмоктується в стадії ретенції. Він також вказує, що рентгенографічні дослідження С. С. Райзмана були б більш цінними, якби вони зіставлялися з мікроскопічними.

А. Я. Катц встановив, що сила функціонально діючих апаратів регулюється рефлекторно больовим відчуттям. Однак експерименти Д. А. Калвеліса показують, що твердження А. Я. Катца не відповідають дійсності, так як виявляються важкі тканинні перетворення. Про це також пише А. І. Позднякова. У результаті тривалого підвищеного тиску відбувається зміна чутливості. Всякий больовий подразник пошкоджує діє і знижує ступінь сприйняття роздратування. Цим і пояснюється, на думку Калвеліса, той факт, що періодонт перестає бути біологічним регулятором навантаження, внаслідок чого виникають важкі пошкодження навіть при користуванні функціонально-направляючими апаратами. Проте, визнає автор, тканинні зміни при застосуванні механічно - діючих апаратів можуть бути ще більш важкими.

На підставі своїх гістологічних даних автор прийшов до наступних висновків:

1. Щодо розкритого піднебінного шва рентгенографічно і мікроскопічно було встановлено заростання шву новою кісткою.

2. У зонах натягу навантажених зубів скрізь було виявлено новоутворення кістки на внутрішній стінці альвеоли.

3. Судячи по розташуванню зон тску і натягу, опорні зуби (ікла) переміщалися похило-обертальним чином, тобто коронки з прилеглою до неї частиною кореня переміщалися в напрямку прикладеної сили, а апікальна частина кореня переміщалася в протилежному напрямку.

4. Тканинні перетворення пародонту в зонах тиску різного ступеня тяжкості:

а) на місцях невеликого здавлювання періодонта відбувалася закономірна резорбція стінки альвеоли і в ретенційний період повністю відновлювався періодонт;

б) в місцях повністю здавленого періодонта резорбція стінки альвеоли відбувалася з місць життєздатного періодонта печеристим чином. У стадії ретенції відбувалося повне анатомічне і функціональне відновлення періодонта;

в) на місцях здавленого до некрозу періодонта резорбція альвеолярної стінки відбувалася з місць життєздатного періодонту і з кістковомозкових порожнин печеристим чином. Процес резорбції в цілях відновлення періодонтальної щілини втрачає доцільність і резорбції піддається маса зуба (цемент і дентин).

г) у більш важких випадках здавлення і некрозу періодонта, без резорбції некротичних мас, відбувається резорбція маси зуба дуже глибоко в дентин, так що утворюються цілі канали в глибині зуба (Калвеліс).

Весь комплекс періоду активного ортодонтичного лікування за допомогою спеціальних пристосувань - ортодонтичних апаратів - розподіляють на три основні групи:

1. Переміщення окремих або груп зубів.
2. Перетворення форми і розмірів зубних рядів.
3. Переміщення нижньої щелепи.

Ортодонтичне переміщення окремих або груп зубів

Ортодонтичне переміщення окремих або груп зубів обумовлюється наступними обставинами:

1. Основним фактором при ортодонтичному переміщенні зубів і нижньої щелепи, при зміні розмірів і форми зубних рядів є вибір адекватно діючої сили, яка викликає процеси резорбції стінки альвеоли в зоні тиску і новоутворення кістки (апозиція) в зоні натягнення. Зазвичай лікарі застосовують неадекватні сили, найчастіше великі. Неадекватність сили пояснюється застосуванням великих сил, які створюють великий тиск на стінку альвеоли внаслідок чого відбувається інтенсивна резорбція стінки альвеоли і новоутворення кістки не встигає за швидким переміщенням зуба. Недоцільність або навіть шкідливу дію сили необхідно розуміти інакше: при застосуванні великих сил в зоні тиску дуже стискається періодонт, що призводить до порушення кровообігу. На місці, з порушенням кровообігу, резорбція стінки альвеоли взагалі не відбувається і зуб не може переміщатися. З цього положення випливає важлива закономірність: щоб

викликати відповідні тканинні зміни, потрібна сила певної величини. Мінімальна межа дуже низька, оптимальною силою є 20-26 г/см², що дещо менше ніж тиск в кров'яних капілярах (А. М. Шварц).

2. Наступним фактором є величина застосованої сили, вік і індивідуальні особливості пацієнта.

3. Вибір конструкції ортодонтичного апарату, який буде діяти в напрямку залежить від виду аномалії і напрямку переміщення зуба чи групи зубів.

4. Для переміщення аномалійно розташованого зуба чи групи зубів необхідно створити місце в зубній дузі.

5. При переміщенні аномалійно розташованого зуба чи групи зубів не повинно бути перешкод (блокування зубами протилежної щелепи).

Ортодонтичне лікування базується на збудженні і стимуляції кісткової перебудови щелеп, яка визивається силою дії ортодонтичних апаратів. Характер сили залежить від конструкції і дії апаратів.

У ортодонтії розрізняють наступні види дії сил:

1. За характером розвитку сили - механічні та функціональні.
2. За величиною діючої сили - великі, помірні та слабкі сили дії.
3. За характером дії - постійно і уривчасто (перемежуються) діючі сили.

Механічна сила або механічно діючі апарати є такими, до яких включено джерело сили. Цей вид апаратів ще називають активними апаратами, оскільки сам апарат розвиває силу. Джерелом сили може бути пружність дуг і пружин; еластичність гумової тяги; сила, яку розвиває гвинт; підв'язування зубів лігатурами. Сила, яку розвивають ці джерела, регулюється або дозується ортодонтом, і організм пацієнта повинен сприймати цю дію такою, що розвивається відповідно спрямованим апаратом.

Функціональна сила, яка розвивається функціонально-діючими апаратами істотно відрізняється від механічної сили. Джерелом цього виду сил є скорочувальна сила жувальних м'язів пацієнта. Самі апарати не мають ніяких джерел сили і тому їх ще називають пасивними. Оскільки всі процеси в організмі перебувають під контролем регулюючих процесів, дозування сили має здійснюватися організмом пацієнта. Відповідно і величина діючої сили повинна знаходитися в межах толерантності організму пацієнта і передозування зі шкідливими наслідками явище не допустиме.

А. Я. Катц вважав, що сила функціонально діючих апаратів регулюється рефлекторним больовим відчуттям. Відповідно, сила може діяти тільки до певних меж і, якщо стає більшою, як сигнал небезпеки виникає біль і скорочення м'язів рефлекторно припиняється.

Таким чином, завдяки експериментальним дослідженням вивчені деякі питання, які раніше вирішувалися емпірично.

Малі та переривчасті сили в ортодонтії

Особливо актуальним було питання про величину сили, доцільної для застосування в ортодонтії.

Справа в тому, що багато видних ортодонтів відстоювали необхідність і користь застосування великої сили.

Прихильники застосування великої сили (Гербст та ін) оправдували цей метод таким чином. Вони прирівнювали переміщення зуба до хірургічної операції. Хірург, у випадках необхідності виправити деформацію кістки, не гне кістку, а ламає її, складає відламки в правильному положенні, пов'язує їх фіксує апаратом і домагається зрощенню кістки кістковим рубцем.

З цієї ж причини деякі ортоданти після ортодонтичного виправлення деформації застосовували альвеолотомію для закріплення результатів лікування. Таке загоєння кістки, на їхню думку, не давало рецидивів, бо велика сила викликає масову фрактуру кісткових балочок луночки, зуб від цього розхитується, але консолідація кістки відбувається шляхом утворення кісткової мозолі і результати більш стійкі.

Однак прихильники цього методу не враховували того факту, що для загоєння кісткової рани необхідна нерухомість, спокій, а її можна створити тільки шляхом закриття рота пацієнта на тривалий час. Між тим, у ортодонтичних хворих переміщувані зуби весь час функціонують, рухаються в своїх лунках, тому при застосуванні великої сили зуби можуть розхитатися і загинути.

Експериментальні дані показали, що великі сили не тільки розхитують зуб, але і діють негативно на м'які тканини: періодонт і пульпу. Ширина періодонтальної щілини в середньому дорівнює 0,23 мм, а при дії грубою силою зуб переміщується на простір більше ніж 0,23 і це тягне за собою розрідження періодонта, порушення харчування, а іноді омертвіння пульпи і загибель зуба. Тому переміщати зуби можна тільки малими силами, при дії яких не здавлюються капіляри, не порушується трофіка періодонта.

Переривчаста (переміжна) сила характеризується тим, що апарат активізується з великою силою дії через певні проміжки часу - тобто періодично. Характер діючої сили товчкоподібний; після активації апарату розвивається велика сила, яка з часом зменшується. Джерелом сили служать механічно діючі елементи (гвинт, пружини, дуги, лігатури, тощо), які укріплені на стійкій точці опору сили. Внаслідок дії спочатку великої сили, тканини наводяться в певний напружений стан і після вирівнювання напруги дія апарату припиняється, оскільки апарат не володіє еластичністю.

Якщо вирішальним фактором у тканинних перетвореннях є кровообіг в періодонті, то спочатку дії переривчастої сили періодонт стискається і кровообіг порушується, але оскільки дія великої сили нетривала, кровообіг швидко відновлюється і тканинні зміни можуть бути не дуже вираженими.

Постійно діюча сила характеризується рівномірною дією. Джерелом цього виду сили є пружність дуг і пружин і, в деякій мірі, дія гумової тяги, поки гума не набубнявіє в порожнині рота. Залежно від пружності металу виражається "невтомність" апарату, тобто дія апарату є більш менш рівномірно тривалим. Постійно або безперервно діюча сила характеризується невеликою, але рівномірною дією.

Дія безперервної сили слабшає внаслідок двох основних чинників: по-перше, внаслідок поступової хоча і дуже повільної втрати пружних властивостей металу і по-друге, внаслідок зміни форми щелепи або переміщення зуба, у зв'язку з чим збільшується відстань між точкою прикладання сили і точкою опору. Відповідно і цей вид сили має певну, хоч і не різко виражену періодичність дії.

Горизонтальне (сагітальній - в лабіальний або піднебінному напрямку) переміщення зубів займає основне місце в ортодонтичному переміщенні зубів.

Між поверхнею кореня зуба і внутрішньою стінкою лунки існує простір - періодонтальна щілина шириною в 0,2-0,25 мм. Якщо на коронку зуба діяти силою тиску або тяги, то зуб нахилиться в напрямку прикладеної сили і між початковою поздовжньою віссю зуба і поздовжньою віссю при новому розташуванні утворюється кут нахилу зуба. Тобто при дії горизонтально спрямованої сили відбувається не корпусне переміщення, а похило-обертальне.

Похило-обертальне переміщення зубів в більшості випадків є небажаним видом, якщо клінічно створюється дуже виражений нахил коронок, наприклад, при лікуванні діастеми. Другий вид переміщення - корпусне, якщо зуб переміщується, зберігаючи своє початкове положення на пряму поздовжньої осі. Для здійснення цього переміщення необхідно коронку зубів включати в капи, які з'єднані з діючою частиною апарату, або перенести силу дії на центр опору кореня зуба.

За даними Шварца центр ротації переміщуваного зуба розташований між його верхівкової та середньої третиною кореня. Таким чином, на стороні переміщення зуба створюються зона тиску, а на протилежному боці - натягу. У кожній із зон виникають характерні зміни: у зоні тиску - резорбція, а в зоні натягнення - апозіція кістки.

Пряма резорбція кістки здійснюється завдяки невеликому рівномірному тиску елементів ортодонтичного апарату. В області здавлення в періодонті з'являється велика кількість остеокластів, ензимів, які руйнують кістку. Як правило, резорбція відбувається швидше, ніж нарощування на протилежній стороні. Тому під час ортодонтичного лікування може виникати незначна рухливість зубів, яка зникає після закінчення активного періоду ортодонтичного лікування.

Непряма резорбція кістки спостерігається при застосуванні великих сил, які перешкоджають кровообігу в періодонті. Завдяки стиску і гіалінізації тканин періодонта остеокласти спочатку проникають в більш глибокі ділянки альвеолярної кістки і починають резорбцію. Таким чином, рух зуба і розширення періодонтальної щілини переміщуваного зуба здійснюється із запізненням.

Пряма апозіція кістки стимулюється розтягуванням зв'язок періодонта. Новоутворення кістки відбувається вздовж сполучнотканинних волокон в напрямку розтягування. Утворюється остеїдна перехідна тканина, яка з

плином часу перетвориться на кістку. Таким чином, утворення кісткової тканини на внутрішній стінці альвеоли відновлює вихідну ширину періодонтальної щілини.

Непряма апозіція кістки є компенсаторне нарощування кістки на зовнішній поверхні альвеоли, завдяки чому її міцність підтримується постійно. Це має особливе значення при похило-обертальних переміщеннях верхніх фронтальних зубів в піднебінному напрямку.

Але механізм процесів апозіції і резорбції кісткової тканини при переміщенні зубів ще остаточно не вивчений і викладений схематично.

Так американські і японські вчені пояснюють цей феномен таким: між колагеном і апатитом кістки виникає напруга (на увігнутій поверхні кістки негативний заряд (-), а на опуклій - позитивний (+).

В експерименті було доведено, що при переломах кістки на увігнутій поверхні відбувається апозіція, а на опуклої - резорбція. І ймовірно внаслідок різного заряду поверхонь кістки відбувається активізація функції остеобластів і остеокластів.

Зона стиснення виникає в пришийковій області, а на протилежному боці - зона натягу. У ділянці верхівки кореня картина аналогічна, але в протилежних напрямках.

Вивчення гістологічних препаратів свідчить, що протягом 10-14 діб в ділянці стиснення періодонта помітних реактивних змін не відбувається. Основні зміни відбуваються в кістковій тканині. Остеокласти призводять до виникнення кісткових ніш. Тому на 12-14 добу зуб починає переміщатися в напрямку діючої сили. Потім з'являються нові ділянки активної резорбції кісткової тканини. У зв'язку з чим зуб переміщується нерівномірно.

Характер, інтенсивність і ступінь тканинних перетворень при ортодонтичному лікуванні залежать від двох основних факторів:

1. Від реактивності організму, яка обумовлена загальним станом здоров'я і від стану тканин пародонту.
2. Від характеру, величини і тривалості діючої сили.

Конкретне уявлення про величину застосовуваних в ортодонтії сил створив Шварц (1932). Він вважав, що з метою запобігання анемізації і некрозу тканин періодонта необхідно застосовувати сили тиску, які не повинні перевищувати тиск в капілярах. За Шварцем розрізняють чотири ступені сил:

1 ступінь - сили тиску настільки слабкі або дія їх настільки швидка, що не викликає ніякої реакції в періодонті (15-20 г/см² площі тиску).

2 ступінь - сила тиску слабка, менше ніж тиск в капілярах (20-26 г/см²), але досить велика, щоб викликати безперервне розсмоктування і новоутворення кістки на стінках альвеоли, вона придушує кровообіг і тому при більш тривалому тиску уражені тканини получують кисневе голодування. В межах 8-10 годин (тривалість нічного сну) тканини начебто без шкоди переносять цей стан.

3 ступінь - сила середньої величини, що перевищує в зонах тиску кров'яний тиск в капілярах. Якщо сила діє тривало, без періодів послаблення,

то відбувається анемізація періодонта і застійна резорбція стінки альвеоли і цементу кореня зуба. Вона руйнує м'які тканини шляхом роздавлювання. Після припинення дії такої сили відбувається крововилив у зруйновану тканину з несприятливими наслідками.

4 ступінь - сила тиску велика, в зонах її дії періодонт повністю ущільнюється, у більш важких випадках зуб стикається з стінкою альвеоли. Процес резорбції альвеолярної кістки відбувається в життєздатних місцях періодонта шляхом поступового поглиблення і створення резорбованих лакун у вигляді печер.

Яка ж величина оптимальних сил? На це питання відповідає Шварц, що дав схему біологічної реакції пародонту на насильницьке переміщення зуба - оптимальною силою є сила другого ступеню, застосована уривчасто, з паузами.

Переривчаста, інтермітуюча сила більш доцільна, ніж безперервна. Переривчаста сила також більш показана тому, що при застосуванні безперервної сили відбуваються апозиція і резорбція кісткової тканини, але зважаючи на безперервність гнітючої сили процеси апозиції не «встигають» за резорбцією. Тому результати лікування бувають нестійкими і необхідний довгостроково діючий ретенційний апарат для запобігання від рецидивів. Інша картина спостерігається при дії переривчастої сили, під час якої бувають інтервали, паузи спокою.

Протягом цих інтервалів, зважаючи на припинення тиску або тяги апарату, процеси наростання тканин отримують перевагу над процесами розсмоктування і результати лікування більш стійкі.

Переміщення зуба може здійснюватися в трьох взаємно перпендикулярних площинах (сагітальній, ветікальній і трансверзальній) завдяки: перебудові тканин періодонта, резорбції та апозиції альвеолярної кістки, збереженню цілісності твердих тканин зуба і зміни топографічного розташування зуба.

Характер тканинних змін під дією ортодонтичних апаратів за ступенем їх тяжкості також поділяють на 4 ступені:

1 ступінь тяжкості визначається незначно підвищеним тиском в тканинах періодонту, внаслідок чого відбувається урівноважений процес резорбції та новоутворення альвеолярної стінки, завдяки чому зуб зберігає стійкість. Такі умови створюються при застосуванні маленьких сил, або тільки в окремих ділянках.

2 ступінь визначається повним здавленням періодонта з порушенням кровообігу і в даній ділянці періодонта не може відбуватися процес прямої резорбції, але він все-таки відбувається в навколишніх ділянках, тобто відбувається непряма резорбція. Наслідком може бути повне морфологічне і функціональне відновлення періодонта.

3 ступінь характеризується стисненням періодонта на великому протязі з порушенням кровообігу. У процес резорбції залучаються не тільки періодонт і альвеолярна стінка, але і корінь зуба. Якщо в ході відновних процесів резорбовані лакуни в корені зуба вистилаються цементом і

відновлюють періодонт, то такий результат необхідно класифікувати як відновлення функціональної здатності зуба, але з морфологічними дефектами

4 ступінь тяжкості тканинних перетворень визначається кістковим зрощенням кореня зуба з стінкою альвеоли.

Тканинні зміни, які спостерігаються при вертикальному переміщенні зубів, принципово не відрізняються від вище описаних. При дії на зуб сили, яка занурює його в лунку (інтрузія), явища резорбції відбуваються на дні альвеоли з поширенням на бічні стінки лунки, відбувається процес зубоальвеолярного вкорочення. При витягненні зуба (екструзія) відбувається поступове висування його з альвеоли. Нова кісткова тканина утворюється на дні альвеоли а також у ділянці міжкореневої перегородки. Наслідком такого лікування є так зване зубоальвеолярне подовження.

Поворот зуба навколо поздовжньої осі з точки зору тканинних перетворень відрізняється від інших видів переміщення зубів тим, що при повороті зубів більш глибоких тканинних перетворень не відбувається, а лише наводяться у відповідне напружений стан м'які тканини, які оточують зуб, в основному це сполучні волокна (кругова і міжзубні зв'язки і всі періодонтальні волокна). Механізм ортодонтичного повороту зубів є складним втручанням. При конструюванні апаратів необхідно враховувати корисний компонент діючої сили і виключити побічні небажані рухи зуба.

Тканинні зміни, особливо при повороті однокорневих зубів, виражаються в натягу сполучнотканинних волокон. Якби корінь зуба мав правильну конусоподібну форму і поворот зуба відбувався у вигляді звернення, то тканинні перетворення виражалися б виключно у вигляді натягу періодонтальних волокон в напрямку повороту зуба. Оскільки форма кореня зуба ніколи не буває математично круглою і прямою, а також враховуючи складність застосування механіки повороту в живому організмі, ніколи не вдається проводити чистого повороту зубів. У такого зв'язку визначаються не тільки натягнуті кругові і міжзубні волокна в пришийковій ділянці зуба, натяг періодонтальних волокон в інших місцях кореня, але й ознаки зон тиску і тяги з характерними тканинними перетвореннями.

Тканинне перетворення при повороті двох-і багатокорневих зубів визначається іншими обставинами. В пришийковій ділянці тканинні зміни в основному такі, як при повороті однокорневих зубів, а корені зуба здійснюють рух, який аналогічно горизонтальному переміщенню зубів, з утворенням зон тиску і тяги.

Перетворення форми і розмірів зубних рядів

Важливе місце в ортодонтії займає лікування звужених зубних рядів.

Звуження найчастіше зустрічається на верхній щелепі, що пояснюється особливостями її будови.

Механізм розширення зубного ряду верхньої щелепи базується на трьох принципах:

1. В якості опори для розширюючих ортодонтичних апаратів

зазвичай використовують бічні зуби. Вони підлягають навантаженню в щічному напрямку і згідно з принципами біомеханіки горизонтального переміщення зубів, рухаються в напрямку діючої сили. Якщо обмежитися лише цим, то відбувається розширення зубного ряду.

2. Розширюючі апарати спираються з двох сторін на блоки бічних зубів. Сила дії передається на піднебінний шов, який розкривається.

3. Опорні зуби в альвеолярному відростку передають силу навантаження у вигляді тяги на піднебінний звід, кістка розтягується а піднебінний звід стає більш плоским, особливо у підлітків і молодих людей.

Розширення нижньої щелепи відбувається за рахунок латерального переміщення зубів. Розтягування кістки малоефективне через масивність і особливість будови нижньої щелепи.

Перетворення піднебінного шва

За даними Д. А. Калвеліса після 10 добового повільного розкриття піднебінного шва по його краях виявляється інтенсивне кісткоутворення і в подальшому шов повністю заповнюється щільною кісткою, приймаючи нормальні обриси.

Х. А. Каламкаров визначив, що при розкритті піднебінного шва має місце не тільки новоутворення кістки, але і перебудова напряду кісткових трабекул - вони набувають орієнтацію перпендикулярну напрямку піднебінного шва.

Перебудова СНЩС при переміщеннях нижньої щелепи

Тканинні зміни в СНЩС найбільш демонстративні при сагітальних зсувах нижньої щелепи.

Гістологічні дослідження показали, що переміщення нижньої щелепи супроводжується перебудовою складових СНЩС, яка виражається в розробці передньої стінки суглобової западини і передньої частини головки нижньої щелепи. На дорсальній поверхні головки утворюється кістка.

При дистальному зсуві нижньої щелепи тканинні зміни в суглобах аналогічні, але топографія їх протилежна: резорбція кістки спостерігається на дорсальній стінці суглобової западини і голівки нижньої щелепи, а новоутворення кістки - на медіальній поверхні суглобової западини.

Дослідження багатьох авторів довели наступне:

1. Перебудова суглоба можлива і ефективна лише в дитячому віці, до того як закінчиться формування лицьового скелета.

2. Для перебудови елементів суглоба відповідно до нового розташування головки нижньої щелепи необхідний тривалий час. Інакше можливий рецидив.

Необхідно також пам'ятати, що зміна розташування нижньої щелепи, а разом з нею і її головки викличе зміни функції м'язів, зокрема *m.pterygoideus lateralis*. Пристосування м'язів до нових функціональних умов також вимагає певного часу. У дорослих примусове переміщення нижньої щелепи може призвести до болю, стомлення м'язів. Якщо м'язи не пристосуються до нових умов, то щелепа займе попереднє положення - виникне рецидив.

6. Матеріали для самоконтролю:**А. Завдання для самоконтролю (таблиці, схеми, малюнки, графіки):****Б. Задачі для самоконтролю:**

1. Яка сила при оптимальному розширенні серединно-піднебінного шва?

- A. 15 - 20 г/см²
- B. 3 - 5 г/см²
- C. 10 - 12 г/см²
- D. 30 - 40 г/см²
- E. 40 - 50 г/см²

2. Яка сила при експансивному розширенні серединно-піднебінного шва?

- A. 15 - 20 г/см²
- B. 3 - 5 г/см²
- C. 10 - 12 г/см²
- D. 30 - 40 г/см²
- E. 40 - 50 г/см²

3. Яка оптимальна сила при похило-поступальному переміщенні зуба?

- A. 3 - 5 г/см²
- B. 10 - 12 г/см²
- C. 15 - 20 г/см²
- D. 30 - 40 г/см²
- E. 60 - 70 г/см²

4. Яка оптимальна сила при корпусному переміщенні зуба?

- A. 3 - 5 г/см²
- B. 10 - 12 г/см²
- C. 15 - 20 г/см²
- D. 30 - 40 г/см²
- E. 40 - 50 г/см²

5. За яким принципом Шварц систематизував ортодонтичні сили?

- A. За часом впливу.
- B. За місцем дії.
- C. За джерелом сили.
- D. У напрямку впливу.
- E. За величиною.

6. Чому відповідає величина сили дії ортодонтичного апарату?

- A. Стадії формування прикусу.
- B. Величині внутрікапілярного тиску
- C. Стадії формування коренів переміщуваних зубів.
- D. Виду аномалії.
- E. Ступеня тяжкості аномалії.

7. Скільки зон тканинних перетворень утворюється при

корпусному переміщенні однокорневих зубів?

- A. 1
- B. 2
- C. 3
- D. 4
- E. 5

8. Скільки зон тканинних перетворень утворюється при похило-поступальному переміщенні однокорневих зубів

- A. 1
- B. 2
- C. 3
- D. 4
- E. 5

9. За яким принципом класифікуються сили на механічні та функціональні?

- A. За часом впливу.
- B. За місцем дії.
- C. За джерела сили.
- D. У напрямку впливу.
- E. За величиною впливу.

10. За яким принципом сили класифіковані на активні і реактивні?

- A. За часом впливу.
- B. За місцем дії.
- C. За джерела сили.
- D. У напрямку впливу.
- E. За величиною впливу

7. Рекомендована література

Основна:

- 1.Руководство по ортодонтии под ред. Ф.Я.Хорошилкиной, М., Медицина.- 1982.
- 2.Ортодонтия. Н.В.Головко. Полтава.-2003.
3. Ортодонтия. Під редакцією Фліса П.С. – К.: Медицина, 2008. – 360 с.
- 4.Л.П.Григорьева. Прикус у детей. – Полтава. – 1995.
- 5.А.И.Бетельман и соавт. «Ортопедическая стоматология детского возраста» К.; - Здоровье. – 1972.

Додаткова:

- 1.З.Ф.Василевская, А.Д.Мухина «Деформации зубочелюстной системы» К., - Здоровье. – 1975. – С. 3 – 6.
2. Ужумецкене И.И. Методы исследования в ортодонтии. - М., Медицина. – 1970. – С. 6-47.

Навчальна дисципліна	Ортодонтія
Модуль № 1	Ортодонтія. Діагностика зубо-щелепних аномалій та деформацій.
Змістовий модуль № 1	Еволюційний розвиток зубощелепного апарату людини
Тема заняття № 1	Хірургічні методи лікування ортодонтичних хворих. Хірургічні методи які використовуються при лікуванні ортодонтичних хворих: 1) втручання в межах м'яких тканин порожнини рота; 2) в межах зубних рядів; 3) в межах альвеолярного відростку; 4) в межах базальних частин щелеп та інших ділянках черепу.
Курс	3
Факультет	Стоматологічний
Кількість годин	2

1. Актуальність теми: Актуальність теми обумовлена необхідністю знати всі методи хірургічного лікування ортодонтичних пацієнтів для забезпечення повноцінної допомоги пацієнтам та складання повного плану лікування.

2. Конкретні цілі:

- Знати всі методи хірургічного лікування , що застосовуються для лікування ортодонтичних хворих;
- Дати визначення хірургічному методу лікування;
- Знати види хірургічних методів лікування;
- Знати види хірургічних втручань в межах м'яких тканин порожнини рота;

- Знати види хірургічних втручань в межах зубних рядів;
- Знати види хірургічних втручань в межах альвеолярного відростку;
- Знати види хірургічних втручань в межах базальних частин щелеп та інших ділянках черепа.

3. Теоретичні питання до заняття:

14. Які методи, що застосовуються для лікування ортодонтичних хворих, ви знаєте?
15. Які види хірургічного методу лікування вам відомі?
16. Які види хірургічних втручань в межах м'яких тканин порожнини рота ви знаєте?
17. Які види хірургічних втручань в межах зубних рядів ви знаєте?
18. Які види хірургічних втручань в межах альвеолярного відростку вам відомі?
19. Які види хірургічних втручань в межах базальних частин щелеп та інших ділянках черепа ви знаєте?

4. Практичні роботи (завдання), які виконуються на занятті:

1. Вивчити методи хірургічного лікування і вікові показання до їхнього застосування.
2. Вивчити методи хірургічного лікування в межах м'яких тканин порожнини рота.
3. Вивчити методи хірургічного лікування в межах альвеолярного відростку.
4. Вивчити методи хірургічного лікування в межах базальних частин щелеп та інших ділянках черепа.

5. Зміст теми:

ХІРУРГІЧНІ МЕТОДИ

Хірургічні методи включають: 1) пластику укороченої вуздечки язика; 2) переміщення місця прикріплення вуздечки губи (верхньої або нижньої); 3) пластику в області тяжів слизової оболонки і поглиблення присінку порожнини рота; 4) вирівнювання супраментальної шкірної складки; 5) оголення коронки ретинованого зуба; 6) одномоментний поворот зуба по осі; 7) реплантацію або трансплантацію зуба; 8) видалення окремих зубів; 9)

компактостеотомію; 10) хірургічне лікування при уроджених вадах розвитку обличчя і щелеп.

Пластика укороченої вуздечки язика. Обмеження рухливості язика в результаті укорочення його вуздечки або прикріплення вуздечки поблизу його кінчика нерідко є причиною аномалії прикусу. Обмеження рухливості язика утрудняє смоктальні рухи в дітей грудного віку. Матері відзначають, що під час ссання такі діти клацають язиком, швидко стомлюються, не висмоктують достатньої кількості молока, поведуться неспокійно. Це змушує деяких матерів удаватися до штучного вигодовування дитини. Недостатня рухливість язика може порушити процес ковтання і вимову звуків промови. Під впливом механічної перешкоди у виді укороченої вуздечки язика в процесі промови відбуваються атипові його рухи.

За формою і щільністю вуздечки язика, а також особливостями з'єднання її волокон із м'язами язика розрізняють п'ять видів вуздечок, що обмежують рухливість язика (Ф. Я. Хорошилкіна, 1965). До першого виду відносять тонкі, майже прозорі вуздечки, нормально прикріплені до язика, але обмежуючі його рухливість у зв'язку з незначною протяжністю. Другий вид - також тонкі, напівпрозорі вуздечки, прикріплені близько до кінчика язика і які мають незначну протяжність. При піднятті кінчика язика в його центрі утворюється жолобок. До 3-го виду відносять вуздечки, що представляють собою щільний, короткий тяж, прикріплений близько до кінчика язика. При висуванні язика в результаті натяги вуздечки кінчик його підвертається, а спинка вибухає. Облизувати верхню губу важко, а іноді неможливо. При пальпаторному дослідженні такої вуздечки виявляють, що обмеження рухливості язика обумовлено фіксацією його кінчика сполучнотканинним тяжем. Під тяжем, що має форму шнура, розташовується тонка дублікатура слизової оболонки. Вуздечки 4-го виду характеризуються тим, що їхній тяж, хоча і виділяється, але зрощений із м'язами язика. Такі вуздечки нерідко спостерігаються в дітей з уродженою щілиною губи і піднебіння. Вуздечки 5-го виду відрізняються тим, що тяж малопомітний, його волокна переплітаються з м'язами язика й обмежують його рухливість.

Укорочену вуздечку язика виявляють іноді в батьків або близьких родичів дітей, що можна вважати сімейною особливістю. При цьому й аномалії прикусу бувають аналогічними. Звуки «р», «л», «з», а також шиплячі звуки при укороченій вуздечці звичайно вимовляються неправильно.

При укороченій вуздечці язика виникають різні варіанти пристосування дитини до даної аномалії, що характеризуються визначеними видами рухів язика і прокладанням його між зубними рядами під час функції й у стані спокою. Ці варіанти пристосування обумовлюють виникнення типових аномалій прикусу. При нормальній вуздечці в стані фізіологічного спокою кінчик язика прилягає до піднебінної поверхні верхніх передніх зубів. При укороченій вуздечці язик піднімається недостатньо, унаслідок чого він не робить потрібного тиску на верхній зубний ряд, не протистоїть

тиску м'язів губів і щік. Під впливом губи верхні різці можуть нахилитися в піднебінному напрямку, при цьому розвивається мезіальний прикус за рахунок уплощення передньої ділянки верхнього зубного ряду. Тиск малорухомого язика передається на передню ділянку нижньої щелепи і сприяє її росту. При обмеженій рухливості кінчика язика гіпертрофуються м'язи його кореня, що може порушувати прохідність носоглоткового простору для повітряного струменя. Відкритий прикус при укороченій вуздечці язика може бути як у передній ділянці зубних рядів, так і в бічних ділянках. У передній ділянці він виникає як слідство розташування кінчика язика між зубами в зв'язку з неможливістю підняти його до піднебінної поверхні верхніх різців. У бічних ділянках відкритий прикус розвивається внаслідок постійного розплатування язика між бічними зубами, що перешкоджає їхньому змиканню.

Аномалії прикусу, що розвилися в результаті порушення функції язика, відрізняються значною усталеністю. Навіть тривале користування ретенційним апаратом після усунення аномалії прикусу не завжди забезпечує стійкі результати ортодонтичного лікування. Після зняття ретенційного апарата під впливом звичної неправильної функції язика може наступити рецидив аномалії.

Укорочена вуздечка язика утрудняє фіксацію знімних протезів, його обмежена рухливість може привести до функціональних порушень, виникнення яких попереджнуть своєчасним і нескладним хірургічним утручанням. Розсікти укорочену вуздечку язика краще в перші дні життя дитини. Багато дітей у більш старшому віці після розсічення укороченої вуздечки язика не можуть самостійно підняти його кінчик, незважаючи на те, що механічна перешкода усунута. Це можна пояснити недостатнім тренуванням м'язів. Через 1 тиждень після операції потрібно рекомендувати гімнастичні вправи для м'язів, що піднімають кінчик язика.

Рання пластика вуздечки язика попереджає порушення функцій ссання, жування, ковтання, вимови звуків промови, а також виникнення зубощелепних аномалій. Ортодонтичне лікування таких дітей сполучають із лікувальною гімнастикою. Нормалізація функції м'язів язика підвищує усталеність результатів ортодонтичного лікування. Пластика вуздечки язика в старшому віці й у дорослих поліпшує його функцію, сприяє нормалізації положення язика.

Переміщення місця прикріплення вуздечки губи.

Низьке прикріплення вуздечки верхньої губи прийнято вважати однією з причин виникнення діастеми на верхній щелепі.

На підставі клінічного обстеження, вивчення діагностичних моделей щелеп, рентгенограм області різців і альвеолярного відростка, у залежності від розташування центральних різців стосовно серединної площини (рівномірного або нерівномірного їхнього латерального відхилення або зсуву, поворотів по осі), і обліку етіологічних і патогенетичних чинників доцільно розрізнити наступні види діастеми.

Перший вид -латеральне відхилення коронок центральних різців при правильному розташуванні верхівок їхніх коренів. Причинами виникнення цього виду діастеми нерідко є надкомплектні зуби, прорізування яких передувало прорізуванню центральних різців; шкідливі навички (ссання пальців, язика й ін.); тиск кінчиком язика на зуби, що сприяє появі діастеми і трем між зубами; низьке прикріплення вуздечки верхньої губи до вершини альвеолярного відростка. Шкідлива навичка прикушування нігтя, олівця або інших предметів не рідко приводить не тільки до діастеми, але і до повороту верхніх центральних різців по осі. Неправильне положення нижнього центрального різця в зубному ряду, особливо його поворот по осі, може бути причиною появи діастеми між верхніми різцями. Уроджена щілина альвеолярного відростка обумовлює поворот центрального різця по осі і відхилення його убік дефекту з утворенням діастеми.

Низько прикріплена вуздечка верхньої губи може бути причиною такої діастеми.

Другий вид - корпусний латеральний зсув різців. Причинами появи такого виду діастеми можуть бути часткова адентія (відсутність зачатків одного або двох верхніх бічних різців), значне ущільнення кісткової тканини в області серединної міжальвеолярної перегородки, низьке прикріплення вуздечки верхньої губи, утрата бічного різця, ікла або аномалії їхнього положення, наявність надкомплектних зубів в області центральних різців (ретинованих або що прорізулися). Другий вид діастеми нерідко є сімейною особливістю і називається щирою.

Третій вид - медіальний нахил коронок центральних різців і латеральне відхилення їхніх коренів. Така діастема спостерігається при наявності надкомплектних зубів між коренями центральних різців або комплектного зуба, розташованого поперечно, при одонтомії. При множинній адентії такі порушення нерідко сполучаються з низьким прикріпленням вуздечки верхньої губи. Іноді діастема виникає під впливом не однієї, а декількох причин. Перший і другий види діастеми зустрічаються частіше, ніж третій вид.

Для усунення діастеми застосовують наступні методи лікування: ортодонтичний, хірургічний, протетичний і комбінований. Можливість саморегуляції й ефективність тих або інших методів лікування залежать від етіології даної аномалії, ступеня її виразності, періоду формування прикусу, розташування центральних і бічних різців, іклів або їхніх зачатків, а також від спадкових чинників. Профілактичні і лікувальні заходи найбільше ефективні в період молочного прикусу й у початковому періоді змінного. Застосування вестибулярних або вестибулооральних платівок на ранніх стадіях розвитку аномалії допомагає відучити дитину від шкідливої навички, нормалізувати носовий подих і ковтання, усунути діастему і трем між зубами. Зближення центральних постійних різців попереджає повороти по осі бічних різців і іклів і їхнє прорізування поза зубною дугою.

Лікування варто починати після рентгенографії в області різців із метою визначення розташування осей центральних різців, ширини і

щільності серединної міжальвеолярної перегородки, виявлення надкомплектних зубів, будівлі серединного піднебінного шва між різцями, місця прикріплення вуздечки верхньої губи, а також з'ясування етіології даної аномалії з обліком спадкових чинників. Конструкції ортодонтичних апаратів вибирають з обліком виду діастеми. Якщо на рентгенограмі в передній частині серединного піднебінного шва між коренями верхніх центральних різців виявляють відсутність кісткової тканини у виді вузької смуги, то це є ознакою уплітання волокон вуздечки верхньої губи в серединний піднебінний шов, що обумовлює діастему. У таких випадках варто переміщати вуздечку верхньої губи. При проведенні цього втручання недостатньо розсікти вуздечку поперечно - необхідно висікти її волокна, що вплітаються в серединний піднебінний шов, інакше результати операції будуть незадовільними.

Діастему (без повороту центральних різців по осі) доцільно усувати знімними або незнімними апаратами з механічно діючими пристосуваннями для одностороннього або двостороннього мезіального нахилу або переміщення різців.

У тих випадках, коли після усунення діастеми бічні різці установлюються впритул до центрального, рецидивів не спостерігається. Сутужніше забезпечити ретенцію досягнутих результатів при лікуванні діастеми другого виду, особливо при уродженій відсутності верхніх бічних різців, укороченні зубного ряду і мезіальному прикусі. У таких випадках після виправлення положення центральних різців відсутні бічні різці заміщують шляхом протезування.

До допоміжних хірургічних утручань при лікуванні діастеми відносять видалення надкомплектних зубів, переміщення вуздечки верхньої губи, порушення кісткової перегородки між лунками центральних різців. Ці операції сприяють саморегуляції діастеми і полегшують ортодонтичне лікування.

Саморегуляція положення різців після переміщення місця прикріплення вуздечки верхньої губи або видалення надкомплектних зубів спостерігається в тих випадках, коли діастема не перевищує 4 мм і операція робиться до прорізування верхніх бічних різців (7-8 років) або іклів (10-12 років). При більш вираженій діастемі проміжок між центральними різцями скорочується, але не цілком, тому при діастемі шириною більш 4 мм саморегуляція не завжди можлива.

При наявності широкої діастеми (більш 6 мм), у тому числі обумовленою множинною адентією, у деяких випадках може бути рекомендоване протезування. У періоди молочного і змінного прикусу для цієї цілі застосовують знімні протези, у старшому віці - незнімні. Одним із показань до переміщення місця прикріплення вуздечки нижньої губи є хронічний локалізований гінгівіт і пародонтоз. Прикріплення вуздечки губи близько до вершини міжзубного сосочка, особливо на нижній щелепі при неглибокій перехідній складці слизової оболонки, може сприяти розвитку

захворювань пародонта. У зв'язку з натягом м'яких тканин під час функції губів відбувається відшарування міжзубного ясеневого сосочка від шийок центральних різців. Таке порушення збільшується шкідливою навичкою відтягування губи пальцями. У випадках неправильного прикріплення вуздечки при відтягуванні нижньої губи міжзубний ясеневий сосочок відшаровується від шийок центральних різців. Формується зубоясенева кишень, руйнується кругова зв'язка зуба, з'являються відкладення зубного каменю, руйнується вершина міжальвеолярної перегородки. Розвитку пародонтопатій у цій області можуть також сприяти додаткові тяжі вуздечки губи, що мають звичайно косий напрямок. У таких випадках рекомендують операцію висічення додаткових тяжів із метою поглиблення перехідної складки слизової оболонки. Порушення звичайно прогресують із віком, особливо при аномаліях розмірів щелеп (нижньощелепна мікрогнатія, зменшений розмір нижньощелепних кутів), при тісному розташуванні нижніх передніх зубів, поганому гігієнічному утриманні порожнини рота, хронічних захворюваннях, ендокрінопатіях і ін.

Пластика в області тяжів слизової оболонки і поглиблення присінку орожнини рота.

Низька перехідна складка і сильно розвинені вуздечка губів, язика, щічно-ясеневі тяжі сприяють розвитку захворювань пародонта.

Сильно вираженими тяжами слизової оболонки вважають такі, що прикріплюються до міжзубних ясеневих сосочків і при натягу губів або щік зміщають їх.

Після пластики фіксують знімний формуючий ортодонтичний апарат, що надівають через 30-40 хв. після операції. На 3-4-й день надівають ортодонтичний апарат, на 4-5-й день доповнюють лікування електрофорезом для запобігання рубцювання. Подальше спостереження здійснюють пародонтолог і ортодонт. Останній регулює формуючий апарат.

Вирівнювання супраментальної шкірної складки.

Після закінчення ортодонтичного лікування різко вираженого дистального прикусу в підлітків, незважаючи на досягнення правильних оклюзійних контактів між зубними рядами, іноді зберігається глибока супраментальна борозна.

З метою нормалізації форми нижньої частини обличчя, подовження нижньої губи, поліпшення її змикання з верхньою роблять пластичну операцію в передній ділянці альвеолярного відростка нижньої щелепи з боку присінку порожнини рота. Вона полягає у вирівнюванні поглиблення на альвеолярному відростку нижньої щелепи шляхом піднадкісткового введення імплантата - кісткового, хрящового або пластмасового. Для моделювання імплантата, добору його форми і розмірів роблять маску з обличчя. Після виливка гіпсової моделі моделюють на ній імплантат. Оперують хворих в умовах стаціонару за методикою, розробленою для кістковопластичних операцій.

Оголення коронки ретинованого зуба.

Ретинованими називають зуби, що знаходяться в щелепі після термінів їхнього нормального прорізування, у яких формування коренів завершується. Частіше інших зубів ретинованими бувають центральні різці, ікла, другі премоляри і треті моляри, а також надкомплектні зуби. Діагноз ставлять на підставі клінічного обстеження, підтвердженого рентгенографічно. Глибоко лежачі ретиновані зуби можуть залишатися в щелепі тривалий час. Якщо вони не роблять тиску на корені сусідніх зубів, не викликають їхню резорбцію або зсув, не є причиною невралгічної болі, оголювати такі зуби не треба.

При розташуванні ретинованого зуба поблизу поверхні альвеолярного відростка в напрямку прорізування його коронку варто оголити і закріпити на ній ковпачок або кільце з гачком для наступного витягування за допомогою ортодонтичного апарата. Перед операцією варто визначити, чи є в зубній дузі місце для ретинованого зуба. Якщо його недостатньо, вирішують питання про створення необхідного місця шляхом переміщення сусідніх зубів, розширення зубної дуги або видалення окремих зубів. Однією з причин ретенції верхніх центральних різців є надкомплектні зуби, розташовані на шляху їхнього прорізування. У таких випадках спочатку видаляють надкомплектні зуби і зашивають рану. Одночасно оголити коронку глибоко розташованого зуба важко. Крім того, є небезпека інфікування кісткової рани. Після усунення перешкоди різець звичайно наближається до поверхні альвеолярного відростка, що визначають шляхом пальпації і рентгенологічного дослідження. Через 2-4 міс під час повторної операції оголюють коронку ретинованого зуба за рахунок висічення м'яких тканин і видалення частини прилягаючої до нього кісткової тканини. Прагнуть звільнити коронку до шейки зуба. Простір між зубом і кістковою лункою туго тампують турундою із йодоформом, що залишають терміном на 7-8 днів. Після її видалення зміцнюють ортодонтичний апарат і починають зубоальвеолярне витягування, використовуючи для опори ту ж або щелепу, що протистоїть. Ортодонтичне лікування прискорюється, якщо при оголенні коронки ретинованого зуба зроблена компактостеотомія.

Одномоментний поворот зуба по осі.

Одномоментно можна повернути однокореневі зуби, частіше верхні різці або ікла, що мають не скривлені корені. Одномоментний поворот зуба по осі рекомендують при наявності для нього місця в зубному ряду, повороті на 40° і більше, правильному положенні зубів-антагоністів. Перед операцією роблять відбитки з щелеп, відливають їхні моделі, вирізують неправильно розташований зуб, установлюють його в правильному положенні і зміцнюють за допомогою клею. Потім готують ретенційний апарат - частіше усього знімну платівку з вестибулярною дугою і кламерами. Після повороту зуба по осі і його встановленні в зубний ряд припасовують платівку в порожнині рота. За показниками її коригують самотвердіючою пластмасою. Звертають увагу на контакти поверненого зуба з що протистоять. У випадку підвищення прикусу усувають оклюзійну травму шляхом вибіркового пришліфовування зубів.

Виключати з прикусу переміщений зуб не треба, тому що можливо його висування і травмування при змиканні зубних рядів.

Реплантація або трансплантація зубів.

Крім загальних показань до реплантації і трансплантації зубів, розрізняють ортодонтичні показання, що включають встановлення окремих, неправильно розташованих у зубному ряду зубів. Основні умови для проведення такої операції наступні: наявність достатнього місця в зубній дузі для правильного встановлення зуба, можливість створення для нього лунки з обліком нахилу і розташування коренів сусідніх зубів і забезпечення правильних міжжюльційних контактів. Якщо лунка, створена для трансплантованого зуба, щільно охоплює його корінь і зуб правильно контактує з антагоністами, то ретенційний апарат не потрібний.

Видалення окремих зубів.

Застосовується як самостійний спосіб лікування зубощелепних деформацій і аномалій, а також у сполученні з іншими методами. Правильний вибір зубів, які підлягають видаленню, дозволяє досягти множинних стійких контактів між зубними рядами і нормалізувати функції зубощелепної системи.

Перед тим, як визначати показання до видалення окремих зубів при лікуванні аномалій прикусу, необхідно установити наступне: 1) виявити етіологічні і патогенетичні чинники, вивчити форму обличчя і розмір зубів у дітей і їхніх батьків; 2) проаналізувати розвиток і ріст зубів, щелеп і лицьового кістяка, їхні розміри і розташування; 3) уточнити тип нервової системи пацієнта, його психосоматичний стан і визначити можливість співробітництва з лікарем; 4) оцінити технічну оснащеність зуботехнічної лабораторії; 5) врахувати можливість тривалого лікування пацієнта в лікаря ортодонта; 6) виявити сімейні порушення в зубощелепно-лицьовій області й уроджені каліцтва, а також порушення, що виникли при народженні дитини; перенесені захворювання, що супроводжуються порушенням обміну речовин, у тому числі сольового і вітамінного; 7) визначити порушення функцій у зубощелепній області, шкідливі навички; ушкодження щелеп і скронево-нижньощелепних суглобів у результаті травм, запальних процесів або новоутворень; 8) наявність трем між зубами, аномалії числа зубів (адентія, рання втрата зубів, ретенція; невідповідність розміру коронок тимчасових молярів на верхній і нижній щелепах, невідповідність розмірів щелеп, сегментів зубних дуг, невідповідність розмірів зубних дуг і їхнього апікального базису).

Для визначення показань до видалення окремих зубів застосовують:

1) клінічне обстеження; 2) фото- і антропометрію обличчя; 3) вивчення діагностичних моделей щелеп; 4) рентгенографію зубів, щелеп, черепа.

На підставі результатів клінічного обстеження і даних анамнезу з'ясовують по можливості причини виникнення зубощелепних аномалій і деформацій, вік, у якому були втрачені окремі зуби, наявність шкідливих навичок, парафункцій і їхня тривалість. При ротовому подиху ознайомлюються з висновком оториноларинголога. Визначають наявність

аномалій зубощелепної системи в близьких родичів, передачу окремих ознак (розміри зубів, щелеп) у спадщину. З цією ціллю зіставляють форму обличчя, розмір зубів, їхнє розташування і розмір щелеп у пацієнта і його батьків.

Вивчення форми обличчя, визначення його особливостей, зв'язаних із неправильним розташуванням зубів, розвитком зубоальвеолярних дуг і щелепних кісток, за показниками доповнюють даними фотометричного дослідження обличчя й антропометричного дослідження голови. Фотометричне дослідження застосовують для виявлення причин виникнення зубощелепних аномалій.

При огляді зубних рядів визначають стадію формування прикусу і зіставляють паспортний і зубний вік.

Видаляти окремі зуби за ортодонтичними показаннями доцільно в період змінного прикусу й у початковий період постійного, тобто у віці від 7 до 13 років. Після видалення зубів у старшому віці для закриття дефекту зубної дуги показане застосування незнімних ортодонтичних апаратів.

Надкомплектні зуби, що прорізалися, у період грудного вигодовування дитини підлягають видаленню. У період постійного прикусу добре розвинені надкомплектні зуби, що мають нормальну форму коронки і розташовані в зубному ряду, що витиснули і повернули по осі постійні зуби, можуть бути збережені, а видалити можна комплектні зуби.

При рішенні питання про зуби, підлягаючих видаленню, мають значення розмір і форма їхніх коронок. У дітей і підлітків у передній ділянці верхньої зубної дуги іноді є гігантські зуби, частіше верхні центральні різці, що зрослись із надкомплектними. Бувають виродливі зуби з надмірно великими коронами або дрібні, шиловидні рудиментарної форми, частіше верхні бічні різці. У ряді випадків вони підлягають видаленню. Важливо оцінити стан коронок зубів, ступінь їхньої руйнації, можливість відновлення, стан тканин пародонта - запальні зміни слизової оболонки порожнини рота, обумовлені тісним розташуванням зубів, порушенням функцій зубощелепної системи й інших причин.

При уродженій відсутності зачатків окремих зубів на одній із щелеп (верхніх бічних різців, других премолярів, третіх молярів) доцільно зменшити кількість зубів на протилежній щелепі. Такий лікувальний захід називають "вирівнюючою екстракцією". Визначають різновид аномалій положення окремих передніх або бічних зубів, нестачу місця для неправильно розташованого зуба в зубній дузі на $1/4$, $1/3$, $1/2$, $3/4$ ширини його коронки, нестачу місця для зуба з його медиальної (мезіальної) або латеральної (дистальної) сторони, а також відсутність місця. Необхідно уточнити, чи обумовлене тісне розташування передніх зубів звуженням зубних дуг, індивідуальною макродентією (невідповідність ширини зубів розмірам їхній апікального базису і ширині обличчя) або воно виникло в результаті мезіального зсуву бічних зубів і наступного укорочення зубного ряду. Важливо з'ясувати, чи є корпусний зсув зуба в зубній дузі або його нахил, визначити розташування кореня зуба.

При тісному розташуванні зубів враховують ендо- і екзогенні чинники, у тому числі затримку росту щелепи після ранньої втрати окремих зубів.

При визначенні показань до видалення окремих зубів враховують біологічні і генетичні особливості. До останнього відносять невідповідність розмірів базису щелепи і коронок зубів, що може спостерігатися в результаті дисгармонії при генетичних рекомбінаціях.

Ширина коронок верхніх різців більш варіабельна, чим нижніх. Верхні бічні різці відносяться до числа рудиментарних зубів, тому сума ширини коронок верхніх різців за розміром більш мінлива, чим нижніх, що відбивається на ширині зубних рядів і довжині переднього відрізка зубних дуг. У зв'язку з цим застосування індексів Тону, Герлаха і Малигіна в практичній ортодонтії дозволяє виявити тісне положення верхніх передніх зубів, обумовлене диспропорцією розмірів верхніх і нижніх різців.

Аномальні розміри можуть мати всі зуби, зуби однієї щелепи або окремі групи зубів. При невідповідності розмірів зубів і щелеп рекомендують послідовне видалення зубів за Hotz, при порушеннях співвідношення розмірів верхніх і нижніх зубів (частіше це відноситься до групи різців) видаляють окремі зуби на одній щелепі. Видалення окремих зубів показано в тих випадках, коли при тісному розташуванні передніх зубів центральні різці більше 10 мм, а бічні - більше 7,5 мм, коли звуження зубного ряду в області премолярів і молярів перевищує 6 мм, звуження його апікального базису - 5 мм, а також, якщо сума ширини коронок верхніх різців дорівнює 35 мм або більше. Однак при наявності вузького обличчя сума ширини верхніх різців, що перевищує 33 мм, може бути ознакою індивідуальної макродентії, при якій із метою усунення аномалій прикусу показані видалення окремих зубів.

Вибір зубів, підлягаючих видаленню, може бути зроблений після оцінки зубних рядів і їхнього змикання в трьох взаємно перпендикулярних напрямках. Звертають увагу на розмір сагітальної щілини між різцями, наявність звичного зсуву нижньої щелепи вперед, убік, глибину різцевого перекриття або ступінь виразності відкритого прикусу. Виявляють порушення функції подиху, ковтання, промови, жування, визначають особливості рухів суглобних голівок у суглобних западинах, щоб вирішити питання про можливість усунення цих порушень після видалення окремих зубів і нормалізації прикусу.

На підставі рентгенологічного дослідження виявляють надкомплектні зуби, адентію (у тому числі верхніх бічних різців, других премолярів, третіх молярів), розміри каріозних дефектів коронок зубів, стан їхній періапікальних тканин; при ретенції окремих зубів - розташування їхніх зачатків - правильне (у напрямку прорізування) або неправильне; ступінь формування коронок і коренів зачатків зубів і аномалії їхньої форми; ступінь розсмоктування коренів молочних зубів; співвідношення коренів молочних і коронок постійних зубів. Особлива увага приділяють стану перших постійних молярів, положенню іклів і їхніх зачатків, нахилам і зсувам цих зубів. Визначають розташування зачатків іклів, що допомагає вирішити

питання про видалення іклів, перших премолярів або бічних різців, особливо у випадках резорбції їхніх коренів під тиском неправильно розташованих зачатків іклів.

Перші премоляри доцільно видаляти при аномаліях прикусу, що сполучаються з мезіальним нахилом перших премолярів.

Сполучний метод діагностики, що включає за показниками клінічне обстеження хворих, фотометрію обличчя, дослідження діагностичних моделей щелеп, рентгенограм зубів, ортопантомограм щелеп і бічних телерентгенограм голови, дозволяє уточнити показання до видалення окремих зубів із метою нормалізації прикусу. Питання про вибір зубів, підлягаючих видаленню, варто вирішувати індивідуально з обліком періодів росту і розвитку зубощелепної системи.

При лікуванні в період змінного прикусу можна досягти стійких результатів після видалення окремих зубів.

Метод послідовного серійного видалення окремих зубів або їхніх груп включає наступні заходи: 1) видалення молочних іклів при неправильному прорізуванні бічних різців, при цьому відбувається саморегуляція положення бічних різців у результаті застосування масажу або їхнього положення й аномалію прикусу виправляють за допомогою ортодонтичних апаратів; 2) видалення перших молочних молярів при наближенні зачатків перших премолярів до поверхні альвеолярного відростка, що прискорює їхнє прорізування; 3) видалення перших премолярів, що прорізувалися передчасно, що сприяє правильному встановленню постійних іклів в зубному ряду. Якщо за даними рентгенологічного контролю прорізування другого премоляра очікується раніш, ніж першого, то не варто видаляти перший премоляр, тому що наступить небажаний мезіальний зсув другого премоляра і першого постійного моляра, що зменшить місце в зубній дузі для ікла. Отже, у таких випадках перший премоляр потрібно видалити після встановлення в зубну дугу другого премоляра і перед прорізуванням ікла. Якщо ж ікло може прорізатися раніш, ніж другий премоляр, то варто квапитися з видаленням першого премоляра, щоб створити умови для правильного встановлення ікла в зубному ряду; 4) спостереження за прорізуванням іклів і других премолярів і їхнім встановленням у зубних рядах.

Одним із ранніх ознак недорозвинення зубоальвеолярної і базальної дуг є тісне розташування передніх зубів. Його варто виявляти в дошкільників у початковий період зміни зубів і прагнути шляхом послідовного, серійного видалення зубів попередити розвиток стійких порушень прикусу і деформацій обличчя після зміни молочних зубів постійними. Застосування цього методу показано при звуженні щелепи, тісному розташуванні передніх зубів, невідповідності розмірів зубів і щелепи, макродентії і малому різцевому перекритті, відкритому прикусі. Починати лікування з застосуванням методу видалення зубів потрібно після прорізування центральних і бічних різців на обох щелепах, тобто в 7,5-9 років. Припустимо починати лікування й у кінцевий період молочного прикусу при відсутності трем між молочними зубами і наявності широких

коронки постійних різців, обмірюваних на рентгенограмі альвеолярного відростка. При прорізуванні кожного такого різця відбувається розсмоктування коренів двох поруч розташованих молочних зубів. У зв'язку з цим спостерігається нестача місця для різців, що послідовно прорізуються, а потім іклів.

Метод послідовного видалення окремих зубів із метою керування прорізуванням інших показаний при наявності наступних умов:

1. Абсолютна макродентія, коли сума ширини коронок 4 верхніх різців (SI) дорівнює 35 мм і більше, а нижніх (Si) - 27 мм і більше, передні зуби розташовані тісно, місце для двох або більшої кількості зубів у зубній дузі відсутнє або не вистачає до 1/2 ширини їхніх коронок, обличчя вузьке або середньої ширини. При нейтральному співвідношенні іклів, перших постійних молярів і тісному розташуванні передніх зубів доцільно видалити окремі зуби як на верхній, так і на нижній щелепі, при дистальному прикусі - звичайно на верхній щелепі, при мезіальному - на нижній.
2. Відносна (індивідуальна) макродентія, коли SI дорівнює 33-34 мм, а Si-26-27 мм, обличчя вузьке, довге, місце для двох зубів (частіше бічних різців) на кожній щелепі відсутнє або його не вистачає на 1/2 ширини їхніх коронок, а також при тісному розташуванні зубів і вузького обличчя в батька, на якого схожа дитина. При нейтральному співвідношенні бічних зубів, показане послідовне видалення зубів на верхній і нижній щелепі.
3. Значна невідповідність розмірів молочних молярів і премолярів на одній або обох щелепах і порушення змикання бічних зубів (II або III клас по Енгля), що вимагає зішліфовування проксимальних поверхонь коронок молочних іклів і молярів для забезпечення мезіального зрушення перших постійних молярів і досягнення нейтрального прикусу, що не виключає послідовного видалення окремих зубів.
4. Рання втрата молочних зубів, множинна каріозна руйнація проксимальних поверхонь їхніх коронок і наступне укорочення зубного ряду на 4 мм і більше у результаті мезіального переміщення бічних зубів.
5. Мезіальний нахил зачатків іклів і премолярів від 35° і більше стосовно серединної площини, обумовлений при вивченні ортопантомограм щелеп, і тісне розташування різців.
6. Недорозвинення нижньої щелепи, надмірний розвиток верхньої при дистальному прикусі з протрузією верхніх передніх зубів і сумнівних результатів ортодонтичного лікування. При плануванні лікування таких хворих із сагітальною щілиною між різцями доцільно застосовувати клінічні функціональні проби зі зсувом нижньої щелепи вперед до нейтрального співвідношення перших постійних молярів. Якщо після висування нижньої щелепи форма обличчя погіршується, то дистальний прикус обумовлений мезіальним зсувом бічних зубів. Необхідно або перемістити бічні зуби дистально, або видалити послідовно окремі зуби на верхній щелепі.

7. Недорозвинення верхньої щелепи, надмірний розвиток нижньої, мезіальний прикус без зсуву нижньої щелепи, сумнівний прогноз лікування. Показано послідовне видалення окремих зубів на нижній щелепі.

8. Відкритий прикус у сполученні з тісним розташуванням передніх зубів, недостатнім для них місцем, гіпоплазією емалі різців або молярів. Показано послідовне видалення зубів у сполученні з застосуванням ортодонтичних апаратів і навчанням у логопеда.

При ортодонтичних показаннях до видалення окремих зубів на правій і лівій половині щелеп бажано видаляти їх одночасно або з інтервалом до 1 міс щоб уникнути зсуву середньої лінії між різцями. Після видалення окремих зубів показаний масаж в області альвеолярного відростка, що прискорює прорізування постійних зубів. Співвідношення зубів на правій і лівій половині щелеп не завжди однакове. У зв'язку з цим можна послідовно видаляти зуби на одній половині щелепи, що показано при односторонньому неправильному співвідношенні бічних зубів, зсуві середньої лінії між верхніми і нижніми різцями в протилежну сторону. У випадках адентії других премолярів, третіх молярів або інших зубів на одній із щелеп варто передбачити зміни в співвідношенні зубних дуг із віком. Це дозволить використовувати звільнене місце для правильного встановлення тісно розташованих зубів. У результаті послідовного видалення молочних, а потім постійних зубів поліпшується розташування зубів і співвідношення зубних рядів. Незначні проміжки, що залишилися, в області видалених зубів самоусуваються після прорізування других і третіх постійних молярів. Коли окремі зуби видаляють несвоєчасно і порушують послідовність видалення окремих зубів, залишаються тріщини між зубами.

Видалення зубів у початковий період змінного прикусу дозволяє розмістити зуби в зубному ряду в більш короткі терміни, зменшити тривалість користування ортодонтичними апаратами, досягти виправлення положення зубів, не травмуючи періодонтальні тканини, і при відповідних показаннях може бути рекомендоване для ортодонтичної практика.

Метод Хотца застосовують як самостійний метод лікування або в сполученні з апаратурним. Цей метод не варто застосовувати при лікуванні полохливих і недисциплінованих дітей. У таких випадках лікування можна відкласти до 10-літнього віку. До цього періоду молочні ікла і перші молочні моляри випадають, починають прорізуватися перші премоляри, що можна видалити в цьому віці і тим самим прискорити лікування. Однак, після видалення перших премолярів при аномаліях положення різців і вертикальних аномалій прикусу буває показане застосування ортодонтичних апаратів.

Одним із нестач методу Хотца є тривалість спостереження за хворими - протягом 3-4 років до прорізування других премолярів і молярів і їхнього встановлення в оклюзії.

Спосіб видалення перших молярів одночасно з зачатками перших постійних премолярів показаний у дітей у віці 8-8,5 років. У випадках різко вираженого тісного й аномального розташування різців одночасно з

видаленням перших тимчасових молярів і зачатків перших премолярів видаляють і тимчасові ікла. При нейтральному прикусі показане видалення зубів як на верхній щелепі, так і на нижній по обидва боки зубних рядів; при дистальному прикусі - тільки на верхній щелепі, при мезіальному - тільки на нижній. Показання до видалення окремих тимчасових і постійних зубів визначають на підставі вивчення ортопантомограм і діагностичних моделей щелеп, даних антропометрії обличчя і вивчення бічних телерентгенограм голови. Після видалення окремих тимчасових і зачатків постійних зубів у період змінного прикусу стабільних результатів досягають шляхом цілеспрямованої регуляції прикусу. Найбільше ефективним для формування правильного прикусу і корекції росту щелепних кісток є видалення зачатків окремих постійних зубів, після чого зачатки сусідніх переміщуються в кістковій тканині щелеп, осі їхнього нахилу вирівнюється і при прорізуванні вони встановлюються в правильному положенні. Видалення зачатків постійних зубів створює умови для запобігання наростання порушень прикусу з віком і сприяє значному скороченню термінів лікування. Така операція показана, коли зачатки премолярів і іклів розташовані в щелепі тісно, є виражений мезіальний нахил їхніх осей, зачаток першого премоляра розташований близько до поверхні альвеолярного гребеня, а зачаток ікла знаходиться над ним на верхній щелепі або під ним - на нижній.

Після хірургічних утручань коригують положення передніх зубів за допомогою ортодонтичних апаратів.

Для усунення сагітальних аномалій прикусу застосовують в основному функціонально діючі апарати, що затримують ріст надмірно розвитої щелепи й умови, що створюють, для оптимізації росту недорозвиненої. Особливу увагу приділяють нормалізації висоти прикусу і нижньої частини обличчя.

Перевагами способу видалення тимчасового зуба одночасно з зачатком постійного є значне скорочення термінів лікування, зміна розташування зачатків іклів і других премолярів шляхом їхньої саморегуляції.

Ортопантомографічні дослідження, проведені в динаміці, свідчать про закладання зачатків постійних іклів при порушеннях прикусу з мезіальним нахилом у порівнянні з нормою. Після операції протягом 2 років відбувається мимовільний дистальний їхній зсув, кути нахилу їхніх осей вирівнюються. Це запобігає аномальному розташуванню зубів при їхньому прорізуванні, відбувається саморегуляція.

Застосування вібровакуумного масажу сприяє прискоренню формування коренів зачатків зубів, їхньому прорізуванню і правильному встановленню в зубний ряд.

При лікуванні мезіального прикусу з глибоким зворотнім різцевим перекриттям у періоді зміни зубів рекомендується перед прорізуванням постійних різців верхньої щелепи видаляти усі передні тимчасові зуби на нижній щелепі. При прорізуванні постійних різців верхньої щелепи останні відхиляються у вестибулярному напрямку під тиском язика. При цьому формується нормальне різцеве перекриття.

Компактостеотомія.

Для прискорення ортодонтичного лікування різко виражених зубощелепних аномалій і деформацій, а також одержання більш ефективних і стійких результатів лікування показане попереднє хірургічне втручання - компактостеотомія. Принцип операції полягає у видаленні компактного шару кістки на визначеному протязі, що послабляє опір кісткової тканини механічному впливу ортодонтичних апаратів. Сутність компактостеотомії полягає в біологічній реакції запалення, що виникає в кістковій тканині у відповідь на травму. Після цієї реакції спостерігається демінералізація кісткової тканини й активізуються репаративні процеси, що полегшує перебудову тканин під впливом ортодонтичних апаратів. Модифікацією методу є перфорування компактного шару кісткової тканини в шаховому порядку в області міжлуночкових перегородок, верхівок коренів зубів і контрфорсов.

Друга модифікація компактостеотомії: через розрізи слизової оболонки й окістя на вестибулярній поверхні альвеолярного відростка роблять отвори через товщу міжзубних перегородок без ушкодження слизової оболонки піднебіння. Цей спосіб можна використовувати при наявності широких міжзубних проміжків (діастема, протрузія зубів). При тісному розташуванні зубів цей спосіб неприйнятний, оскільки збільшується можливість ушкодження коренів зубів.

Третя модифікація - спосіб компактостеотомії, що щадить, шляхом туннелювання. Операція перебуває з чотирьох етапів. На першому етапі операції роблять розрізи слизової оболонки довжиною 4-6 мм і розрізи окістя на вестибулярній поверхні альвеолярного відростка уздовж або поперек міжлуночкових перегородок переміщуваних зубів на рівні середини їхніх коренів, а з піднебінної сторони - відступаючи на 3-4 мм від ясеневого краю. Горизонтальні розрізи показані для наступного розширення зубного ряду, вертикальні - для зубоальвеолярного подовження. Другий етап - туннелювання: вузькою гладилкою роблять туннель під слизовою оболонкою й окістям нагору і вниз. Третій етап - уведення бора в туннель і порушення компактного шару кістки. Четвертий етап - зближення країв слизової оболонки й окістя (без накладення швів), опрацювання ран.

Деформація верхньої щелепи спостерігається частіше, ніж нижньої. При різкому звуженні верхнього зубного ряду і корпусного зсуву бічних зубів у піднебінному напрямку (котре особливо характерно для хворих з уродженою щілиною верхньої губи, альвеолярного відростка і піднебіння) варто оперувати як із вестибулярної, так і з оральної сторони щелепи. Потрібно враховувати ступінь переміщення зубів, що вимагається, і напрямок переміщення. У деяких випадках можна перфорувати бором передню носову вісь, край грушоподібного отвору і підставу скулового відростка, тобто ті ділянки, на яких кістка стовщена.

При показаннях до вестибулярного відхилення зубів і їхнього вертикального переміщення компактостеотомію роблять із вестибулярної сторони альвеолярного відростка й в області верхівок їхніх коренів, для корпусного переміщення зубів і поворотів їх по осі - як із вестибулярної, так і

піднебінної сторін. Зуби, розташовані поза дугою (частіше ікла), переміщують на місце видалених молочних або постійних зубів після порушення міжлуночкової перегородки. Для дистального переміщення бічних зубів компактостеотомію потрібно робити біля зубів, які переміщуються, і за ними. Після операції призначають протягом 3-5 днів дієту, що щадить, полоскання порожнини рота розчинами перекису водню і перманганата калію, а також препарати, що зменшують набряк. Ортодонтичне лікування варто починати на 12-14-й день після компактостеотомії, тобто в період найбільшої деструкції кісткової тканини, у зонах її порушення («стадія пом'якшення кістки»), що значно полегшує переміщення зубів разом із їхніми луночками, зменшує перевантаження пародонта. Ціллю ортодонтичного лікування є виправлення аномального положення зубів, усунення аномалій розміру і форми зубних рядів, досягнення множинних контактів між зубними рядами, забезпечення усталеності зубів у новому положенні, нормалізація функцій жування, ковтання, промови і подиху. Для лікування можна застосовувати знімні або незнімні ортодонтичні апарати. Аномальне положення зубів виправляють за допомогою пружин різних конструкцій, важелів і дуг, скріплених у базисі апаратів або назубних вестибулярних дуг Енгля. Велику увагу варто приділяти фіксації знімних апаратів. Для роз'єднання прикусу можна робити оклюзійні накладки на бічні зуби. При виправленні аномального положення зубів незнімними апаратами бажано зміцнювати на переміщуваних зубах кільця з гачками. Це полегшує фіксацію лігатур, дозволяє усунути повороти зубів по осі і застосовувати міжщелепну тягу для витягування зубів разом з альвеолярним відростком.

У залежності від ступеня виразності деформації ортодонтичне лікування продовжують у середньому від 2 до 4 міс. Для закріплення отриманих результатів хворі повинні користуватися знімними ретенційними платівками або протезами, фіксованими кламерами, і займатися лікувальною гімнастикою для усунення функціональних порушень. Термін ретенції (від 2 міс до 4 років) залежить від морфологічних особливостей зубощелепної системи і ступеня виразності функціональних порушень.

Тривалий період ретенції потрібний після розширення різко звужених зубних рядів, особливо в пацієнтів з уродженою щілиною губи альвеолярного відростка і піднебіння. Знімні апарати-протези заміщають відсутні зуби і при необхідності закривають також залишкові дефекти на піднебіння. Закінчення ретенційного періоду визначають клінічно по усталеності зубів і нормалізації функції, рентгенографічно - по відновленню структури кісткової тканини над коренями зубів і між ними.

Використання сполученого методу лікування - хірургічного й апаратурного - дозволяє застосовувати велику силу дії ортодонтичних апаратів, прискорити лікування і досягти стійких результатів.

Крім хірургічних утручань, що мають допоміжне значення, при лікуванні зубощелепних аномалій і деформацій застосовують наступні хірургічні заходи. Вони включають: 1) оперативні втручання при уроджених

вадах розвитку обличчя і щелеп (хейло-, вело- і уранопластика); 2) хірургічне лікування травматичних, запальних або онкологічних ушкоджень у щелепно-лицьовій області; 3) хірургічне лікування при аномаліях розмірів і розташування щелеп; 4) операції при макрогლოსії.

Ортодонтичне лікування (методи, терміни, послідовність проведення) потрібно планувати разом із хірургом.

Хірургічне лікування при уроджених вадах розвитку обличчя і щелеп.

Лікування буває найбільше успішним, із погляду подальшого розвитку зубощелепної системи, якщо є спадкоємність у лікуванні таких хворих різними фахівцями (хірурги, ортоданти, ортопеди, педіатри й ін.). З ортодонтичної точки зору, показання до пластики верхньої губи залежать від виду щілини і розташування фрагментів верхньої щелепи. При щілині губи й альвеолярного відростка, наскрізній односторонній або двосторонній щілині губи, альвеолярного відростка і піднебіння без порушення розташування фрагментів верхньої щелепи дитини можна оперувати після народження. При порушенні розташування фрагментів верхньої щелепи доцільно до тримісячного віку виправити форму верхньої щелепи за методом Мак-Ніла, а потім зробити хейлопластику. Ортодонтичне виправлення форми верхньої щелепи, особливо при односторонній і двосторонній уродженій щілині губи, альвеолярного відростка і піднебіння, полегшує хейлопластику в зв'язку з нормалізацією розташування верхньої губи. Встановлення в правильному положенні зміщеної вперед міжщелепної кістки до тримісячного віку і закріплення результатів ортодонтичного лікування створюють умови для більш ефективного виконання уранопластики. Якщо ортодонтичне лікування не було проведено вчасно, то після тримісячного віку міжщелепна кістка значно зміщається вперед за рахунок росту сошника, нерідко повертається по осі, що значно утрудняє хейлопластику. Під тиском рубцево-зміненої верхньої губи після хейлопластики напрямок росту і місце розташування міжщелепної кістки змінюються. Вона зміщається вниз і назад. У результаті такого порушення збільшується зубоальвеолярна висота, поглиблюється різцеве перекриття. Нерідко міжщелепна кістка зміщається орально, що надалі викликає неправильне прорізування верхніх постійних передніх зубів.

Такі порушення, важко переборні в шкільному віці, можна попередити шляхом своєчасного надання ортодонтичної допомоги, наступної хейлопластики в дитячому періоді.

Щодо вікових показань до пластики піднебіння з ортодонтичної точки зору єдиної думки немає. Вибір вікового періоду залежить від виду щілини. При щілині м'якого піднебіння, м'якого і твердого показана велоластика. При наскрізній одно- або двосторонній щілині губи, альвеолярного відростка і піднебіння доцільно застосовувати двохетапну операцію й ортодонтичне лікування, спрямоване на стимулювання росту верхньої щелепи по краях щілини за Мак-Нілом.

Терміни проведення операцій, що коригують, в області носа, верхньої губи, передодні порожнини рота і піднебіння залежать від виразності морфологічних, функціональних і естетичних відхилень у зубощелепній

системі. Якщо після пластики верхньої губи спостерігаються її рубцеве стягування, укорочення, обмеження рухливості і при цьому відсутнє присінку порожнини рота в області верхніх різців, то з ортодонтичної точки зору показана пластична операція, що коригує, особливо при односторонній наскрізній щілині губи, альвеолярного відростка і піднебіння. Її варто робити перед прорізуванням перших постійних молярів і зміною різців, тобто в 5,5-6,5 років. Цей вікової період найбільш сприятливий для початку ортодонтичного лікування в зв'язку з його збігом із періодом активного росту щелеп і можливістю застосування ортодонтичних апаратів. Регулятором функцій III типу можна усунути тиск рубцево-зміненої верхньої губи на верхню щелепу, стимулювати її ріст і затримати ріст нижньої щелепи. Відсутність присінку порожнини рота в області різців утрудняє застосування цього апарата.

Якщо операція, що коригує, вчасно не виконана, то ротовий подих і неправильне ковтання при такій деформації гальмують ріст верхньої щелепи, сприяють низькому розташуванню язика і при його порушеній функції - стимулюванню росту нижньої щелепи. З віком порушення росту щелеп приводить до різко виражених аномалій і деформацій обличчя.

6. Матеріали для самоконтролю:

А. Завдання для самоконтролю (таблиці, схеми, малюнки, графіки):

1. Занотувати в конспект методи, що застосовуються для лікування ортодонтичних хворих;
2. Занотувати в конспект визначення апаратного методу лікування;
3. Занотувати в конспекті види біологічного методу лікування;
4. Занотувати в конспекті види хірургічного методу лікування;
5. Занотувати в конспекті види протетичного методу лікування;
6. Занотувати в конспекті визначення комбінованому методу лікування;

Б. Задачі для самоконтролю:

1. Показанням до хірургічної корекції вуздечки язика є формуюча аномалія прикусу у віці:
 - а) до 3 років;
 - б) 3-7 років;
 - в) 7-9 років;
 - г) після 9 років;
 - д) після 15 років.
2. Показанням до хірургічної корекції вуздечки язика є порушення вимови язично-піднебінних звуків у віці:
 - а) до 3 років;
 - б) 3-7 років;
 - в) 7-9 років;
 - г) після 9 років;
 - д) у будь-якому віці.
3. Хірургічну корекцію вуздечки верхньої губи доцільно проводити у віці:

- а) до 1 року;
 - б) 1-3 роки;
 - в) 3-6 років;
 - г) 6-8 років;
 - д) старше 8 років.
4. Абсолютним показанням до пластики вуздечки верхньої губи є:
- а) порушення змикання губів при вільному носовому подиху;
 - б) діастема;
 - в) факт наявності аномалії вуздечки верхньої губи;
 - г) відсутність закладання 21;
 - д) множинні тремі.
5. Аномалія вуздечки нижньої губи частіше приводить:
- а) до дефекту промови;
 - б) до локальному пародонтиту;
 - в) до сплюснення центрального фрагмента нижньої щелепи;
 - г) до порушення співвідношення щелеп;
 - д) до віялоподібної розбіжності зубів.
6. Пластика присінку порожнини рота проводиться у віці:
- а) до 3 років;
 - б) 3-7 років;
 - в) 7-9 років;
 - г) 9-12 років;
 - д) 12-15 років.
7. При якому з перерахованих пороків може знадобитися новонародженому невідкладна допомога:
- а) аномалія вуздечки верхньої губи;
 - б) аномалія вуздечки язика;
 - в) щілина верхньої губи;
 - г) свищ на губі;
 - д) щілина піднебіння.
8. Прямим показанням до видалення надкомплектного зуба служить:
- а) визначення його наявності методом рентгенографії;
 - б) невідповідність форми коронки надкомплектного зуба груповій приналежності;
 - в) невідповідність ступеня сформованості зуба віку дитини;
 - г) затримка прорізування або дистопія комплектного зуба;
 - д) не зазначений.
9. У якому випадку при пластиці вуздечки верхньої губи показана компактостеотомія:
- а) завжди показана;
 - б) при діастемі, що перевищує 2 мм і дивергенції коренів;
 - в) при виражених фіброзних тяжках;
 - г) при будь-якій діастемі;
 - д) правильної відповіді немає.

10. Найбільш раціональним показанням до операції пластики присінку порожнини рота в дітей служить:

- а) наявність гінгівіта і дрібного присінку порожнини рота;
- б) виявлення дрібного присінку порожнини рота як чинника ризику для формування патології;
- в) коротка вуздечка нижньої губи;
- г) наявність аномалії прикусу;
- д) у дітей не показано.

11. Оптимальним для хейлопластики є:

- а) грудний вік;
- б) преддошкільний вік;
- в) дошкільний вік;
- г) шкільний вік;
- д) період новонародженості.

12. Показанням до послідовного видалення зубів по Hotz є:

- а) звуження зубних рядів;
- б) укорочення зубних рядів;
- в) невідповідність розмірів зубів і щелеп;
- г) щира прогенія;
- д) наявність надкомплектних зубів.

13. Вирішальним при визначенні ортодонтичних показань до видалення зубів є:

- а) зміна форми зубних рядів;
- б) ступінь звуження зубних рядів;
- в) недостатність апікального базису;
- г) ступінь нестачі місця;
- д) зменшення довжини переднього відрізка.

Ситуаційні задачі.

Задача № 1.

У клініку до лікаря ортодонта звернулися батьки з дитиною 5 років із скаргами на естетичний дефект. Об'єктивно: обличчя без патологічних змін. Стан прикусу: визначається сагітальна щілина 5 мм, співвідношення іклів і других тимчасових молярів горбикове, верхні фронтальні зуби перекривають нижні на $\frac{1}{2}$ розміру коронки, серединні лінії збігаються, співвідношення в бічній ділянці правильне, нижня зубна дуга має форму трапеції. Дитина не вимовляє звук “р”, визначається симптом “сердечка”.

3. Поставити діагноз по класифікації Л.П.Григор'євої.

4. Вибрати метод лікування, скласти план лікування.

Задача № 2.

При профілактичному огляді в школі в дитини 8 років ортодонт виявив наступне: обличчя без особливостей, у порожнині рота визначається щілина між центральними різцями на верхній щелепі до 3 мм. Інших змін не спостерігається. Вуздечка верхньої губи у виді товстого щільного тяжа

прикріплюється до гребеня альвеолярного відростка.

3. Поставити діагноз по класифікації Калвеліса.
4. Вибрати метод лікування, скласти план лікування.

Задача № 3.

У клініку звернувся пацієнт 13 років із скаргами на неправильно розташований зуб на верхній щелепі. Об'єктивно: обличчя симетрично, пропорційно, носогубні і підборідна складки виражені помірно. Стан прикусу: у сагітальній і вертикальній площинах без патологічних змін; у трансверзальній площині - серединні лінії між різцями не збігаються, співвідношення в бічній ділянці правильне, 3¹ прорізався з вестибулярної сторони, місця в зубній дузі недостатньо на 2/3 ширини зуба.

3. Поставити діагноз по класифікації Енгля.
4. Вибрати метод лікування, скласти план лікування.

Задача № 4.

При клінічному огляді дитини 9 років виявлено: обличчя без патологічних змін. У порожнині рота визначається сагітальна щілина до 6 мм, співвідношення іклів і перших постійних молярів нейтральне, верхні різці перекривають нижні на 1/3 висоти коронки, у фронтальній ділянці на нижній щелепі визначається скупченість зубів II ступеня, глибина присінку порожнини рота 3 мм.

3. Поставити діагноз по класифікації Калвеліса.
4. Вибрати метод лікування, скласти план лікування.

Задача № 5.

На консультацію до лікаря ортодонта спрямована дитина 9 років. При огляді виявлено: обличчя вузьке, у сагітальній і вертикальній площинах без особливостей. Визначається скупченість зубів у фронтальній ділянці верхньої щелепи III ступеня, сума ширини різців верхньої щелепи 34 мм.

3. Поставити діагноз по класифікації Л.П.Григор'євої.
4. Вибрати метод лікування, скласти план лікування.

7. Література.

Основна література:

1. Фліс П.С. Ортодонтия. - Вінниця: «Нова книга», 2006. - 308 с
2. Руководство по ортодонтии /под общей редакцией проф. Ф.Я. Хорошилкиной/ М. «Медицина» 1982.

Додаткова:

1. Виноградова Т.Н. «Стоматология детского возраста» М. «Медицина», 1987.
2. Головка Н.В. Профилактика зубощелепных аномалий. - Вінниця: Нова Книга, 2005.
3. Григорьева Л.П. Прикус у детей. - Киев: Здоровье, 1995 г. - 231 с.

Каспарова и соавт. «Заболевание височно-нижне-челюстного сустава у детей и подростков» М. «Медицина», 1981.

4. Колесов А.А. «Стоматология детского возраста» М. «Медицина», 1991.

5. Криштаб СИ., Василевская З.Ф., Мухина А.Д., Неспрядько В.П. Лечение зубо-челюстных деформаций Киев, «Здоров'я», 1982 с. 190.

Навчальна дисципліна	Ортодонтія
Модуль № 1	Ортодонтія. Діагностика зубо-щелепних аномалій та деформацій.
Змістовий модуль № 1	Еволюційний розвиток зубощелепного апарату людини
Тема заняття № 1	Хірургічні методи лікування ортодонтичних хворих. Хірургічні методи які використовуються при лікуванні ортодонтичних хворих: 1) втручання в межах м'яких тканин порожнини рота; 2) в межах зубних рядів; 3) в межах альвеолярного відростку; 4) в межах базальних частин щелеп та інших ділянках черепу.
Курс	3
Факультет	Стоматологічний
Кількість годин	2

1. Актуальність теми: Актуальність теми обумовлена необхідністю знати всі методи хірургічного лікування ортодонтичних пацієнтів для забезпечення повноцінної допомоги пацієнтам та складання повного плану лікування.

2. Конкретні цілі:

- Знати всі методи хірургічного лікування , що застосовуються для лікування ортодонтичних хворих;

- Дати визначення хірургічному методу лікування;
- Знати види хірургічних методів лікування;
- Знати види хірургічних втручань в межах м'яких тканин порожнини рота;
- Знати види хірургічних втручань в межах зубних рядів;
- Знати види хірургічних втручань в межах альвеолярного відростку;
- Знати види хірургічних втручань в межах базальних частин щелеп та інших ділянках черепа.

3. Теоретичні питання до заняття:

20. Які методи, що застосовуються для лікування ортодонтичних хворих, ви знаєте?
21. Які види хірургічного методу лікування вам відомі?
22. Які види хірургічних втручань в межах м'яких тканин порожнини рота ви знаєте?
23. Які види хірургічних втручань в межах зубних рядів ви знаєте?
24. Які види хірургічних втручань в межах альвеолярного відростку вам відомі?
25. Які види хірургічних втручань в межах базальних частин щелеп та інших ділянках черепа ви знаєте?

4. Практичні роботи (завдання), які виконуються на занятті:

1. Вивчити методи хірургічного лікування і вікові показання до їхнього застосування.
2. Вивчити методи хірургічного лікування в межах м'яких тканин порожнини рота.
3. Вивчити методи хірургічного лікування в межах альвеолярного відростку.
4. Вивчити методи хірургічного лікування в межах базальних частин щелеп та інших ділянках черепа.

5. Зміст теми:

ХІРУРГІЧНІ МЕТОДИ

Хірургічні методи включають: 1) пластику укороченої вуздечки язика; 2) переміщення місця прикріплення вуздечки губи (верхньої або нижньої); 3) пластику в області тяжів слизової оболонки і поглиблення присінку порожнини рота; 4) вирівнювання супраментальної шкірної складки; 5) оголення коронки ретинованого зуба; 6) одномоментний поворот зуба по осі; 7) реплантацію або трансплантацію зуба; 8) видалення окремих зубів; 9) компактостеотомію; 10) хірургічне лікування при уроджених вадах розвитку обличчя і щелеп.

Пластика укороченої вуздечки язика. Обмеження рухливості язика в результаті укорочення його вуздечки або прикріплення вуздечки поблизу його кінчика нерідко є причиною аномалії прикусу. Обмеження рухливості язика утрудняє смоктальні рухи в дітей грудного віку. Матері відзначають, що під час ссання такі діти клацають язиком, швидко стомлюються, не висмоктують достатньої кількості молока, поведуться неспокійно. Це змушує деяких матерів удаватися до штучного вигодовування дитини. Недостатня рухливість язика може порушити процес ковтання і вимову звуків промови. Під впливом механічної перешкоди у виді укороченої вуздечки язика в процесі промови відбуваються атипові його рухи.

За формою і щільністю вуздечки язика, а також особливостями з'єднання її волокон із м'язами язика розрізняють п'ять видів вуздечок, що обмежують рухливість язика (Ф. Я. Хорошилкина, 1965). До першого виду відносять тонкі, майже прозорі вуздечки, нормально прикріплені до язика, але обмежуючі його рухливість у зв'язку з незначною протяжністю. Другий вид - також тонкі, напівпрозорі вуздечки, прикріплені близько до кінчика язика і які мають незначну протяжність. При піднятті кінчика язика в його центрі утворюється жолобок. До 3-го виду відносять вуздечки, що представляють собою щільний, короткий тяж, прикріплений близько до кінчика язика. При висуванні язика в результаті натяги вуздечки кінчик його підвертається, а спинка вибухає. Облизувати верхню губу важко, а іноді неможливо. При пальпаторному дослідженні такої вуздечки виявляють, що обмеження рухливості язика обумовлено фіксацією його кінчика сполучнотканинним тяжем. Під тяжем, що має форму шнура, розташовується тонка дублікатура слизової оболонки. Вуздечки 4-го виду характеризуються тим, що їхній тяж, хоча і виділяється, але зрощений із м'язами язика. Такі вуздечки нерідко спостерігаються в дітей з уродженою щілиною губи і піднебіння. Вуздечки 5-го виду відрізняються тим, що тяж малопомітний, його волокна переплітаються з м'язами язика й обмежують його рухливість.

Укорочену вуздечку язика виявляють іноді в батьків або близьких родичів дітей, що можна вважати сімейною особливістю. При цьому й аномалії прикусу бувають аналогічними. Звуки «р», «л», «з», а також шиплячі звуки при укороченій вуздечці звичайно вимовляються неправильно.

При укороченій вуздечці язика виникають різні варіанти пристосування дитини до даної аномалії, що характеризуються визначеними видами рухів язика і прокладанням його між зубними рядами під час функції й у стані спокою. Ці варіанти пристосування обумовлюють виникнення типових аномалій прикусу. При нормальній вуздечці в стані фізіологічного спокою кінчик язика прилягає до піднебінної поверхні верхніх передніх зубів. При укороченій вуздечці язик піднімається недостатньо, унаслідок чого він не робить потрібного тиску на верхній зубний ряд, не протистоїть тиску м'язів губів і щік. Під впливом губи верхні різці можуть нахилитися в піднебінному напрямку, при цьому розвивається мезіальний прикус за рахунок уплощення передньої ділянки верхнього зубного ряду. Тиск малорухомого язика передається на передню ділянку нижньої щелепи і сприяє її росту. При обмеженій рухливості кінчика язика гіпертрофуються м'язи його кореня, що може порушувати прохідність носоглоткового простору для повітряного струменя. Відкритий прикус при укороченій вуздечці язика може бути як у передній ділянці зубних рядів, так і в бічних ділянках. У передній ділянці він виникає як слідство розташування кінчика язика між зубами в зв'язку з неможливістю підняти його до піднебінної поверхні верхніх різців. У бічних ділянках відкритий прикус розвивається внаслідок постійного розплатування язика між бічними зубами, що перешкоджає їхньому змиканню.

Аномалії прикусу, що розвилися в результаті порушення функції язика, відрізняються значною усталеністю. Навіть тривале користування ретенційним апаратом після усунення аномалії прикусу не завжди забезпечує стійкі результати ортодонтичного лікування. Після зняття ретенційного апарата під впливом звичної неправильної функції язика може наступити рецидив аномалії.

Укорочена вуздечка язика утрудняє фіксацію знімних протезів, його обмежена рухливість може привести до функціональних порушень, виникнення яких попереджнуть своєчасним і нескладним хірургічним утручанням. Розсікти укорочену вуздечку язика краще в перші дні життя дитини. Багато дітей у більш старшому віці після розсічення укороченої вуздечки язика не можуть самостійно підняти його кінчик, незважаючи на те, що механічна перешкода усунута. Це можна пояснити недостатнім тренуванням м'язів. Через 1 тиждень після операції потрібно рекомендувати гімнастичні вправи для м'язів, що піднімають кінчик язика.

Рання пластика вуздечки язика попереджає порушення функцій ссання, жування, ковтання, вимови звуків промови, а також виникнення зубощелепних аномалій. Ортодонтичне лікування таких дітей сполучають із лікувальною гімнастикою. Нормалізація функції м'язів язика підвищує усталеність результатів ортодонтичного лікування. Пластика вуздечки язика в старшому віці й у дорослих поліпшує його функцію, сприяє нормалізації положення язика.

Переміщення місця прикріплення вуздечки губи.

Низьке прикріплення вуздечки верхньої губи прийнято вважати однією з причин виникнення діастеми на верхній щелепі.

На підставі клінічного обстеження, вивчення діагностичних моделей щелеп, рентгенограм області різців і альвеолярного відростка, у залежності від розташування центральних різців стосовно серединної площини (рівномірного або нерівномірного їхнього латерального відхилення або зсуву, поворотів по осі), і обліку етіологічних і патогенетичних чинників доцільно розрізняти наступні види діастеми.

Перший вид -латеральне відхилення коронок центральних різців при правильному розташуванні верхівок їхніх коренів. Причинами виникнення цього виду діастеми нерідко є надкомплектні зуби, прорізування яких передувало прорізуванню центральних різців; шкідливі навички (ссання пальців, язика й ін.); тиск кінчиком язика на зуби, що сприяє появі діастеми і трем між зубами; низьке прикріплення вуздечки верхньої губи до вершини альвеолярного відростка. Шкідлива навичка прикушування нігтя, олівця або інших предметів не рідко приводить не тільки до діастеми, але і до повороту верхніх центральних різців по осі. Неправильне положення нижнього центрального різця в зубному ряду, особливо його поворот по осі, може бути причиною появи діастеми між верхніми різцями. Уроджена щілина альвеолярного відростка обумовлює поворот центрального різця по осі і відхилення його убік дефекту з утворенням діастеми.

Низько прикріплена вуздечка верхньої губи може бути причиною такої діастеми.

Другий вид - корпусний латеральний зсув різців. Причинами появи такого виду діастеми можуть бути часткова адентія (відсутність зачатків одного або двох верхніх бічних різців), значне ущільнення кісткової тканини в області серединної міжальвеолярної перегородки, низьке прикріплення вуздечки верхньої губи, утрата бічного різця, ікла або аномалії їхнього положення, наявність надкомплектних зубів в області центральних різців (ретинованих або що прорізулися). Другий вид діастеми нерідко є сімейною особливістю і називається щирою.

Третій вид - медіальний нахил коронок центральних різців і латеральне відхилення їхніх коренів. Така діастема спостерігається при наявності надкомплектних зубів між коренями центральних різців або комплектного зуба, розташованого поперечно, при одонтомії. При множинній адентії такі порушення нерідко сполучаються з низьким прикріпленням вуздечки верхньої губи. Іноді діастема виникає під впливом не однієї, а декількох причин. Перший і другий види діастеми зустрічаються частіше, ніж третій вид.

Для усунення діастеми застосовують наступні методи лікування: ортодонтичний, хірургічний, протетичний і комбінований. Можливість саморегуляції й ефективність тих або інших методів лікування залежать від етіології даної аномалії, ступеня її виразності, періоду формування прикусу, розташування центральних і бічних різців, іклів або їхніх зачатків, а також від спадкових чинників. Профілактичні і лікувальні заходи найбільше

ефективні в період молочного прикусу й у початковому періоді змінного. Застосування вестибулярних або вестибулооральних платівок на ранніх стадіях розвитку аномалії допомагає відучити дитину від шкідливої навички, нормалізувати носовий подих і ковтання, усунути діастему і тремы між зубами. Зближення центральних постійних різців попереджає повороти по осі бічних різців і іклів і їхнє прорізування поза зубною дугою.

Лікування варто починати після рентгенографії в області різців із метою визначення розташування осей центральних різців, ширини і щільності серединної міжальвеолярної перегородки, виявлення надкомплектних зубів, будівлі серединного піднебінного шва між різцями, місця прикріплення вуздечки верхньої губи, а також з'ясування етіології даної аномалії з обліком спадкових чинників. Конструкції ортодонтичних апаратів вибирають з обліком виду діастеми. Якщо на рентгенограмі в передній частині серединного піднебінного шва між коренями верхніх центральних різців виявляють відсутність кісткової тканини у виді вузької смуги, то це є ознакою уплітання волокон вуздечки верхньої губи в серединний піднебінний шов, що обумовлює діастему. У таких випадках варто переміщати вуздечку верхньої губи. При проведенні цього втручання недостатньо розсікти вуздечку поперечно - необхідно висікти її волокна, що влітаються в серединний піднебінний шов, інакше результати операції будуть незадовільними.

Діастему (без повороту центральних різців по осі) доцільно усувати знімними або незнімними апаратами з механічно діючими пристосуваннями для одностороннього або двостороннього мезіального нахилу або переміщення різців.

У тих випадках, коли після усунення діастеми бічні різці установлюються впритул до центрального, рецидивів не спостерігається. Сутужніше забезпечити ретенцію досягнутих результатів при лікуванні діастеми другого виду, особливо при уродженій відсутності верхніх бічних різців, укороченні зубного ряду і мезіальному прикусі. У таких випадках після виправлення положення центральних різців відсутні бічні різці заміщають шляхом протезування.

До допоміжних хірургічних втручань при лікуванні діастеми відносять видалення надкомплектних зубів, переміщення вуздечки верхньої губи, порушення кісткової перегородки між лунками центральних різців. Ці операції сприяють саморегуляції діастеми і полегшують ортодонтичне лікування.

Саморегуляція положення різців після переміщення місця прикріплення вуздечки верхньої губи або видалення надкомплектних зубів спостерігається в тих випадках, коли діастема не перевищує 4 мм і операція робиться до прорізування верхніх бічних різців (7-8 років) або іклів (10-12 років). При більш вираженій діастемі проміжок між центральними різцями скорочується, але не цілком, тому при діастемі шириною більш 4 мм саморегуляція не завжди можлива.

При наявності широкої діастеми (більш 6 мм), у тому числі обумовленою множинною адентією, у деяких випадках може бути рекомендоване протезування. У періоди молочного і змінного прикусу для цієї цілі застосовують знімні протези, у старшому віці - незнімні. Одним із показань до переміщення місця прикріплення вуздечки нижньої губи є хронічний локалізований гінгівіт і пародонтоз. Прикріплення вуздечки губи близько до вершини міжзубного сосочка, особливо на нижній щелепі при неглибокій перехідній складці слизової оболонки, може сприяти розвитку захворювань пародонта. У зв'язку з натягом м'яких тканин під час функції губів відбувається відшарування міжзубного ясеневого сосочка від шийок центральних різців. Таке порушення збільшується шкідливою навичкою відтягування губи пальцями. У випадках неправильного прикріплення вуздечки при відтягуванні нижньої губи міжзубний ясеневий сосочок відшаровується від шийок центральних різців. Формується зубоясенева кишеня, руйнується кругова зв'язка зуба, з'являються відкладення зубного каменю, руйнується вершина міжальвеолярної перегородки. Розвитку пародонтопатій у цій області можуть також сприяти додаткові тяжі вуздечки губи, що мають звичайно косий напрямок. У таких випадках рекомендують операцію висічення додаткових тяжів із метою поглиблення перехідної складки слизової оболонки. Порушення звичайно прогресують із віком, особливо при аномаліях розмірів щелеп (нижньощелепна мікрогнатія, зменшений розмір нижньощелепних кутів), при тісному розташуванні нижніх передніх зубів, поганому гігієнічному утриманні порожнини рота, хронічних захворюваннях, ендокрінопатіях і ін.

Пластика в області тяжів слизової оболонки і поглиблення присінку орожнини рота.

Низька перехідна складка і сильно розвинені вуздечка губів, язика, щічно-ясеневі тяжі сприяють розвитку захворювань пародонта.

Сильно вираженими тяжами слизової оболонки вважають такі, що прикріплюються до міжзубних ясеневих сосочків і при натягу губів або щік зміщують їх.

Після пластики фіксують знімний формуючий ортодонтичний апарат, що надівають через 30-40 хв. після операції. На 3-4-й день надівають ортодонтичний апарат, на 4-5-й день доповнюють лікування електрофорезом для запобігання рубцювання. Подальше спостереження здійснюють пародонтолог і ортодонт. Останній регулює формуючий апарат.

Вирівнювання супраментальної шкірної складки.

Після закінчення ортодонтичного лікування різко вираженого дистального прикусу в підлітків, незважаючи на досягнення правильних оклюзійних контактів між зубними рядами, іноді зберігається глибока супраментальна борозна.

З метою нормалізації форми нижньої частини обличчя, подовження нижньої губи, поліпшення її змикання з верхньою роблять пластичну операцію в передній ділянці альвеолярного відростка нижньої щелепи з боку

присінку порожнини рота. Вона полягає у вирівнюванні поглиблення на альвеолярному відростку нижньої щелепи шляхом піднадкісткового введення імплантата - кісткового, хрящового або пластмасового. Для моделювання імплантата, добору його форми і розмірів роблять маску з обличчя. Після виливка гіпсової моделі моделюють на ній імплантат. Оперують хворих в умовах стаціонару за методикою, розробленою для кістковопластичних операцій.

Оголення коронки ретинованого зуба.

Ретинованими називають зуби, що знаходяться в щелепі після термінів їхнього нормального прорізування, у яких формування коренів завершується. Частіше інших зубів ретинованими бувають центральні різці, ікла, другі премоляри і треті моляри, а також надкомплектні зуби. Діагноз ставлять на підставі клінічного обстеження, підтвердженого рентгенографічно. Глибоко лежачі ретиновані зуби можуть залишатися в щелепі тривалий час. Якщо вони не роблять тиску на корені сусідніх зубів, не викликають їхню резорбцію або зсув, не є причиною невралгічної болі, оголювати такі зуби не треба.

При розташуванні ретинованого зуба поблизу поверхні альвеолярного відростка в напрямку прорізування його коронку варто оголити і закріпити на ній ковпачок або кільце з гачком для наступного витягування за допомогою ортодонтичного апарата. Перед операцією варто визначити, чи є в зубній дузі місце для ретинованого зуба. Якщо його недостатньо, вирішують питання про створення необхідного місця шляхом переміщення сусідніх зубів, розширення зубної дуги або видалення окремих зубів. Однією з причин ретенції верхніх центральних різців є надкомплектні зуби, розташовані на шляху їхнього прорізування. У таких випадках спочатку видаляють надкомплектні зуби і зашивають рану. Одночасно оголити коронку глибоко розташованого зуба важко. Крім того, є небезпека інфікування кісткової рани. Після усунення перешкоди різець звичайно наближається до поверхні альвеолярного відростка, що визначають шляхом пальпації і рентгенологічного дослідження. Через 2-4 міс під час повторної операції оголюють коронку ретинованого зуба за рахунок висічення м'яких тканин і видалення частини прилягаючої до нього кісткової тканини. Прагнуть звільнити коронку до шейки зуба. Простір між зубом і кістковою лункою туго тампують турундою із йодоформом, що залишають терміном на 7-8 днів. Після її видалення зміцнюють ортодонтичний апарат і починають зубоальвеолярне витягування, використовуючи для опори ту ж або щелепу, що протистоїть. Ортодонтичне лікування прискорюється, якщо при оголенні коронки ретинованого зуба зроблена компактостеотомія.

Одномоментний поворот зуба по осі.

Одномоментно можна повернути однокореневі зуби, частіше верхні різці або ікла, що мають не скривлені корені. Одномоментний поворот зуба по осі рекомендують при наявності для нього місця в зубному ряду, повороті на 40° і більше, правильному положенні зубів-антагоністів. Перед операцією роблять відбитки з щелеп, відливають їхні моделі, вирішують неправильно

розташований зуб, установлюють його в правильному положенні і зміцнюють за допомогою клею. Потім готують ретенційний апарат - частіше усього знімну платівку з вестибулярною дугою і кламерами. Після повороту зуба по осі і його встановленні в зубний ряд припасовують платівку в порожнині рота. За показниками її коригують самотвердіючою пластмасою. Звертають увагу на контакти поверненого зуба з що протистоять. У випадку підвищення прикусу усувають оклюзійну травму шляхом вибіркового пришліфовування зубів.

Виключати з прикусу переміщений зуб не треба, тому що можливо його висування і травмування при змиканні зубних рядів.

Реплантація або трансплантація зубів.

Крім загальних показань до реплантації і трансплантації зубів, розрізняють ортодонтичні показання, що включають встановлення окремих, неправильно розташованих у зубному ряду зубів. Основні умови для проведення такої операції наступні: наявність достатнього місця в зубній дузі для правильного встановлення зуба, можливість створення для нього лунки з обліком нахилу і розташування коренів сусідніх зубів і забезпечення правильних міжоклюзійних контактів. Якщо лунка, створена для трансплантованого зуба, щільно охоплює його корінь і зуб правильно контактує з антагоністами, то ретенційний апарат не потрібний.

Видалення окремих зубів.

Застосовується як самостійний спосіб лікування зубощелепних деформацій і аномалій, а також у сполученні з іншими методами. Правильний вибір зубів, які підлягають видаленню, дозволяє досягти множинних стійких контактів між зубними рядами і нормалізувати функції зубощелепної системи.

Перед тим, як визначати показання до видалення окремих зубів при лікуванні аномалій прикусу, необхідно установити наступне: 1) виявити етіологічні і патогенетичні чинники, вивчити форму обличчя і розмір зубів у дітей і їхніх батьків; 2) проаналізувати розвиток і ріст зубів, щелеп і лицьового кістяка, їхні розміри і розташування; 3) уточнити тип нервової системи пацієнта, його психосоматичний стан і визначити можливість співробітництва з лікарем; 4) оцінити технічну оснащеність зуботехнічної лабораторії; 5) врахувати можливість тривалого лікування пацієнта в лікаря ортодонта; 6) виявити сімейні порушення в зубощелепно-лицьовій області й уроджені каліцтва, а також порушення, що виникли при народженні дитини; перенесені захворювання, що супроводжуються порушенням обміну речовин, у тому числі сольового і вітамінного; 7) визначити порушення функцій у зубощелепній області, шкідливі навички; ушкодження щелеп і скронево-нижньощелепних суглобів у результаті травм, запальних процесів або новоутворень; 8) наявність трем між зубами, аномалії числа зубів (адентія, рання втрата зубів, ретенція; невідповідність розміру коронок тимчасових молярів на верхній і нижній щелепах, невідповідність розмірів щелеп, сегментів зубних дуг, невідповідність розмірів зубних дуг і їхнього апікального базису).

Для визначення показань до видалення окремих зубів застосовують:

- 1) клінічне обстеження; 2) фото- і антропометрію обличчя; 3) вивчення діагностичних моделей щелеп; 4) рентгенографію зубів, щелеп, черепа.

На підставі результатів клінічного обстеження і даних анамнезу з'ясовують по можливості причини виникнення зубощелепних аномалій і деформацій, вік, у якому були втрачені окремі зуби, наявність шкідливих навичок, парафункцій і їхня тривалість. При ротовому подиху ознайомлюються з висновком оториноларинголога. Визначають наявність аномалій зубощелепної системи в близьких родичів, передачу окремих ознак (розміри зубів, щелеп) у спадщину. З цією ціллю зіставляють форму обличчя, розмір зубів, їхнє розташування і розмір щелеп у пацієнта і його батьків.

Вивчення форми обличчя, визначення його особливостей, зв'язаних із неправильним розташуванням зубів, розвитком зубоальвеолярних дуг і щелепних кісток, за показниками доповнюють даними фотометричного дослідження обличчя й антропометричного дослідження голови. Фотометричне дослідження застосовують для виявлення причин виникнення зубощелепних аномалій.

При огляді зубних рядів визначають стадію формування прикусу і зіставляють паспортний і зубний вік.

Видаляти окремі зуби за ортодонтичними показаннями доцільно в період змінного прикусу й у початковий період постійного, тобто у віці від 7 до 13 років. Після видалення зубів у старшому віці для закриття дефекту зубної дуги показане застосування незнімних ортодонтичних апаратів.

Надкомплектні зуби, що прорізалися, у період грудного вигодовування дитини підлягають видаленню. У період постійного прикусу добре розвинені надкомплектні зуби, що мають нормальну форму коронки і розташовані в зубному ряду, що витиснули і повернули по осі постійні зуби, можуть бути збережені, а видалити можна комплектні зуби.

При рішенні питання про зуби, підлягаючих видаленню, мають значення розмір і форма їхніх коронок. У дітей і підлітків у передній ділянці верхньої зубної дуги іноді є гігантські зуби, частіше верхні центральні різці, що зрослись із надкомплектними. Бувають виродливі зуби з надмірно великими коронами або дрібні, шиловидні рудиментарної форми, частіше верхні бічні різці. У ряді випадків вони підлягають видаленню. Важливо оцінити стан коронок зубів, ступінь їхньої руйнації, можливість відновлення, стан тканин пародонта - запальні зміни слизової оболонки порожнини рота, обумовлені тісним розташуванням зубів, порушенням функцій зубощелепної системи й інших причин.

При уродженій відсутності зачатків окремих зубів на одній із щелеп (верхніх бічних різців, других премолярів, третіх молярів) доцільно зменшити кількість зубів на протилежній щелепі. Такий лікувальний захід називають "вирівнюючою екстракцією". Визначають різновид аномалій положення окремих передніх або бічних зубів, нестачу місця для неправильно розташованого зуба в зубній дузі на $1/4$, $1/3$, $1/2$, $3/4$ ширини

його коронки, нестачу місця для зуба з його медиальної (мезіальної) або латеральної (дистальної) сторони, а також відсутність місця. Необхідно уточнити, чи обумовлене тісне розташування передніх зубів звуженням зубних дуг, індивідуальною макродентією (невідповідність ширини зубів розмірам їхній апікального базису і ширині обличчя) або воно виникло в результаті мезіального зсуву бічних зубів і наступного укорочення зубного ряду. Важливо з'ясувати, чи є корпусний зсув зуба в зубній дузі або його нахил, визначити розташування кореня зуба.

При тісному розташуванні зубів враховують ендо- і екзогенні чинники, у тому числі затримку росту щелепи після ранньої втрати окремих зубів.

При визначенні показань до видалення окремих зубів враховують біологічні і генетичні особливості. До останнього відносять невідповідність розмірів базису щелепи і коронок зубів, що може спостерігатися в результаті дисгармонії при генетичних рекомбінаціях.

Ширина коронок верхніх різців більш варіабельна, чим нижніх. Верхні бічні різці відносяться до числа рудиментарних зубів, тому сума ширини коронок верхніх різців за розміром більш мінлива, чим нижніх, що відбивається на ширині зубних рядів і довжині переднього відрізка зубних дуг. У зв'язку з цим застосування індексів Тону, Герлаха і Малигіна в практичній ортодонції дозволяє виявити тісне положення верхніх передніх зубів, обумовлене диспропорцією розмірів верхніх і нижніх різців.

Аномальні розміри можуть мати всі зуби, зуби однієї щелепи або окремі групи зубів. При невідповідності розмірів зубів і щелеп рекомендують послідовне видалення зубів за Hotz, при порушеннях співвідношення розмірів верхніх і нижніх зубів (частіше це відноситься до групи різців) видаляють окремі зуби на одній щелепі. Видалення окремих зубів показано в тих випадках, коли при тісному розташуванні передніх зубів центральні різці більше 10 мм, а бічні - більше 7,5 мм, коли звуження зубного ряду в області премолярів і молярів перевищує 6 мм, звуження його апікального базису - 5 мм, а також, якщо сума ширини коронок верхніх різців дорівнює 35 мм або більше. Однак при наявності вузького обличчя сума ширини верхніх різців, що перевищує 33 мм, може бути ознакою індивідуальної макродентії, при якій із метою усунення аномалій прикусу показані видалення окремих зубів.

Вибір зубів, підлягаючих видаленню, може бути зроблений після оцінки зубних рядів і їхнього змикання в трьох взаємно перпендикулярних напрямках. Звертають увагу на розмір сагітальної щілини між різцями, наявність звичного зсуву нижньої щелепи вперед, убік, глибину різцевого перекриття або ступінь виразності відкритого прикусу. Виявляють порушення функції подиху, ковтання, промови, жування, визначають особливості рухів суглобних голівок у суглобних западинах, щоб вирішити питання про можливість усунення цих порушень після видалення окремих зубів і нормалізації прикусу.

На підставі рентгенологічного дослідження виявляють надкомплектні зуби, адентію (у тому числі верхніх бічних різців, других премолярів, третіх

молярів), розміри каріозних дефектів коронок зубів, стан їхній періапикальних тканин; при ретенції окремих зубів - розташування їхніх зачатків - правильне (у напрямку прорізування) або неправильне; ступінь формування коронок і коренів зачатків зубів і аномалії їхньої форми; ступінь розсмоктування коренів молочних зубів; співвідношення коренів молочних і коронок постійних зубів. Особлива увага приділяють стану перших постійних молярів, положенню іклів і їхніх зачатків, нахилам і зсувам цих зубів. Визначають розташування зачатків іклів, що допомагає вирішити питання про видалення іклів, перших премолярів або бічних різців, особливо у випадках резорбції їхніх коренів під тиском неправильно розташованих зачатків іклів.

Перші премоляри доцільно видаляти при аномаліях прикусу, що сполучаються з мезіальним нахилом перших премолярів.

Сполучний метод діагностики, що включає за показниками клінічне обстеження хворих, фотометрію обличчя, дослідження діагностичних моделей щелеп, рентгенограм зубів, ортопантограм щелеп і бічних телерентгенограм голови, дозволяє уточнити показання до видалення окремих зубів із метою нормалізації прикусу. Питання про вибір зубів, підлягаючих видаленню, варто вирішувати індивідуально з обліком періодів росту і розвитку зубощелепної системи.

При лікуванні в період змінного прикусу можна досягти стійких результатів після видалення окремих зубів.

Метод послідовного серійного видалення окремих зубів або їхніх груп включає наступні заходи: 1) видалення молочних іклів при неправильному прорізуванні бічних різців, при цьому відбувається саморегуляція положення бічних різців у результаті застосування масажу або їхнього положення й аномалію прикусу виправляють за допомогою ортодонтичних апаратів; 2) видалення перших молочних молярів при наближенні зачатків перших премолярів до поверхні альвеолярного відростка, що прискорює їхнє прорізування; 3) видалення перших премолярів, що прорізувалися передчасно, що сприяє правильному встановленню постійних іклів в зубному ряду. Якщо за даними рентгенологічного контролю прорізування другого премоляра очікується раніш, ніж першого, то не варто видаляти перший премоляр, тому що наступить небажаний мезіальний зсув другого премоляра і першого постійного моляра, що зменшить місце в зубній дузі для ікла. Отже, у таких випадках перший премоляр потрібно видалити після встановлення в зубну дугу другого премоляра і перед прорізуванням ікла. Якщо ж ікло може прорізуватися раніш, ніж другий премоляр, то варто квапитися з видаленням першого премоляра, щоб створити умови для правильного встановлення ікла в зубному ряду; 4) спостереження за прорізуванням іклів і других премолярів і їхнім встановленням у зубних рядах.

Одним із ранніх ознак недорозвинення зубоальвеолярної і базальної дуг є тісне розташування передніх зубів. Його варто виявляти в дошкільників у початковий період зміни зубів і прагнути шляхом послідовного, серійного видалення зубів попередити розвиток стійких

порушень прикусу і деформацій обличчя після зміни молочних зубів постійними. Застосування цього методу показано при звуженні щелепи, тісному розташуванні передніх зубів, невідповідності розмірів зубів і щелепи, макродентії і малому різцевому перекритті, відкритому прикусі. Починати лікування з застосуванням методу видалення зубів потрібно після прорізування центральних і бічних різців на обох щелепах, тобто в 7,5-9 років. Припустимо починати лікування й у кінцевий період молочного прикусу при відсутності трем між молочними зубами і наявності широких коронок постійних різців, обмірюваних на рентгенограмі альвеолярного відростка. При прорізуванні кожного такого різця відбувається розсмоктування коренів двох поруч розташованих молочних зубів. У зв'язку з цим спостерігається нестача місця для різців, що послідовно прорізуються, а потім іклів.

Метод послідовного видалення окремих зубів із метою керування прорізуванням інших показаний при наявності наступних умов:

1. Абсолютна макродентія, коли сума ширини коронок 4 верхніх різців (SI) дорівнює 35 мм і більше, а нижніх (Si) - 27 мм і більше, передні зуби розташовані тісно, місце для двох або більшої кількості зубів у зубній дузі відсутнє або не вистачає до 1/2 ширини їхніх коронок, обличчя вузьке або середньої ширини. При нейтральному співвідношенні іклів, перших постійних молярів і тісному розташуванні передніх зубів доцільно видаляти окремі зуби як на верхній, так і на нижній щелепі, при дистальному прикусі - звичайно на верхній щелепі, при мезіальному - на нижній.
2. Відносна (індивідуальна) макродентія, коли SI дорівнює 33-34 мм, а Si-26-27 мм, обличчя вузьке, довге, місце для двох зубів (частіше бічних різців) на кожній щелепі відсутнє або його не вистачає на 1/2 ширини їхніх коронок, а також при тісному розташуванні зубів і вузького обличчя в батька, на якого схожа дитина. При нейтральному співвідношенні бічних зубів, показане послідовне видалення зубів на верхній і нижній щелепі.
3. Значна невідповідність розмірів молочних молярів і премолярів на одній або обох щелепах і порушення змикання бічних зубів (II або III клас по Енгля), що вимагає зішліфовування проксимальних поверхонь коронок молочних іклів і молярів для забезпечення мезіального зрушення перших постійних молярів і досягнення нейтрального прикусу, що не виключає послідовного видалення окремих зубів.
4. Рання втрата молочних зубів, множинна каріозна руйнація проксимальних поверхонь їхніх коронок і наступне укорочення зубного ряду на 4 мм і більше у результаті мезіального переміщення бічних зубів.
5. Мезіальний нахил зачатків іклів і премолярів від 35° і більше стосовно серединної площини, обумовлений при вивченні ортопантомограм щелеп, і тісне розташування різців.
6. Недорозвинення нижньої щелепи, надмірний розвиток верхньої при дистальному прикусі з протрузією верхніх передніх зубів і сумнівних результатів ортодонтичного лікування. При плануванні лікування таких хворих із сагітальною щілиною між різцями доцільно

застосовувати клінічні функціональні проби зі зсувом нижньої щелепи вперед до нейтрального співвідношення перших постійних молярів. Якщо після висування нижньої щелепи форма обличчя погіршується, то дистальний прикус обумовлений мезіальним зсувом бічних зубів. Необхідно або перемістити бічні зуби дистально, або видалити послідовно окремі зуби на верхній щелепі.

7. Недорозвинення верхньої щелепи, надмірний розвиток нижньої, мезіальний прикус без зсуву нижньої щелепи, сумнівний прогноз лікування. Показано послідовне видалення окремих зубів на нижній щелепі.

8. Відкритий прикус у сполученні з тісним розташуванням передніх зубів, недостатнім для них місцем, гіпоплазією емалі різців або молярів. Показано послідовне видалення зубів у сполученні з застосуванням ортодонтичних апаратів і навчанням у логопеда.

При ортодонтичних показаннях до видалення окремих зубів на правій і лівій половинах щелеп бажано видаляти їх одночасно або з інтервалом до 1 міс щоб уникнути зсуву середньої лінії між різцями. Після видалення окремих зубів показаний масаж в області альвеолярного відростка, що прискорює прорізування постійних зубів. Співвідношення зубів на правій і лівій половинах щелеп не завжди однакове. У зв'язку з цим можна послідовно видаляти зуби на одній половині щелепи, що показано при односторонньому неправильному співвідношенні бічних зубів, зсуві середньої лінії між верхніми і нижніми різцями в протилежну сторону. У випадках адентії других премолярів, третіх молярів або інших зубів на одній із щелеп варто передбачити зміни в співвідношенні зубних дуг із віком. Це дозволить використовувати звільнене місце для правильного встановлення тісно розташованих зубів. У результаті послідовного видалення молочних, а потім постійних зубів поліпшується розташування зубів і співвідношення зубних рядів. Незначні проміжки, що залишилися, в області видалених зубів самоусуваються після прорізування других і третіх постійних молярів. Коли окремі зуби видаляють несвоєчасно і порушують послідовність видалення окремих зубів, залишаються тріщини між зубами.

Видалення зубів у початковий період змінного прикусу дозволяє розмістити зуби в зубному ряду в більш короткі терміни, зменшити тривалість користування ортодонтичними апаратами, досягти виправлення положення зубів, не травмуючи періодонтальні тканини, і при відповідних показаннях може бути рекомендоване для ортодонтичної практика.

Метод Хотца застосовують як самостійний метод лікування або в сполученні з апаратурним. Цей метод не варто застосовувати при лікуванні полохливих і недисциплінованих дітей. У таких випадках лікування можна відкласти до 10-літнього віку. До цього періоду молочні ікла і перші молочні моляри випадають, починають прорізуватися перші премоляри, що можна видалити в цьому віці і тим самим прискорити лікування. Однак, після видалення перших премолярів при аномаліях положення різців і вертикальних аномалій прикусу буває показане застосування ортодонтичних апаратів.

Одним із нестач методу Хотца є тривалість спостереження за хворими - протягом 3-4 років до прорізування других премолярів і молярів і їхнього встановлення в оклюзії.

Спосіб видалення перших молярів одночасно з зачатками перших постійних премолярів показаний у дітей у віці 8-8,5 років. У випадках різко вираженого тісного й аномального розташування різців одночасно з видаленням перших тимчасових молярів і зачатків перших премолярів видаляють і тимчасові ікла. При нейтральному прикусі показане видалення зубів як на верхній щелепі, так і на нижній по обидва боки зубних рядів; при дистальному прикусі - тільки на верхній щелепі, при мезіальному - тільки на нижній. Показання до видалення окремих тимчасових і постійних зубів визначають на підставі вивчення ортопантомограм і діагностичних моделей щелеп, даних антропометрії обличчя і вивчення бічних телерентгенограм голови. Після видалення окремих тимчасових і зачатків постійних зубів у період змінного прикусу стабільних результатів досягають шляхом цілеспрямованої регуляції прикусу. Найбільше ефективним для формування правильного прикусу і корекції росту щелепних кісток є видалення зачатків окремих постійних зубів, після чого зачатки сусідніх переміщуються в кістковій тканині щелеп, осі їхнього нахилу вирівнюється і при прорізуванні вони встановлюються в правильному положенні. Видалення зачатків постійних зубів створює умови для запобігання наростання порушень прикусу з віком і сприяє значному скороченню термінів лікування. Така операція показана, коли зачатки премолярів і іклів розташовані в щелепі тісно, є виражений мезіальний нахил їхніх осей, зачаток першого премоляра розташований близько до поверхні альвеолярного гребеня, а зачаток ікла знаходиться над ним на верхній щелепі або під ним - на нижній.

Після хірургічних утручань коригують положення передніх зубів за допомогою ортодонтичних апаратів.

Для усунення сагітальних аномалій прикусу застосовують в основному функціонально діючі апарати, що затримують ріст надмірно розвитої щелепи й умови, що створюють, для оптимізації росту недорозвиненої. Особливу увагу приділяють нормалізації висоти прикусу і нижньої частини обличчя.

Перевагами способу видалення тимчасового зуба одночасно з зачатком постійного є значне скорочення термінів лікування, зміна розташування зачатків іклів і других премолярів шляхом їхньої саморегуляції.

Ортопантомографічні дослідження, проведені в динаміці, свідчать про закладання зачатків постійних іклів при порушеннях прикусу з мезіальним нахилом у порівнянні з нормою. Після операції протягом 2 років відбувається мимовільний дистальний їхній зсув, кути нахилу їхніх осей вирівнюються. Це запобігає аномальному розташуванню зубів при їхньому прорізуванні, відбувається саморегуляція.

Застосування вібровакуумного масажу сприяє прискоренню формування коренів зачатків зубів, їхньому прорізуванню і правильному встановленню в зубний ряд.

При лікуванні мезіального прикусу з глибоким зворотнім різцевим перекриттям у періоді зміни зубів рекомендується перед прорізуванням постійних різців верхньої щелепи видаляти усі передні тимчасові зуби на нижній щелепі. При прорізуванні постійних різців верхньої щелепи останні відхиляються у вестибулярному напрямку під тиском язика. При цьому формується нормальне різцеве перекриття.

Компактостеотомія.

Для прискорення ортодонтичного лікування різко виражених зубощелепних аномалій і деформацій, а також одержання більш ефективних і стійких результатів лікування показане попереднє хірургічне втручання - компактостеотомія. Принцип операції полягає у видаленні компактного шару кістки на визначеному протязі, що послабляє опір кісткової тканини механічному впливу ортодонтичних апаратів. Сутність компактостеотомії полягає в біологічній реакції запалення, що виникає в кістковій тканині у відповідь на травму. Після цієї реакції спостерігається демінералізація кісткової тканини й активізуються репаративні процеси, що полегшує перебудову тканин під впливом ортодонтичних апаратів. Модифікацією методу є перфорування компактного шару кісткової тканини в шаховому порядку в області міжлуночкових перегородок, верхівок коренів зубів і контрфорсов.

Друга модифікація компактостеотомії: через розрізи слизової оболонки й окістя на вестибулярній поверхні альвеолярного відростка роблять отвори через товщу міжзубних перегородок без ушкодження слизової оболонки піднебіння. Цей спосіб можна використовувати при наявності широких міжзубних проміжків (діастема, протрузія зубів). При тісному розташуванні зубів цей спосіб неприйнятний, оскільки збільшується можливість ушкодження коренів зубів.

Третя модифікація - спосіб компактостеотомії, що щадить, шляхом туннелювання. Операція перебуває з чотирьох етапів. На першому етапі операції роблять розрізи слизової оболонки довжиною 4-6 мм і розрізи окістя на вестибулярній поверхні альвеолярного відростка уздовж або поперек міжлуночкових перегородок переміщуваних зубів на рівні середини їхніх коренів, а з піднебінної сторони - відступаючи на 3-4 мм від ясеневого краю. Горизонтальні розрізи показані для наступного розширення зубного ряду, вертикальні - для зубоальвеолярного подовження. Другий етап-туннелювання: вузькою гладилкою роблять туннель під слизовою оболонкою й окістям нагору і вниз. Третій етап - уведення бора в туннель і порушення компактного шару кістки. Четвертий етап - зближення країв слизової оболонки й окістя (без накладення швів), опрацювання ран.

Деформація верхньої щелепи спостерігається частіше, ніж нижньої. При різкому звуженні верхнього зубного ряду і корпусного зсуву бічних зубів у піднебінному напрямку (котре особливо характерно для хворих з уродженою щілиною верхньої губи, альвеолярного відростка і піднебіння) варто оперувати як із вестибулярної, так і з оральної сторони щелепи. Потрібно враховувати ступінь переміщення зубів, що вимагається, і

напрямок переміщення. У деяких випадках можна перфорувати бором передню носову вісь, край грушоподібного отвору і підставу скулового відростка, тобто ті ділянки, на яких кістка стовщена.

При показаннях до вестибулярного відхилення зубів і їхнього вертикального переміщення компактостеотомію роблять із вестибулярної сторони альвеолярного відростка й в області верхівок їхніх коренів, для корпусного переміщення зубів і поворотів їх по осі - як із вестибулярної, так і піднебінної сторін. Зуби, розташовані поза дугою (частіше ікла), переміщують на місце видалених молочних або постійних зубів після порушення міжлуночкової перегородки. Для дистального переміщення бічних зубів компактостеотомію потрібно робити біля зубів, які переміщуються, і за ними. Після операції призначають протягом 3-5 днів дієту, що щадить, полоскання порожнини рота розчинами перекису водню і перманганата калію, а також препарати, що зменшують набряк. Ортодонтичне лікування варто починати на 12-14-й день після компактостеотомії, тобто в період найбільшої деструкції кісткової тканини, у зонах її порушення («стадія пом'якшення кістки»), що значно полегшує переміщення зубів разом із їхніми луночками, зменшує перевантаження пародонта. Ціллю ортодонтичного лікування є виправлення аномального положення зубів, усунення аномалій розміру і форми зубних рядів, досягнення множинних контактів між зубними рядами, забезпечення усталеності зубів у новому положенні, нормалізація функцій жування, ковтання, промови і подиху. Для лікування можна застосовувати знімні або незнімні ортодонтичні апарати. Аномальне положення зубів виправляють за допомогою пружин різних конструкцій, важелів і дуг, скріплених у базисі апаратів або назубних вестибулярних дуг Енгля. Велику увагу варто приділяти фіксації знімних апаратів. Для роз'єднання прикусу можна робити оклюзійні накладки на бічні зуби. При виправленні аномального положення зубів незнімними апаратами бажано зміцнювати на переміщуваних зубах кільця з гачками. Це полегшує фіксацію лігатур, дозволяє усунути повороти зубів по осі і застосовувати міжщелепну тягу для витягування зубів разом з альвеолярним відростком.

У залежності від ступеня виразності деформації ортодонтичне лікування продовжують у середньому від 2 до 4 міс. Для закріплення отриманих результатів хворі повинні користуватися знімними ретенційними платівками або протезами, фіксованими кламерами, і займатися лікувальною гімнастикою для усунення функціональних порушень. Термін ретенції (від 2 міс до 4 років) залежить від морфологічних особливостей зубощелепної системи і ступеня виразності функціональних порушень.

Тривалий період ретенції потрібний після розширення різко звужених зубних рядів, особливо в пацієнтів з уродженою щілиною губи альвеолярного відростка і піднебіння. Знімні апарати-протези заміщають відсутні зуби і при необхідності закривають також залишкові дефекти на піднебіння. Закінчення ретенційного періоду визначають клінічно по

усталеності зубів і нормалізації функції, рентгенографічно - по відновленню структури кісткової тканини над кореннями зубів і між ними.

Використання сполученого методу лікування - хірургічного й апаратного - дозволяє застосовувати велику силу дії ортодонтичних апаратів, прискорити лікування і досягти стійких результатів.

Крім хірургічних утручань, що мають допоміжне значення, при лікуванні зубощелепних аномалій і деформацій застосовують наступні хірургічні заходи. Вони включають: 1) оперативні втручання при уроджених вадах розвитку обличчя і щелеп (хейло-, вело- і уранопластика); 2) хірургічне лікування травматичних, запальних або онкологічних ушкоджень у щелепно-лицьовій області; 3) хірургічне лікування при аномаліях розмірів і розташування щелеп; 4) операції при макрогლოსії.

Ортодонтичне лікування (методи, терміни, послідовність проведення) потрібно планувати разом із хірургом.

Хірургічне лікування при уроджених вадах розвитку обличчя і щелеп.

Лікування буває найбільше успішним, із погляду подальшого розвитку зубощелепної системи, якщо є спадкоємність у лікуванні таких хворих різними фахівцями (хірурги, ортоданти, ортопеди, педіатри й ін.). З ортодонтичної точки зору, показання до пластики верхньої губи залежать від виду щілини і розташування фрагментів верхньої щелепи. При щілині губи й альвеолярного відростка, наскрізній односторонній або двосторонній щілині губи, альвеолярного відростка і піднебіння без порушення розташування фрагментів верхньої щелепи дитини можна оперувати після народження. При порушенні розташування фрагментів верхньої щелепи доцільно до тримісячного віку виправити форму верхньої щелепи за методом Мак-Ніла, а потім зробити хейлопластику. Ортодонтичне виправлення форми верхньої щелепи, особливо при односторонній і двосторонній уродженій щілині губи, альвеолярного відростка і піднебіння, полегшує хейлопластику в зв'язку з нормалізацією розташування верхньої губи. Встановлення в правильному положенні зміщеної вперед міжщелепної кістки до тримісячного віку і закріплення результатів ортодонтичного лікування створюють умови для більш ефективного виконання уранопластики. Якщо ортодонтичне лікування не було проведено вчасно, то після тримісячного віку міжщелепна кістка значно зміщається вперед за рахунок росту сошника, нерідко повертається по осі, що значно утрудняє хейлопластику. Під тиском рубцево-зміненої верхньої губи після хейлопластики напрямок росту і місце розташування міжщелепної кістки змінюються. Вона зміщається вниз і назад. У результаті такого порушення збільшується зубоальвеолярна висота, поглиблюється різцеве перекриття. Нерідко міжщелепна кістка зміщається орально, що надалі викликає неправильне прорізування верхніх постійних передніх зубів.

Такі порушення, важко переборні в шкільному віці, можна попередити шляхом своєчасного надання ортодонтичної допомоги, наступної хейлопластики в дитячому періоді.

Щодо вікових показань до пластики піднебіння з ортодонтичної точки зору єдиної думки немає. Вибір вікового періоду залежить від виду щілини.

При щілині м'якого піднебіння, м'якого і твердого показана велоластика. При наскрізній одно- або двосторонній щілині губи, альвеолярного відростка і піднебіння доцільно застосовувати двоетапну операцію й ортодонтичне лікування, спрямоване на стимулювання росту верхньої щелепи по краях щілини за Мак-Нілом.

Терміни проведення операцій, що коригують, в області носа, верхньої губи, передодні порожнини рота і піднебіння залежать від виразності морфологічних, функціональних і естетичних відхилень у зубощелепній системі. Якщо після пластики верхньої губи спостерігаються її рубцеве стягування, укорочення, обмеження рухливості і при цьому відсутнє присінку порожнини рота в області верхніх різців, то з ортодонтичної точки зору показана пластична операція, що коригує, особливо при односторонній наскрізній щілині губи, альвеолярного відростка і піднебіння. Її варто робити перед прорізуванням перших постійних молярів і зміною різців, тобто в 5,5-6,5 років. Цей вікової період найбільш сприятливий для початку ортодонтичного лікування в зв'язку з його збігом із періодом активного росту щелеп і можливістю застосування ортодонтичних апаратів. Регулятором функцій III типу можна усунути тиск рубцево-зміненої верхньої губи на верхню щелепу, стимулювати її ріст і затримати ріст нижньої щелепи. Відсутність присінку порожнини рота в області різців утрудняє застосування цього апарата.

Якщо операція, що коригує, вчасно не виконана, то ротовий подих і неправильне ковтання при такій деформації гальмують ріст верхньої щелепи, сприяють низькому розташуванню язика і при його порушеній функції - стимулюванню росту нижньої щелепи. З віком порушення росту щелеп приводить до різко виражених аномалій і деформацій обличчя.

6. Матеріали для самоконтролю:

А. Завдання для самоконтролю (таблиці, схеми, малюнки, графіки):

1. Занотувати в конспект методи, що застосовуються для лікування ортодонтичних хворих;
2. Занотувати в конспект визначення апаратурного методу лікування;
3. Занотувати в конспекті види біологічного методу лікування;
4. Занотувати в конспекті види хірургічного методу лікування;
5. Занотувати в конспекті види протетичного методу лікування;
6. Занотувати в конспекті визначення комбінованому методу лікування;

Б. Задачі для самоконтролю:

1. Показанням до хірургічної корекції вуздечки язика є формуюча аномалія прикусу у віці:
 - а) до 3 років;
 - б) 3-7 років;
 - в) 7-9 років;
 - г) після 9 років;
 - д) після 15 років.

2. Показанням до хірургічної корекції вуздечки язика є порушення вимови язично-піднебінних звуків у віці:

- а) до 3 років;
- б) 3-7 років;
- в) 7-9 років;
- г) після 9 років;
- д) у будь-якому віці.

3. Хірургічну корекцію вуздечки верхньої губи доцільно проводити у віці:

- а) до 1 року;
- б) 1-3 роки;
- в) 3-6 років;
- г) 6-8 років;
- д) старше 8 років.

4. Абсолютним показанням до пластики вуздечки верхньої губи є:

- а) порушення змикання губів при вільному носовому подиху;
- б) діастема;
- в) факт наявності аномалії вуздечки верхньої губи;
- г) відсутність закладання 21;
- д) множинні тремі.

5. Аномалія вуздечки нижньої губи частіше приводить:

- а) до дефекту промови;
- б) до локальному пародонтиту;
- в) до сплюснення центрального фрагмента нижньої щелепи;
- г) до порушення співвідношення щелеп;
- д) до віялоподібної розбіжності зубів.

6. Пластика присінку порожнини рота проводиться у віці:

- а) до 3 років;
- б) 3-7 років;
- в) 7-9 років;
- г) 9-12 років;
- д) 12-15 років.

7. При якому з перерахованих пороків може знадобитися новонародженому невідкладна допомога:

- а) аномалія вуздечки верхньої губи;
- б) аномалія вуздечки язика;
- в) щілина верхньої губи;
- г) свищ на губі;
- д) щілина піднебіння.

8. Прямим показанням до видалення надкомплектного зуба служить:

- а) визначення його наявності методом рентгенографії;
- б) невідповідність форми коронки надкомплектного зуба груповій приналежності;
- в) невідповідність ступеня сформованості зуба віку дитини;
- г) затримка прорізування або дистопія комплектного зуба;

д) не зазначений.

9. У якому випадку при пластиці вуздечки верхньої губи показана компактостеотомія:

- а) завжди показана;
- б) при діастемі, що перевищує 2 мм і дивергенції коренів;
- в) при виражених фіброзних тяжках;
- г) при будь-якій діастемі;
- д) правильної відповіді немає.

10. Найбільш раціональним показанням до операції пластики присінку порожнини рота в дітей служить:

- а) наявність гінгівіта і дрібного присінку порожнини рота;
- б) виявлення дрібного присінку порожнини рота як чинника ризику для формування патології;
- в) коротка вуздечка нижньої губи;
- г) наявність аномалії прикусу;
- д) у дітей не показано.

11. Оптимальним для хейлопластики є:

- а) грудний вік;
- б) преддошкільний вік;
- в) дошкільний вік;
- г) шкільний вік;
- д) період новонародженості.

12. Показанням до послідовного видалення зубів по Hotz є:

- а) звуження зубних рядів;
- б) укорочення зубних рядів;
- в) невідповідність розмірів зубів і щелеп;
- г) щира прогенія;
- д) наявність надкомплектних зубів.

13. Вирішальним при визначенні ортодонтичних показань до видалення зубів є:

- а) зміна форми зубних рядів;
- б) ступінь звуження зубних рядів;
- в) недостатність апікального базису;
- г) ступінь нестачі місця;
- д) зменшення довжини переднього відрізка.

Ситуаційні задачі.

Задача № 1.

У клініку до лікаря ортодонта звернулися батьки з дитиною 5 років із скаргами на естетичний дефект. Об'єктивно: обличчя без патологічних змін. Стан прикусу: визначається сагітальна щілина 5 мм, співвідношення іклів і других тимчасових молярів горбикове, верхні фронтальні зуби перекривають нижні на $\frac{1}{2}$ розміру коронки, серединні лінії збігаються, співвідношення в бічній ділянці правильне, нижня зубна дуга має форму трапеції. Дитина не

вимовляє звук “р”, визначається симптом “сердечка”.

5. Поставити діагноз по класифікації Л.П.Григор'євої.
6. Вибрати метод лікування, скласти план лікування.

Задача № 2.

При профілактичному огляді в школі в дитини 8 років ортодонт виявив наступне: обличчя без особливостей, у порожнині рота визначається щілина між центральними різцями на верхній щелепі до 3 мм. Інших змін не спостерігається. Вузечка верхньої губи у виді товстого щільного тяжа прикріплюється до гребеня альвеолярного відростка.

5. Поставити діагноз по класифікації Калвеліса.
6. Вибрати метод лікування, скласти план лікування.

Задача № 3.

У клініку звернувся пацієнт 13 років із скаргами на неправильно розташований зуб на верхній щелепі. Об'єктивно: обличчя симетрично, пропорційно, носогубні і підборідна складки виражені помірно. Стан прикусу: у сагітальній і вертикальній площинах без патологічних змін; у трансверзальній площині - серединні лінії між різцями не збігаються, співвідношення в бічній ділянці правильне, 3¹ прорізався з вестибулярної сторони, місця в зубній дузі недостатньо на 2/3 ширини зуба.

5. Поставити діагноз по класифікації Енгля.
6. Вибрати метод лікування, скласти план лікування.

Задача № 4.

При клінічному огляді дитини 9 років виявлено: обличчя без патологічних змін. У порожнині рота визначається сагітальна щілина до 6 мм, співвідношення іклів і перших постійних молярів нейтральне, верхні різці перекривають нижні на 1/3 висоти коронки, у фронтальній ділянці на нижній щелепі визначається скупченість зубів II ступеня, глибина присінку порожнини рота 3 мм.

5. Поставити діагноз по класифікації Калвеліса.
6. Вибрати метод лікування, скласти план лікування.

Задача № 5.

На консультацію до лікаря ортодонта спрямована дитина 9 років. При огляді виявлено: обличчя вузьке, у сагітальній і вертикальній площинах без особливостей. Визначається скупченість зубів у фронтальній ділянці верхньої щелепи III ступеня, сума ширини різців верхньої щелепи 34 мм.

5. Поставити діагноз по класифікації Л.П.Григор'євої.
6. Вибрати метод лікування, скласти план лікування.

7. Література.

Основна література:

1. Фліс П.С. Ортодонтія. - Вінниця: «Нова книга», 2006. - 308 с

2. Руководство по ортодонтии /под общей редакцией проф. Ф.Я. Хорошилкиной/ М. «Медицина» 1982.

Додаткова:

1. Виноградова Т.Н. «Стоматология детского возраста» М. «Медицина», 1987.
2. Головкин Н.В. Профилактика зубоцелепных аномалий. - Винница: Нова Книга, 2005.
3. Григорьева Л.П. Прикус у детей. - Киев: Здоровье, 1995 г. - 231 с.
- Каспарова и соавт. «Заболевание височно-нижне-челюстного сустава у детей и подростков» М. «Медицина», 1981.
4. Колесов А.А. «Стоматология детского возраста» М. «Медицина», 1991.
5. Криштаб С.И., Василевская З.Ф., Мухина А.Д., Неспрядько В.П. Лечение зубо-челюстных деформаций Киев, «Здоров'я», 1982 с. 190.

Міністерство освіти і науки України
Сумський державний університет
Медичний інститут
Кафедра стоматології

«Затверджено»
на засіданні кафедри стоматологія
протокол № 1 від 28.08.2017 р.
Зав. кафедр д.м.н. _____ Лахтін Ю. В.

**Методичні вказівки
для самостійної роботи студентів
під час підготовки до практичного заняття
з дисципліни «Ортодонтія», 4 курс**

Суми 2017

**Методичні вказівки складено:
асистент кафедри, к. мед. н. Галич Л.В.**

Тема: Аномалії окремих зубів (кольору, форми, кількості, прорізування, розміру). Причини виникнення, клініка, діагностика, особливості лікування і профілактики.

Кількість навчальних годин - 2 години

1. Актуальність теми.

Значний відсоток аномалій зубощепної системи займають аномалії окремих зубів, що за своїм походженням мають різну етіологію і вимагають як терапевтичного, так і ортопедичного втручання. Тому знання етіології вад розвитку окремих зубів має велике значення в профілактиці і лікуванні даної аномалії.

2. Навчальні цілі.

- Сформувати в студентів уявлення про аномалії окремих зубів
- Знати аномалії кольору зубів. Етіологію, клініку, діагностику, лікування
- Знати аномалії структури твердих тканин зубів. Етіологію, клініку, діагностику, лікування
- Знати аномалії форми зубів. Етіологію, клініку, діагностику, лікування
- Знати аномалії розмірів зубів. Етіологію, клініку, діагностику, лікування
- Знати аномалії кількості зубів. Етіологію, клініку, діагностику, лікування
- Знати аномалії прорізування зубів. Етіологію, клініку, діагностику, лікування
- Опанувати навичками визначення відхилень у розвитку зубів
- Вміти призначити відповідне лікування

3. Теоретичні питання:

1. У якій класифікації зубощелепних аномалій найбільш повно визначаються аномалії окремих зубів?
2. Визначення терміна дисколорити. Етіологія, клініка, діагностика, лікування.
3. Аномалії форми зубів. Етіологія, клініка, діагностика, лікування.
4. Аномалії прорізування зубів. Етіологія, клініка, діагностика, лікування.
5. Аномалії розміру зубів. Етіологія, клініка, діагностика, лікування.
6. Аномалії структури твердих тканин. Етіологія, клініка, діагностика, лікування.
7. Аномалії термінів прорізування зубів. Етіологія, клініка, діагностика, лікування.
8. Аномалії кількості зубів. Етіологія, клініка, діагностика, лікування.

4. Зміст навчального матеріалу.

Аномалії будови і вади розвитку зубів у більшості випадків описуються в розділах за назвою “Некаріозні ураження твердих тканин”. В останніх випадках, аномалії будови тканин зуба і вади розвитку описуються поруч із травмою зубів (Патрикеев В.К., 1973; Чупрынина Н.М. 1974, та інші).

Ряд авторів об'єднують аномалії будови і вади розвитку тканин зуба за назвою “гіпоплазія зуба” (Агапов Н.И., 1929; Вайс С.И., 1965; Патрикеев В.К., 1973) і дають опис їх у залежності від клінічних симптомів патології: як “плямиста гіпоплазія”, “хвиляста емаль”, ”бородавчаста гіпоплазія”, “потоншення емалі” та інше.

Вище названі групи вад клінічно можуть виявлятися ізольованно і сполучуватися з іншими видами аномалій будови і вад розвитку обличчя і щелеп, а також з аномаліями і вадами органів і систем усього дитячого організму.

Тканини зуба мають різне походження: ектодермальне (емаль) і мезодермальне (дентин, пульпа, цемент). Процес розвитку зубів включає наступні етапи: закладання, формування емалі, формування й обвапнення дентину і цементу кореня, резорбцію кореня (для тимчасових зубів), дозрівання тканин зуба після прорізування.

Формування тканин зуба у всі періоди внутрішньоутробного, внутрішньо щелепного розвитку і дозрівання після прорізування проходить при участі систем життєзабезпечення, що опосередковані пульпою зуба, періодонтом і слиною.

Таким чином, аномалії будови і вади розвитку зуба можуть бути результатом спадкових і придбаних вад будови первинної тканини (ектодерми і мезодерми), з яких формується емаль, дентин, цемент. Також можуть виникати в результаті порушення механізму формування емалі і дентину коронки зуба, дентину і цементу кореня, механізму прорізування зуба і резорбції коренів, механізму дозрівання зуба після прорізування та інше.

Крім того, аномалії будови і вади розвитку зуба можуть виникати і розвиватися як закономірності патогенезу системної патології спадкової, уродженої, придбаної.

Виходячи з вище перерахованого, відомі аномалії будови і вади розвитку зуба рекомендують класифікувати у відповідності з наступним групуванням.

I. Аномалії будови тканин зуба, що передаються спадково, обумовлені недосконалістю будови тканин, що утворюють емаль і дентин.

-синдром Стейнтон-Капдепона (спадкове порушення будови емалі і дентину одночасно); тип спадкування аутосомно-домінантний;

-недосконалий амелогенез гіпопластичного типу; спадкування рецесивне, зчеплене з X - хромосомою, і аутосомно-домінантне;

-недосконалий дентиногенез гіпопластичного типу, спадкування рецесивне.

II. Аномалії кількості, розміру і форми зубів, що обумовлені спадковою передачею зразка, числа, розміру і форми зубів та інше, тип спадкування ізольованої патології аутосомно - домінантний.

III. Аномалії будови і вади розвитку тканин зуба, що виникли як закономірність патогенезу системної патології в організмі дитини.

Спадкові, уроджені і придбані: “янтарні” зуби при недосконалому остеогенезі; зуби Гетчинсона при уродженому синдромі; сірі, сіро-сині, коричневі зуби при гемолітичному синдромі і гемолітичній жовтухах різної етіології; адентія, гіподентія і шипоподібні зуби при ектодермальній дисплазії, мікродентії при гіпофізарному нанизмі.

IV. Аномалії будови і вади розвитку тканин зуба, які обумовлені впливом зовнішніх чинників - флюороз, “тетрациклінові” зуби, системна неспецифічна гіпоплазія тканин тимчасових зубів у дітей, що народилися недоношеними та інше. Осередкова гіпоплазія обумовлена травмою, тривалим хронічним оститом, хронічним остеомієлітом, пухлинами. Кожна з описаних груп аномалій будови і вади розвитку має свої індивідуальні клінічні і рентгенологічні симптоми, які обумовлені чинником виникнення і механізмом дії. Виразність кожного симптому патології в переважаючій більшості спостережень виявляється по різному, що пояснюється різною інтенсивністю дії етіологічних чинників, тривалістю і періодом їхнього впливу на структури тканин зубів, що формуються.

Форма, розмір, колір і кількість зубів можуть змінюватися при різних патологічних станах організму. Прорізування зубів затримується при рахіті, туберкульозі, захворюваннях нервової та ендокринної систем, а також при неправильному розташуванні зачатків зубів, періодонтиті тимчасових зубів, порушеннях розвитку щелеп. Частіше за інші ретенції підлягають постійні ікла верхньої щелепи, другі премоляри і треті моляри нижньої щелепи. Рідше спостерігається прискорене прорізування зубів, що зв'язують з акселерацією.

Надкомплектні зуби часто спостерігаються в постійному прикусі, мають неправильну, рідко нормальну форму. Такі зуби можуть знаходитися в зубному ряді або розташовуватися поза ним. Переконливого пояснення причин розвитку подібних аномалій немає однак, очевидно цю патологію варто розглядати як результат надмірної продукції пластинки, з якої утворюються зуби. Відомі випадки зменшення загальної кількості зубів - адентія. Повна адентія виникає рідко, що може бути зв'язано з глибокими порушеннями частіше спадкового характеру.

Найпоширеніша аномалія зубів - зміна форми, числа і розміру коренів зубів, може бути обумовлена генетичним чинником і ендокринними порушеннями. Спостерігається також зрощення або злиття зубів, аномалії розвитку форми їхніх коренів і інвагинації зубів.

Аномалії кольору - При оцінці виду кольору коронки зуба варто мати уяву про колір зубів у нормі і під впливом на них деяких чинників. Здорові зуби мають білий колір із різного роду відтінками від голубовато - білого (тимчасові зуби) до блідо-сірого або навіть жовтуватого (постійні зуби).

На зміну кольору зуба впливають численні ендogenous чинники. Так зуби можуть фарбуватися в рожевий колір при крововиливах у пульпу в результаті вірусного гепатиту або холери. Жовтий відтінок набувають зуби при проникненні пігментів при жовтусі. Тривалий прийом антибіотиків тетрациклинової групи майбутньою матір'ю (в останні 6 місяців вагітності), а також дітьми дошкільного віку сприяє в зміні кольору тимчасових і постійних зубів дитини в сірувато-жовтий колір. Зміна кольору зубів виникає і після некроза пульпи, якщо в результаті проникнення продуктів гнильного розпаду через дентинні каналці (трубочки) емаль зуба стає більш тьмяною.

До зовнішніх чинників, що сприяють змінам кольору емалі на той або інший термін, відносяться харчові і лікувальні речовини. Ягоди (чорниця, черемшина) фарбують зуби в синьо-чорний колір. Лікувальні засоби, що застосовуються для полоскання порожнини рота або ротових ванночок, також на нетривалий термін додають зубам і слизуватій оболонці рота жовтий або коричневатий відтінок (лактат етекридину, перманганат калію й ін.). Свинець додає шийкам зубів фіолетовий колір.

Ряд лікарняних препаратів, що використовують стоматологи для проведення ендодонтичних процедур, також можуть на тривалий термін змінити нормальний колір емалі і дентину. Жовтогарячий колір твердих тканин зуба може мати місце після застосування резорцин-формалінового методу з метою медикаментозної обробки кореневих каналів премолярів і молярів або пломбування каналів цих зубів резорцин-формаліновою пастою, а також парацином.

До фарбування коронки зуба в чорний колір приводить метод сріблення, а також незадовільна ізоляція тканин зуба прокладковим матеріалом (лак, фосфатцемент) при пломбуванні срібною амальгамою і галодентом М (особливо при порушенні правил готування зазначених амальгам).

Зуб може також стемніти в результаті окислювання в каналі уламків дрібних металевих ендодонтичних інструментів (кореневі голки, пульпоекстрактори та ін.) або при використанні для пломбування каналів штифтів із неблагородних металів. Коричневий а також чорний наліт на зубах спостерігається в курців.

Стійка невідповідність фарбування зубної поверхні зветься **дисколорит**. Лікування - терапевтичне (відбілювання твердих тканин, косметичне відновлення пломбувальними матеріалами групи композитів), а також косметичне протезування.

Аномалії форми зубів - шипоподібні зуби. Зуби, що мають конусоподібну форму. Шипоподібними можуть бути центральні і бічні різці, ікла, рідше бічні зуби верхньої і нижньої щелепи. Така форма зубів спостерігається при частковій адентії. Вони можуть бути також надкомплектними. Етіологія не з'ясована. Передбачається порушення розвитку зубних зачатків. Клінічна картина: незвичайна форма шипоподібних зубів незадовільна в естетичному відношенні. Крім того, такі

зуби можуть травмувати слизову оболонку. Лікування - протезування (покриття таких зубів коронками або видалення і заміщення штучними зубами).

Виродливі зуби - зуби неправильної форми. Зустрічаються частіше на верхній щелепі, як-от при уродженій щілині губи і піднебіння. До виродливих зубів відносяться центральні різці, по ріжучому краю яких є ерозія зубів у виді півмісячної виїмки із шипами. Виродливі зуби можуть бути причиною аномалійного розташування сусідніх зубів. Етіологія - невідома. Передбачається порушення розвитку зубних зачатків. Лікування - виправлення форми виродливого зуба шляхом протезування або його видалення, наступне виправлення положення сусідніх зубів і заміщення дефекту протезом.

Аномалії кількості зубів - Адентія. Уроджена відсутність тимчасових, постійних зубів і зачатків. Розрізняють адентію часткову (відсутність деяких зубів) і повну (відсутність усіх зубів). Повна адентія зустрічається рідко. Етіологія - недостатньо в'ясна. Припускають, що відіграють роль порушення розвитку ектодермального зародкового листка, із якого утворюються зубні зачатки, ендокринні порушення, спадковість.

Клінічна картина: адентія сполучується з такими порушеннями, як діастема, зсув зубів, неправильна форма їх, зниження прикусу, травматичне первантаження окремих зубів або їхніх груп, знижена ефективність жування, нечітка вимова звуків. Тимчасові зуби при адентії постійних (частіше ікла і другі моляри) можуть затримуватися в зубних рядах на термін до 45 років і більше у порівнянні з віковим періодом їхньої фізіологічної зміни. Уроджена відсутність до 10 постійних зубів (ікла верхньої щелепи, другі премоляри, треті моляри) відносять до фізіологічної репродукції. Рідше відсутні більше 10 постійних зубів і їхніх зачатків, що може сполучуватися з порушенням розвитку других похідних ектодерми: шкіри, потових і сальних залоз, волосся, нігтів, кришталика, нервів. Адентія, ангідроз і гіпотріхоз характерні для ангідротичної ектодермальної дисплазії. Мезіодистальні розміри постійних зубів при аномаліях прикусу, обумовлених частковою адентією більше ніж 10 постійних зубів, зменшені. Спостерігається ретроположення верхньої щелепи, зменшення довжини її базису, а також висоти нижньої частини обличчя. Зі збільшенням кількості відсутніх зубів прояв порушень підсилюється. На підставі даних комплексного обстеження хворих Ф.Я.Хорошилкіной і С.Х.Агаджаняном(1985) запропонована класифікація порушень у зубощелепно-лицевій області, обумовлених частковою адентією, з урахуванням морфологічних, функціональних і естетичних відхилень. Діагноз ставлять на підставі клінічного і рентгенологічного обстеження зубних рядів, щелеп, лицьового скелета з урахуванням анамнестичних даних, а також вивчення діагностичних моделей щелеп.

Лікування - при плануванні ортодонтичних заходів для усунення діастеми, що обумовлена уродженою відсутністю верхніх бічних різців, необхідно оцінювати розташування осей центральних різців і зачатків

коронки постійних іклів. При сприятливому закладанні останніх варто прагнути шляхом масажу й ортодонтичних заходів направляти прорізування іклів так, щоб вони розташовувалися між центральними постійними різцями і тимчасовими іклами або за останнім, що забезпечує безперервність зубного ряду. У комплекс ортодонтичних заходів включають протрузію верхніх центральних різців при мезіальному прикусі і при відсутності нижніх різців, використовуючи протез для нижньої щелепи з зубами, змодельовані їх у вигляді похилої площини. При показаннях до ретрузії верхніх центральних різців виготовляють знімний протез для верхньої щелепи з кламерами, у тому числі на останні моляри верхньої щелепи з навитими трубками за Вольським, застосовують назубну дугу, що прилягає до коронок зубів, що переміщуються і яка з'єднана з лицьовою дугою. Назубну дугу вставляють у навиті трубки. За рахунок тяги досягають піднебінного нахилу різців. Задача попереднього ортодонтичного лікування перебуває в усуненні діастеми і трем, зміні нахилу і форми зубів, що полягає, заміщення відсутніх зубів, підвищення прикусу, поліпшення функції жування і мови. Для усунення аномалії використовують еджуайз - техніку. Передні зуби конусоподібної форми рекомендують покривати коронками, облицьованих пластмасою в результаті чого досягається правильна анатомічна форма зубів і поліпшується фіксація знімних протезів. Місце для штучних верхніх бічних різців можна створити шляхом зближення центральних різців і латерального переміщення іклів. З цією метою застосовують знімні апарати - протези з пружинами і кламмерами. За показниками до підвищення прикусу і наявності низьких коронок, тимчасових і постійних зубів на зубах закріплюють металеві коронки і застосовують телескопічну систему зміцнення знімних протезів з оклюзійними накладками на ці зуби.

Гіпердонтія - наявність надкомплектних зубів. Етіологія не з'ясована. Передбачається закладання надкомплектних зубних зачатків у надмірній кількості. Клінічна картина - зуби частіше розташовуються в ділянці центральних і бічних різців, рідше - в ділянці нижніх різців і інших ділянок зубоальвеолярних дуг. У залежності від їхньої кількості, розташування, а також періоду формування прикусу ці зуби можуть сприяти утворенню різних деформацій зубних рядів. Розмір і форма надкомплектних зубів різні. Звичайно такі зуби менше ніж сусідні і мають вид конуса. Іноді їхня форма аналогічна сусіднім зубам або атипова. Широкі коронки зустрічаються рідко; звичайно вони злиті з надкомплектними. Ретенувані надкомплектні зуби частіше розташовуються в ділянці коренів різців і іклів, між ними; нерідко зміщені у вестибулярному, оральному, латеральному напрямках, повернуті навколо осі, нахилені, розташовані горизонтально. Іноді їхні коронки спрямовані у бік верхівок коренів сусідніх зубів, а корені звернені до верхівки альвеолярного відростка, що сприяє їх стійкій ретенції. Надкомплектні зуби можуть бути чинником зсуву сусідніх зубів, затримки їх прорізування, діастеми, скривлення коренів сусідніх зубів, повороту навколо осі, зсуву і ретенції зубів, невідповідності розмірів зубних рядів, порушення прикусу. Діагноз ставлять на підставі клінічного і рентгенологічного

обстеження зубних рядів, щелеп, а також вивчення діагностичних моделей щелеп. Лікування – надкомплектні зуби, що прорізулися в перші місяці життя, та ускладнюють грудне вигодовування, а також травмують молочну залозу матері, а також язик і слизову оболонку дитини, підлягають видаленню. У тимчасовому прикусі варто видаляти усі надкомплектні зуби, що прорізулися, а також ретензовані зуби, що розташовані поверхово.

Аномалії термінів прорізування зубів - дострокове (передчасне) прорізування тимчасових і постійних зубів. Описано випадки внутрішньоутробного прорізування окремих передніх зубів. Для того щоб охоронити молочну залозу матері від травмування і не порушити годування дитини, рекомендують видаляти зуби котрі передчасно прорізулися.

Спізніле прорізування як тимчасових, так і постійних зубів. Описані випадки прорізування зубів у похилому віці (восьмі зуби, ікла). Етіологія - чинниками є перенесені інфекційні захворювання, рахіт, ендокринні порушення; запальні захворювання в щелепно-лицевій ділянці, раннє видалення тимчасових зубів або затримка в зубній дузі, неправильне положення зачатків зубів, надкомплектні зуби. Діагноз - ставлять на підставі клінічного і рентгенологічного дослідження. Лікування - профілактика рахіту і дитячих інфекційних хвороб. Лікування тимчасових зубів із метою їх зберігання до настання фізіологічної зміни. Для стимулювання прорізування постійних зубів у випадку раннього видалення тимчасових призначають дитячі знімні протези. Іноді оголюють коронки ретензованих зубів. Видаляють надкомплектні зуби, що перешкоджають прорізуванню постійних.

Ретенція зубів - ретенованим називається сформований зуб, що розташований у щелепі і який не прорізався протягом 2 років після настання терміна нормального прорізування. Ретенованими частіше за інші бувають постійні центральні різці, ікла, другі премоляри і треті моляри, а також надкомплектні зуби. Етіологія - ретенція зубів може бути обумовлена ендокринними порушеннями, надкомплектним зубом, що розташований на шляху прорізування ретенованого зуба, неправильного закладання в щелепі, атиповою будовою зуба, затримкою зміни тимчасового зуба, недорозвиненням альвеолярного відростка, запальними процесами або травмою щелеп. Діагноз ставлять у результаті клінічного і рентгенологічного обстеження, при якому визначають наявність і розташування ретенованого зуба. Лікування - залежить від віку пацієнта, розташування ретенованого зуба, наявності для нього місця в зубному ряду, формування верхівки зуба. При затримці тимчасового зуба і правильного положення постійного показане видалення зуба. Якщо ретенований різець розташований на відповідному місці, має правильну форму, місця для нього в зубній дузі досить, то після усунення перешкод, тобто видалення надкомплектного зуба, він може прорізватися самостійно, особливо якщо його корінь не сформований. Використання лазерного світла сприяє прискоренню прорізування зуба. Видаляти надкомплектні зуби необхідно до закінчення формування коренів комплектних зубів. Застосування знімного

протеза стимулює прорізування ретенуваних зубів. Необхідно віддавати перевагу сполученню хірургічного втручання й активного ортодонтичного лікування. Одночасно з видаленням надкомплектних зубів потрібно частково оголювати коронки ретенуваних зубів, після чого на них закріплюють металеві ковпачки з петлями або гачками, брекети, гачки. Потім ретенвані зуби встановлюють у правильне положення знімними або незнімними ортодонтичними апаратами з пружинами, назубними дугами або гумовою тягою. При нестачі місця розширюють зубний ряд, додають до апарата гвинти і пружини. У тих випадках, якщо під тиском ретенваного надкомплектного зуба виникає значний зсув зачатка центрального різця, можлива трансплантація останнього після видалення надкомплектного зуба і витягування комплектного. Протипоказанням до такого способу лікування є скривлення кореня комплектного зуба. При неправильному або глибокому заляганні ретенваного зуба тимчасовий зуб може бути збережений, особливо у віці старше 15 років. Для стимулювання прорізування ретенуваних зубів запропоновані методи функціонального подразнення за допомогою знімної пластинки з накушувальною площадкою за Катцем, електро - або вібровакуумна стимуляція або лазерна терапія. Для прискорення прорізування затриманого зуба можна оголити його коронку і закріпити на ній ковпачок або каблучку з гачком для наступного витягування за допомогою ортодонтичного апарата. Ретенвані зуби, що глибоко лежать, можуть залишатися в щелепі тривалий час. Вони підлягають видаленню, якщо починають давити на корені сусідніх зубів і викликати їх резорбцію або стають причиною неврологічного болю.

Аномалії розміру зубів. Макро - мікродентія - зуби більшого або меншого розміру в порівнянні з нормою. При гармонійному формуванні зубощелепної системи співвідношення ширини коронок зубів і форми обличчя (співвідношення його довжини і ширини) не порушується. Розрізняють індивідуальну макро - і мікродентію з уразованням форми обличчя, а також абсолютну макродентію, при якій сума ширини мезіо - дистальних розмірів коронок верхніх чотирьох різців дорівнює 35 мм або більше. Надмірно великі зуби, частіше верхні різці, називають гігантськими. Етіологія - розміри зубів генетично детерміновані. Спадковість широких коронок зубів і вузького обличчя або вузьких коронок зубів і широкого обличчя приводить до індивідуальної невідповідності цих розмірів. Клінічна картина - аномалії розмірів зубів приводять до порушень розташування сусідніх зубів, що розміщенні навпроти, порушенням прикусу, функціональним і естетичним порушенням. При макродентії сусідні зуби відхиляються у вестибулярному або оральному напрямку, повертаються навколо осі, залишаються ретенуваними в зв'язку з відсутністю місця в зубній дузі, при мікродентії спостерігають проміжки між зубами. Діагноз ставлять на підставі клінічного обстеження й антропометричного вивчення обличчя, зубів і діагностичних моделей щелеп дітей, їхніх батьків і близьких родичів. Лікування - при макродентії видалення окремих зубів за ортодонтичними показаннями, у тому числі застосування методу

послідовного видалення окремих зубів по Хотцу або видалення перших тимчасових молярів разом із зачатками перших премолярів. При мікродентії тріми між зубами частіше усувають шляхом зубного протезування, рідше мезіально переміщують різці та ікла і усувають дефекти зубних дуг, що виникли, шляхом протезування.

Аномалії структури твердих тканин: флюороз -захворювання, що зв'язано з інтоксикацією фтором, що виникає при використанні питної води з підвищеним утриманням фтору. Точний механізм виникнення флюороза до кінця не вивчений. Найбільше доцільним варто вважати уявлення про гематогенно- токсичний вплив фтору на енамелобласти в період розвитку зубного епітеліального органа, що приводить до неправильного формування емалі. *Клінічна картина* залежить від форми захворювання. По Патрикееву виділяють прояви флюороза зубів: штрихову, плямисту, меловидно - крапчату, ерозивну, деструктивну. Перші дві форми протікають без утрати, а ерозивна і деструктивна - із утратою тканин зуба. *Лікування* - залежить від стадії патологічного процесу: рекомендується відбілювання розчинами неорганічних кислот; мікро абразія флюорозних плям із використанням паст, до складу яких входить соляна кислота, карборунд і кремнієвий гель. Широке застосування знаходять методи відновлення форми коронок зубів із використанням композитних пломбувальних матеріалів, що дозволяють відновити форму коронки без препарування тканин. Поряд із цим для відновлення коронок зруйнованих зубів часто показане ортопедичне лікування. У деяких випадках при відломі коронок або руйнації значної частини їх для фіксації використовують штифти.

Спадкові порушення розвитку тканин зубів - деякі генетичні мутації можуть впливати на формування твердих тканин зубів - емаль, дентин. *Аутосомний домінантний ямочний гіпопластичний неповноцінний амелогенез* як тимчасових так і постійних зубів. Емаль зубів звичайної нормальної товщини, але на її поверхні хаотично розташовані ямки невеликих розмірів. Ямки охоплюють губні поверхні в більшому ступені, ніж язичні. Спостерігається тенденція до розташування ямок вертикальними стовпчиками. Зуби стають темно-сірими, рябими на вигляд, унаслідок фарбування ямок, після того як зуби піддаються впливу ротової рідини. *Аутосомний домінантний місцевий гіпопластичний неповноцінний амелогенез* - дефект виявляється у вигляді горизонтальних поруч ямок, лінійних поглиблень. Такий стан найбільше проявляється на вестибулярній поверхні зубів і охоплює третину емалі в його серединній частині. Виявляється як на тимчасових так і постійних зубах. *Аутосомний домінантний гладкий гіпопластичний неповноцінний амелогенез* - емаль тонка і тверда. Товщина емалі складає третину нормальної. Бічні контакти зубів відсутні. Деякі ділянки емалі можуть бути відсутні, особливо по ріжучому краю, і на жувальних поверхнях. *Аутосомний домінантний грубий гіпопластичний неповноцінний амелогенез* - характерна тверда емаль із грубою, гранулоподібною поверхнею. Така емаль частіше сколюється від розташованого нижче дентину, ніж стирається, як гладка емаль. Товщина

емалі складає восьму частину товщини нормальної, у результаті чого складається враження, що зуби були обточені під коронки. *Аутосомний рецесивний грубий неповноцінний амелогенез* - при неповному розвитку емалі зуби, що прорізалися, мають жовтий колір. Поверхня їх груба, гранулоподібна. Емаль майже відсутня. Зуби розташовані рідко, прикус відкритий. Серед зубів, що повинні прорізатися, багато відсутні. Ушкоджуються як тимчасові, так і постійні зуби. *X- зчеплений гладкий неповноцінний амелогенез* - зуби не мають бічних контактів. Спостерігається підвищене стирання ріжучого краю і жувальних поверхонь, особливо у дорослих. Дефект емалі виражається тим, що вертикальні смужки нормальної товщини перемежуються зі смугами гіпопластичної емалі. Іноді на дні канавок можна спостерігати дентин. Лікування кожної аномалії проводиться відповідно клінічних проявів.

4. Матеріали для самоконтролю:

Тести

1. До розвитку флюороза зубів приводить:

- а) загальні захворювання дитини;
- б) захворювання матері в період вагітності;
- в) надмірне утримання фтору в питній воді;
- г) їжа з надмірним складом вуглеводів;
- д) недостатня гігієна порожнини рота.

До місцевої гіпоплазії емалі постійних зубів приводять:

- а) загальні захворювання матері під час вагітності;
- б) загальні захворювання дитини на першому році життя;
- в) запалення від коренів тимчасових зубів і вколочених вивихів тимчасових зубів;
- г) штучне вигодовування дитини.
- д) всі відповіді вірні.

2. Спадково передаються:

- а) флюороз;
- б) гіпоплазія;
- в) наліт Пристлі;
- г) синдром Стептона-Капдепона;
- д) карієс зубів.

3. До зміни кольору коронки зуба в рожевий приводить:

- а) вживання відповідної їжі;
- б) некроз пульпи зуба;
- в) спадковість;
- г) розрив судинно-нервового пучка;
- д) відкладання зубного нальоту.

4. Етіологічними чинниками у виникненні мікродентії можуть бути:

- а) спадковість;
- б) порушення розвитку на етапі гістогенеза;
- в) травма;

- г) штучне вигодовування;
 - д) хвороби дитини на першому році життя.
5. Етіологічним чинником у розвитку надкомплектних зубів може бути:
- а) порушення в процесі ембріогенеза;
 - б) характер харчування;
 - в) шкідливі звички;
 - г) хронічний остеомієліт;
 - д) раннє видалення тимчасових зубів.
6. Методи лікування ретенуваних зубів:
- а) біологічний;
 - б) протетичний;
 - в) апаратурний;
 - г) комбінований;
 - д) хірургічний.
7. Причиною порушення термінів прорізування зубів може бути:
- а) порушення розвитку зубних дуг;
 - б) раннє видалення тимчасових зубів;
 - в) надкомплектні зуби;
 - г) розвиток дитини;
 - д) всі відповіді вірні.
8. Причинами утворення макродентії зубів можуть бути:
- а) надмірне вживання вуглеводної їжі;
 - б) карієс зубів;
 - в) незадовільний гігієнічний стан порожнини рота;
 - г) спадковість;
 - д) запальні процеси щелепно-лицьової області.
9. Абсолютна макродентія верхніх різців складає:
- а) 28-30 мм;
 - б) 30-31 мм;
 - в) 32 мм;
 - г) 33мм;
 - д) 35 мм.
10. Абсолютна макродентія нижніх різців складає:
- а) 32 мм;
 - б) 31 мм;
 - в) 30 мм;
 - г) 28 мм;
 - д) 27,0 мм.

Задачі

Задача №1.

У клініку звернулися батьки з дитиною 9 років зі скаргами на тривалу відсутність зуба на верхній щелепі.

При об'єктивному обстеженні виявлено: зовнішній огляд без особливостей. 165554531211┆2263646526

468544834241┆313273747536

Верхня зубна дуга перекриває нижню зубну дугу на 1/3 висоти коронок нижніх різців. Співвідношення на перших постійних молярах по першому класу Енгля. Форма зубних дуг правильна. В трансверзальній площині без змін.

Поставте діагноз по класифікації Калвеліса. Які методи діагностики необхідно провести для уточнення діагнозу. Охарактеризуйте тактику ведення такого пацієнта.

Задача №2.

У клініку звернулися батьки з дитиною 12 років зі скаргами на відсутність зуба на верхній щелепі. При об'єктивному обстеженні виявлено: зовнішній огляд без особливостей. 161514131211┘2223242526

468544434241┘313233343536

Верхня зубна дуга перекриває нижню зубну дугу на 1/3 висоти коронки нижніх різців. Співвідношення на перших постійних молярах за першим класом Енгля. Серединні лінії між різцями верхньої і нижньої щелепи збігаються. У бічних ділянках верхня зубна дуга ширше нижньої зубної дуги на ширину щічного бугра. В фронтальній ділянці верхньої щелепі визначається скупчене положення зубів першого ступеня. На панорамній рентгенограмі визначається зачаток 21 зуба правильної форми і розміру, розташований біля основи носа. Місця в зубній дузі для 21 зуба недостатньо.

Поставте діагноз по класифікації Калвеліса. Складіть план лікування і конструкцію ортодонтичного апарата.

Задача №3.

У клініку звернулася пацієнтка 23 років, зі скаргами на неправильне положення зубів на верхній щелепі. При об'єктивному обстеженні виявлено: зовнішній огляд без особливостей. 17161514131211┘21222324252627228

47464544434241┘3132333435363738

Верхня зубна дуга перекриває нижню зубну дугу на 1/3 висоти коронок нижніх різців. Співвідношення перших постійних молярів за першим класом Енгля. Різцевий контакт збережений. Серединні лінії між різцями збігаються, у бічних ділянках нижня зубна дуга перекриває верхню зубну дугу на ширину щічного бугра. На верхній щелепі положення зубів правильне. 12┘22 зуби мають мезіодистальний розмір 3мм, конічної форми.

Поставте діагноз по класифікації Калвеліса. Складіть план лікування і конструкцію ортодонтичного апарата.

Задача № 4.

У клініку звернулися батьки з дитиною 7 років зі скаргами неправильне положення зубів на верхній щелепі. При об'єктивному обстеженні виявлено: зовнішній огляд без особливостей. Прикріплення м'яких тканин у нормі.

165554535211┘216263646526

468584838241┘317273747536 Верхня зубна дуга перекриває нижню зубну дугу на 2/3 висоти коронок нижніх різців. Співвідношення на перших постійних молярах за другим класом Енгля. Проекції вуздечок губ збігаються, у бічних ділянках верхня зубна дуга ширше нижньої зубної дуги

на ширину щічного бугра. На верхній щелепі визначається проміжок між 12 \perp 21 розміром 5 мм. При пальпації альвеолярного відростка в цій ділянці визначається ущільнення опуклої форми.

Поставте діагноз по класифікації Калвеліса. Яка причина на ваш погляд може сприяти формуванню проміжку між різцями. Які методи дослідження необхідно провести для уточнення діагнозу.

Задача № 5.

У клініку звернулися батьки з дитиною 11 років зі скаргами на неправильне положення зубів на верхній щелепі. При об'єктивному обстеженні виявлено: зовнішній огляд без особливостей. Верхня зубна дуга перебиває нижню зубну дугу на 1/3 висоти коронок нижніх різців. Співвідношення перших постійних молярів за першим класом Енгля. Визначається збіг серединних ліній між центральними різцями. Правильний фісурно-бугорковий контакт. На верхній щелепі тісне розташування зубів 2 ступеня. Між 12 \perp 22 розташований зуб, який має два бугри, за формою, що нагадує премолар. Центральні різці повернуті навколо осі на 45°.

Поставте діагноз по класифікації Калвеліса. Визначте тактику ведення даного пацієнта. Складіть план лікування.

Задача № 6.

У клініку звернулися батьки з дитиною 8 років зі скаргами на зміну в кольорі передніх зубів. Місце проживання пацієнта район Полтавської області. Зовнішній огляд без особливостей. Прикріплення м'яких тканин у нормі. Прорізування зубів відповідно віку. Верхня зубна дуга перебиває нижню зубну дугу на 1/2 висоти коронок нижніх різців. Співвідношення перших постійних молярів за другим класом Енгля. У трансверзальній площині відхилень немає. Розташування зубів у зубній дузі правильне. На вестибулярній поверхні коронок 1611 \perp 2126 визначаються крейдоподібні плями, гладкі. Термометрія безболісна, зондування безболісне. Поставте діагноз за класифікацією Калвеліса. Обґрунтуйте тактику лікування даного пацієнта.

Задача №7.

У клініку звернулися батьки з дитиною 7 років із скаргами на відсутність в дитини постійних зубів у передній ділянці верхньої щелепи. З анамнезу в'ячено, що прорізування перших тимчасових зубів почалося у віці 11 місяців. При об'єктивному обстеженні виявлено: зовнішній огляд без особливостей. Прикус тимчасових зубів. Визначаються фізіологічні діастеми і тремі, прямий різцевий контакт.

Поставте діагноз по класифікації Калвеліса. Визначте тактику ведення даного пацієнта.

Задача №8.

У клініку звернулися батьки з дитиною 7 років за направленням лікаря стоматолога. З анамнезу: у дитини уроджена вада розвитку - щілина верхньої губи. При об'єктивному обстеженні виявлено: на верхній губі зліва рубець після хейлопластики. Визначається рубцева деформація слизової оболонки альвеолярного відростка зліва. 165554535211┘212263646526

468584834241┘313273747536

Верхня зубна дуга прекиває нижню зубну дугу на 1/2 висоти коронок нижніх різців. Співвідношення на перших постійних молярах по першому класу Енгля. Визначається зворотній різцевий контакт. Серединні лінії між різцями збігаються, у бічних ділянках фісурно-бугорковий контакт. 22 зуб має конічну форму, розташований на призначеному місці в зубній дузі.

Поставте діагноз по класифікації Калвеліса. Визначте тактику ведення даного пацієнта.

Задача № 9.

У клініку звернулися батьки з дитиною 4,5 років зі скаргами на неправильне розташування зубів на нижній щелепі. При об'єктивному обстеженні виявлено: зовнішній огляд без особливостей. Прикріплення м'яких тканин у нормі.

5554535251┘6162636465

468584838241┘3172737475

У фронтальній ділянці прямий різцевий контакт. 41┘31 прорізалися ріжучим краєм в оральному положенні.

Поставте діагноз по класифікації Калвеліса. Визначте тактику ведення даного пацієнта.

Задача №10.

У клініку звернулися батьки з дитиною 8 років зі скаргами на неправильне положення зубів на верхній і нижній щелепі. При об'єктивному обстеженні виявлено: зовнішній огляд без особливостей.

165554531211┘212263646526

468584834241┘313273747536

Визначається вертикальна щілина 1мм. Співвідношення зубів по першому класу Енгля. Серединні лінії між різцями збігаються, у бічній ділянці однойменний бугорковий контакт, U- подібна форма верхнього зубного ряду. Тісне положення зубів на верхній щелепі 3 ступеня. Розмір 4-х верхніх різців становить 35 мм, нижніх різців 27 мм.

Поставте діагноз по класифікації Калвеліса. Обґрунтуйте план лікування.

Задача № 11.

У клініку звернулися батьки з дитиною 9 років зі скаргами на відсутність постійних зубів на верхній щелепі. З анамнезу в'яснено, що в

батька первинна адентія 12┘22. При об'єктивному обстеженні виявлено: зовнішній огляд без особливостей.

1655145311┘2163646526
468544434241┘313233347536

Верхня зубна дуга перкриває нижню зубну дугу на 1/3 висоти коронок нижніх різців. Співвідношення на перших постійних молярах по першому класу Енгля. Різцевий контакт збережений. Серединні лінії між різцями збігаються, у бічних ділянках правильний фісурно-бугорковий контакт. На верхній щелепі визначається щілина між 11┘21 розміром 4 мм. У ділянці відсутніх 12┘22 альвеолярний відросток конічної форми.

Поставте діагноз по класифікації Калвеліса. Визначте тактику ведення даного пацієнта.

Задача № 12.

У клініку звернулися батьки з дитиною 10 років з метою профілактичного огляду. З анамнезу життя в'яснено, що в матері пацієнта мав місце токсикоз другої половини вагітності. При клінічному обстеженні виявлено: зовнішній огляд без особливостей. Розвиток прикусу відбувається відповідно віку. Коронки 161211┘212226

464241┘313236 стоншені по ріжучому краю, емаль при зондуванні щільна, реакція на термічні подразники безболісна.

Поставте діагноз по класифікації Калвеліса. Визначте тактику ведення даного пацієнта.

6. Література:

Основна:

1. Руководство по ортодонтии (под редакцией проф. Ф.Я. Хорошилкиной). М.: Медицина, 1999
2. Зубкова Л.П., Хорошилкина Ф.Я. Лечебно-профилактические мероприятия в ортодонтии. Київ, Здоров'я.-1993.-С. 143-188.
3. Бетельман А.И. Ортопедическая стоматология детского возраста. Киев, Здоров'я-1972
4. Колесов А.А. Стоматология детского возраста. Москва, Медицина-1985
5. Щербаков А.С. Аномалии прикуса у взрослых.-М.: Медицина, 1987

Додаткова:

1. Н.В. Головка Ортодонтия. Посібник для студентів. Полтава 2003.
2. Матеріали лекції проф. Головка Н.В.
3. Ф.Я. Хорошилкина. Функциональные методы лечения зубочелюстных аномалий. -М. : Медицина, 1972
4. Григорьева Л.П. Прикус у детей.-Полтава,-1995

5. Хорошилкина Ф.Я. Ортодонтия. -С. -Петербург, 2001.

Тема: Аномалії положення окремих зубів. Причини виникнення, клініка, діагностика, особливості лікування і профілактики.

Кількість навчальних годин - 2 години

1. Актуальність теми.

Відповідно до класифікації Л.П. Григор'євої усі види прикусу підрозділяють на фізіологічні, аномальні і патологічні. Фізіологічні види зустрічаються в 25% випадків, патологічні - до 45%, аномальні складають 30%. При аномальних видах прикусу морфологічні зміни призводять в основному до зміни естетики обличчя, тому знання особливостей клініки, лікування і профілактики цих видів прикусу важливі в підготованні лікарів-стоматологів і ортодонтів зокрема.

5. Навчальні цілі.

- Сформуувати в студентів уявлення про аномалії положення окремих зубів.
- Ознайомити студентів з особливостями етіології, патогенезу, клініки, діагностики, лікування і профілактики аномальних видів прикусу в різні вікові періоди.
- Знати аномалії положення окремих зубів в сагітальній площині. Етіологію, клініку, діагностику, лікування.
- Знати аномалії положення окремих зубів в вертикальній площині. Етіологію, клініку, діагностику, лікування
- Знати аномалії положення окремих зубів в трансверзальній площині. Етіологію, клініку, діагностику, лікування
- Вміти призначити відповідне лікування.

6. Теоретичні питання:

1. Дати визначення «фізіологічні види прикусу».
2. Лицеві ознаки фізіологічних видів прикусу.
3. Морфологічні ознаки фізіологічних видів прикусу.
4. Функціональні ознаки фізіологічних видів прикусу (суглобні і м'язові).
5. Дати визначення «аномальні види прикусу».
6. Класифікації, у яких подані аномалії окремих зубів і зубних рядів.
7. Аномалії окремих зубів. Етіологія, патогенез, особливості клініки, діагностики, лікування і профілактики.
8. Аномалії утворення зубного ряду. Етіологія, патогенез, особливості клініки, діагностики, лікування і профілактики.
9. Аномалії форми зубного ряду. Етіологія, патогенез, особливості клініки, діагностики, лікування і профілактики.

4. Зміст навчального матеріалу:

За ступенем естетичної і функціональної повноцінності в ортодонтії розрізняють нормальні або фізіологічні види прикусів, аномальні або дисгнатичні і патологічні. Оптимальною індивідуальною нормою або фізіологічним прикусом називають стан достатньо гарантованого по протязі визначеного часу морфологічної, функціональної і естетичної рівноваги в зубо-щелепно-лицевій системі та лицевовому скелеті, до якої необхідно прагнути в процесі ортодонтичного лікування. Це поняття було введено в ортодонтію в 1979 Ю.М.Малыгиным і доповнене Эндрюсом у 1972 р. У групу нормальних або фізіологічних видів прикусу в ортодонтії відносять ортогнатичний і прямий - або ортогенічний - прикус.

До групи аномальних або дисгнатичних відносять прикуси, при яких незначні морфологічні зміни призводять до змін естетики, без функціональних порушень. Для них характерно правильне співвідношення перших постійних молярів і аномальне розташування окремих зубів або груп зубів у фронтальній або в бічних ділянках. Аномальні види прикусу знайшли своє відображення у класифікаціях Е.Енгля і Д.А.Калвеліса, Ф.Я.Хорошилкіної.

За класифікацією Е.Енгля аномальні види прикусу відносять до 1 класу. Розрізняють 7 видів неправильного положення зубів за Енглем: 1/ лабіальна та букальна оклюзія, 2/ лінгвальна оклюзія, 3/ мезіальна оклюзія, 4/ дистальна оклюзія, 5/ тортооклюзія, 6/ інфраоклюзія, 7/ супраоклюзія.

Відповідно до класифікації А.А.Катца (1957) аномальні види прикусу - відносять до 1 групи аномалій. За класифікацією Д.А.Калвеліса (1957) аномальні види прикусу входять у групу аномалій окремих зубів і аномалій зубних рядів.

II. АНОМАЛІЇ ЗУБНИХ РЯДІВ.

1. Порушення утворення зубних рядів:

1) аномальне розташування окремих зубів:

- губно-щічне прорізування зубів,
- піднебінно-язичне прорізування,
- мезіальне,
- дистальне,
- низьке положення /інфраоклюзія/,
- високе положення /супраоклюзія/,
- транспозиція зубів,
- дистопія верхніх іклів.

2) скупчене положення зубів,

3) тріми між зубами /діастема/.

2. *Аномалії форми зубних рядів:*

- звужений зубний ряд;
- сідлоподібно-здавлений зубний ряд; -V-подібна форма зубного ряду;
- чотирикутна форма зубного ряду;
- асиметричний зубний ряд.

За класифікацією Л.П.Григор'євої /1984/ діагноз звучить у такий спосіб: аномальний нейтральний прикус із вказівкою аномалії.

Ф.Я.Хорошилкіна /1982/ розрізняє аномалії положення зубів стосовно трьох площин:

У трансверзальному напрямку:

- 1) медіальне положення різців, по суті тісне розташування,
- 2) латеральне положення (діастема, тріми),
- 3) вестибулярне положення бічних зубів,
- 4) оральне положення бічних зубів.

У сагітальному напрямку:

- 1) протрузія передніх зубів,
- 2) ретрузія передніх зубів,
- 3) мезіальне положення бічних зубів,
- 4) дистальне положення бічних зубів.

У вертикальному напрямку:

- 1) супрапозиція,
- 2) інфрапозиція.

Крім того розрізняють:

- 1) поворот зуба навколо його подовжньої осі,
- 2) транспозицію - обмін місцями.

Аномалії зубних рядів у трансверзальному напрямку:

- 1) звуження зубних дуг,
- 2) розширення зубних дуг.

Аномалії зубних рядів у сагітальному напрямку: 1) подовження зубних дуг,
2) вкорочення зубних дуг.

Аномалії зубних рядів у вертикальному напрямку:

- 1) зубоальвеолярне вкорочення в окремих сегментах зубних дуг,
- 2) зубоальвеолярне подовження в окремих сегментах зубних дуг.

АНОМАЛІЇ ЗУБНИХ РЯДІВ.

Губно-щічне або вестибулярне прорізування характеризується розташуванням зуба зовні від зубного ряду. Частіше усього в такому положенні знаходяться різці і верхні ікла.

Лицеві ознаки можуть проявлятися вип'ячуванням губи в ділянці аномально розташованого зуба або групи зубів. Причиною розвитку такої аномалії звичайно є нестача місця в зубній дузі внаслідок: наявності надкомплектного зуба, звуження зубної дуги, індивідуальної макродентії, шкідливих звичок, зміни форми зубної дуги, аномального розташування зачатка зуба. Функціональні порушення частіше усього незначні, на перший план виступають естетичні порушення.

Постановці діагнозу сприяє біометрія діагностичних моделей щелеп методом Pont, Korkhaus, Tonn, Снагіної Н.Г.

План лікування включає: створення місця для аномально розташованого зуба або групи зубів, переміщення зуба в зубну дугу - зсув орально. Засоби створення місця такі:

- 1) переміщення поруч розташованих зубів при наявності проміжків між ними - за принципом мезіо-дистального переміщення,
- 2) деякий резерв простору створюється шляхом розширення зубного ряду, що будучи збільшений, звільняє місце для аномально розташованих зубів,
- 3) у випадку великої нестачі місця самим доцільним засобом створення його є видалення окремих зубів. У визначенні зуба, який підлягає видаленню варто керуватися функціональними і морфо-естетичними принципами. Небажано видаляти 2 1 I 1 2, тому що розташування 3 | 3 поруч із центральними різцями естетично незадовільне.

В тимчасовому прикусі вестибулярне положення зубів лікуванню не підлягає. У змінному прикусі для створення місця для аномально розташованих зубів застосовують пластинкові апарати з розширювальними елементами - гвинтом або пружиною. Для зміни нахилу зубів застосовують різноманітні види вестибулярних дуг: звичайна (гладка) вестибулярна дуга з двома півкруглими вигинами в ділянці іклів; із М-подібними вигинами; із давлячими петлями; багатоланкова вестибулярна дуга і т.п.

У постійному прикусі широко застосовують незнімну техніку: ковзну дугу Енгля, еджуайз-техніку.

Ретенційний період залежить від віку пацієнта і ступеня складності ортодонтичного лікування аномалії.

Вестибулярне положення 3 / 3. Розташовуючись зестибулярно, ікло піднімає верхню губу, приводячи до асиметрії посмішки. При розмові і посмішці обнажається нерівний зубний ряд. Часто спостерігаються явища хронічного катарального гінгівіту в ділянці аномально розташованого зуба. Вестибулярне положення іклів дуже часто сполучується з їхньою супрапозицією. Причина такого прорізування іклів пояснюється високим розташуванням зачатка (під орбітою), мезіальним зсувом премолярів і перших постійних молярів при ранньому видаленні тимчасових молярів; при невідповідності мезіо-дистальних розмірів тимчасових верхніх і нижніх зубів; при недорозвиненні апікального базису і т.п.

Лікування залежить від наявності місця в зубній дузі і співвідношення перших постійних молярів і при нестачі місця до 1/2 розміру коронки здійснюється пластинковими апаратами з вестибулярною дугою з М-подібними вигинами, із давлючою петлею; при необхідності в конструкцію вводять розширювальні елементи. У другому періоді змінного

та у постійному прикусі вдаються до лікування за допомогою незнімної техніки: дуга Енгля, еджуайз-техніка і т.д. Тиск активних елементів ортодонтичних апаратів сприяє переміщенню зуба і нормалізації прикусу. З метою прискорення ортодонтичного лікування застосовують різноманітні види масажу (ультразвуковий, вібро-, вакуум), електро- і ультрафонофорез розчину лідазы.

При нестачі місця в зубній дузі на 1/2 і більш розміру коронки удаються до створення місця шляхом видалення премолярів і переміщення іклів дистально за допомогою апарата Позднякової; знімної пластинки з рукоподібною пружиною; пружиною з завитком або подовженим кламером із гачком для тяги.

При повній нестачі місця для ікла і такої позиції премолярів, коли їхня вестибулярна поверхня за розташуванням і формою нагадує ікло і при цьому в бічних ділянках відзначається гарний фісурно-горбковий контакт можна вдаватися до видалення ікла.

Піднебінно-язичне прорізування характеризується розташуванням фронтальних зубів за зубним рядом - зміщенням в оральному напрямку. Найбільше часто зустрічається піднебінне розташування латеральних різців. Н.П.Сисоєв (1975) запропонував виділяти 4 форми піднебінного положення зубів:

1 форма - піднебінне положення фронтальних зубів при наявності місця в зубній дузі.

2 форма - піднебінне положення фронтальних при нестачі місця в зубній дузі на фоні недорозвинення фронтальної ділянки верхньої щелепи.

3 форма - піднебінне положення фронтальних зубів верхньої щелепи, яке сполучається з висунанням і нахилом фронтальних зубів нижньої щелепи лабіально.

4 форма - піднебінне положення фронтальних зубів верхньої щелепи, що сполучається зі скупченим положенням зубів нижньої щелепи.

Серед усіх форм частіше усього зустрічається перша - **42,4%**, друга - у 29,6%, третя і четверта - у 15,89% і 11,2%. Особливо **важка** патологія прикусу відзначається при 2 і 4 формах. Перераховані вище форми можуть сполучатися з різноманітною глибиною різцевого перекриття: незначним, середнім і глибоким.

Причиною піднебінного положення фронтальних зубів може бути індивідуальна макродентія, недорозвинення фронтальної ділянки верхньої щелепи, зменшення трансверзальних розмірів зубної дуги верхньої щелепи, затримка тимчасових зубів, наявність надкомплектних зубів і т.п.

Піднебінно розташовані верхні різці утруднюють прямування нижньої щелепи в сагітальному і трансверзальному напрямках, що може призвести до подовження часу розжовування їжі і зниженню показників жувальної ефективності, розвитку дисфункції ВНЧС. Найбільше зниження жувальної ефективності спостерігається в період тимчасового прикусу - на 14-15% у змінному - на 9-10%. У дітей старше 13 років розходження несуттєві, у межах 3-5%, що може бути пов'язане з явищами стирання коронок аномально розташованих зубів і тим самим загального збільшення площі оклюзійних контактуючих поверхонь.

Піднебінне положення різців, мабуть єдина форма аномального положення окремих зубів, що підлягає лікуванню навіть у періоді тимчасових зубів, оскільки така патологія може призвести до недорозвинення фронтальної ділянки і формуванню плоскої нижньої третини обличчя.

Лицеві ознаки можуть виявлятися сплюсненням верхньої губи. План лікування залежить від наявності місця в зубній дузі. У період тимчасового прикусу застосовують апарати з елементами для роз'єднання прикусу, розширення зубних дуг і т.п. Якщо аномалія виявлена в період зміни фронтальних зубів, коли корені різців ще не сформувалися, а місця в зубній дузі достатньо, то лікування може бути проведене з застосуванням шпателя або дерев'яної палички (за правилом важеля). Якщо корінь сформований, то удаються до апаратного лікування. При першій формі застосовують апарати функціональної і комбінованої дії. При незначному різцевому перекритті призначають апарати з каповою

фіксацією зі штовханами і протрагуючими пружинами (штовханами). У підлітків і дорослих призначають направляючі коронки Катца. При глибокому різцевому перекритті призначають апарати з похилою площиною.

У план лікування другої форми залежно від віку пацієнта і ступеня недорозвинення включають:

- 1) стимуляцію росту фронтальної ділянки, верхньої щелепи,
- 2) зміну трансверзальних розмірів зубної дуги,
- 3) видалення окремих зубів (при невідповідності розмірів зубів і розмірів щелеп, при великому звуженні та вкороченні зубної дуги).

Стимуляція росту і розширення зубної дуги здійснюється за допомогою губних пелотів, гвинтів, пружин і т.п. після роз'єднання прикусу. У дітей в період зміни зубів достатньо розширення верхньої зубної дуги, нижня перестроюється за нею і до кінця лікування розміри зубних дуг відповідають одна одній. У постійному прикусі необхідно одночасне розширення обох зубних дуг, що ефективно проводити за допомогою апарата Енгля, еджуайз-техніки.

При значному звуженні удаються до видалення одного або обох премолярів і наступного переміщення іклів і різців. При невеличкому різцевому перекритті переміщення іклів провадиться за допомогою апарата Позднякової, вестибулярний нахил різців здійснюється протрагуючими пружинами, а при середньому і глибокому - апаратами з похилими площинами.

Лікування 3 форми складається у виправленні положення не тільки верхніх, але і нижніх різців.

У план лікування 4 форми включають розширення нижньої зубної дуги.

Медіальне положення різців щодо серединно-сагітальної площини частіше виникає внаслідок макродентії, звуження зубних дуг, зсуву передніх і бічних зубів унаслідок раннього видалення фронтальних тимчасових зубів. При цьому спостерігається тісне розташування зубів нашарування їх один на одного, поворот навколо осі, витиснення окремих зубів із зубної дуги. Ця аномалія найчастіше супроводжується захворюваннями пародонта, порушенням змикання губ. Лікування проводиться за показаннями в такий спосіб:

- 1) розширення зубних дуг;
- 2) видалення окремих зубів - частіше премолярів, рідше латеральних різців;
- 3) латеральне переміщення різців і дистальне переміщення бічних зубів.

Для розширення зубного ряду частіше за все застосовують пластинкові апарати з гвинтом, при активації гвинта різці переміщуються латерально рівномірно або нерівномірно залежно від розташування гвинта; крім того використовують пружини або важелі для переміщення зубів.

Латеральне положення різців щодо серединно-сагітальної площини призводить до появи **діастеми**, тобто проміжку, між центральними різцями або до трем - проміжків між іншими зубами. Розрізняють такі види діастем:

I - стосовно серединної лінії - симетричні та асиметричні, останній вид характерний для адентії і мікродентії латеральних різців на відповідному боці.

II - залежно від розташування верхівок коренів:

вид - латеральне відхилення коронок центральних різців при правильному розташуванні верхівок їхніх коренів. Причинами можуть бути: надкомплектні зуби, шкідливі звички ссання пальців, язика; тиск кінчиком язика на зуби.

вид - корпусне латеральне зміщення різців. Причинами такого виду діастеми можуть бути: часткова адентія (відсутність одного або обох латеральних різців); значне ущільнення кісткової тканини в ділянці серединної міжальвеолярної перегородки; низьке прикріплення сильної вуздечки верхньої губи; утрата латерального різця або ікла або їхнє аномальне розташування; надкомплектні зуби. Другий вид діастеми нерідко є сімейною особливістю, тому Канторович і Коркхауз назвали таку діастему істинною.

3 вид - мезіальний нахил коронок центральних різців і латеральне відхилення їхніх коренів. Причиною можуть бути: надкомплектний зуб розташований поперечно або між їхніми коронками; множинна адентія.

1 і 2 вид зустрічаються набагато частіше, чим 3. Дуже рідко діастема на верхній щелепі сполучиться з діастемою на нижній щелепі, ця форма аномалії характерна, для невідповідності розмірів зубів і зубних дуг, рідше причиною такої діастеми є аномальне прикріплення вуздечки нижньої губи.

Діастема частіше порушує естетичні гармонію. Діагностика достатньо проста і включає: визначення розміру щілини, визначення розмірів різців, визначення ширини зубної дуги, визначення довжини фронтальної ділянки. Обов'язково рентгенологічне дослідження.

До початку апаратурного лікування проводять переміщення або подовження вуздечки верхньої губи; видалення надкомплектних зубів: відучують дитину від шкідливих звичок. З цією ціллю застосовують профілактичні ортодонтичні апарати: пластинку з петлями Рудольфа, вестибулярний або вестибулооральний щит.

План лікування включає такі заходи: затримка росту фронтальної ділянки при наявності діастеми, трем, закриття проміжків.

Діастему доцільно усувати знімними апаратами з діастемними активаторами типу Калвеліса, Дорошенко, незнімними апаратами Коркгауза; можливо використання апаратів із ретракційними (вестибулярними) дугами, еджуайз-техніки.

При наявності діастеми більшої за 6 мм удаються до протезування, або до перерозподілу проміжків і художньої реставрації.

Поворот зуба навколо його подовжньої осі, частіше постійних різців і іклів виникає в результаті: макродентії, звуження зубних дуг, неправильного положення зачатка, механічної перешкоди на шляху прорізування (одонтома, надкомплектні зуби) і т.п., ретенуваних зубів, шкідливих звичок.

Зуби повернені по осі можуть розташовуватися в зубному ряду або поза ним. Ступінь їхнього повороту може бути різноманітною, але частіше за все зустрічається поворот до 45 градусів. Поворот зуба навколо осі заподіює більше естетичних порушень, чим функціональних. План лікування, у першу чергу включає створення місця для аномально розташованого зуба. Після створення місця в зубній дузі для аномально розташованого зуба його встановлюють у правильне положення за допомогою знімних або незнімних конструкцій, застосовуючи дві протидіючі сили. У знімних пластинкових апаратах сполучають дію ретракційної (вестибулярної) дуги і штовхача. Активуючи апарат необхідно випилювати пластмасу з орального боку зуба, що переміщається. При необхідності прикус роз'єднують за допомогою накушувальної площадки, оклюзійних накладок. З незнімних апаратів частіше застосовують дугу Енгля в сполученні з кільцем з гачками на зуб, що підлягає переміщенню.

При застосуванні ортодонтичних апаратів для повороту зуба навколо осі відбувається натяг волокон періодонта і міжзубних низок, що прагнуть до скорочення. У цьому зв'язку для забезпечення усталеності лікування потрібний тривалий період ретенції - до 2 років. Передчасне зняття ретенційного апарата може послужити причиною рецидиву аномалії.

Супрапозиція верхніх зубів або інфрапозиція у имен IX зубів може бути обумовлена нестачею місця в зубній дузі для зуба, що прорізується, шкідливими звичками, механічною перешкодою на шляху зуба, що прорізується, порушенням формування кореня зуба або альвеолярного відростка і т.п.

Більшість конструкцій для вертикального переміщення призначена і для лікування полуретенуваних і ретенуваних зубів.

Інфрапозиція верхніх зубів або супрапозиція нижніх зубів може розвинути після ранньої втрати зубів антагоністів при частковій адентії.

Для зубоальвеолярного укорочення застосовують апарати, що посилюють тиск у вертикальному напрямку на неправильно розташований зуб: це може бути пластинка з

накушувальною площадкою, із перекидними петлями через ріжучий край, скоби, кнопки, припаяні до кільця.

Транспозиція зубів - положення, при якому зуби змінюються місцями. Причиною такої аномалії є неправильне закладання зачатків зубів. Планують лікування транспозиції після рентгенологічного дослідження. Вибір засобу лікування: хірургічного або ортодонтичного - залежить від ступеня їхнього зміщення і нахилу коренів. Зуби, що прорізалися поза зубним рядом і повернулися навколо осі доцільно видаляти. При дистальній транспозиції постійних іклів і затримці в зубній дузі тимчасових іклів можна після видалення тимчасового ікла перемістити на його місце премоляр, а постійне ікло розмістити між премолярами. Такий засіб ефективний у випадку мезіального нахилу кореня премоляра. Для лікування застосовують знімні пластинкові апарати з рукоподібними пружинами, пружинами з завитком. З незнімних - апарати Енгля, еджуайз-техніка. Ортопедичне лікування складається зі зміни форми коронок зубів шляхом протезування або художньої реставрації.

Звуження зубних дуг характеризується зміною їхньої форми, обумовленою зменшенням відстані між серединною площиною і латерально розташованими від неї зубами.

Основні чинники, що призводять до звуження зубних рядів такі:

- утруднення носового дихання,
- шкідливі звички смоктання,
- порушення функції ковтання,
- парафункція м'язів, жувальних і м'язів язика,
- укорочення вуздечки язика,
- рахіт,
- рання каріозна руйнація зубів (особливо тимчасових молярів).

Прийнято розрізняти звуження зубної, альвеолярної і базальної дуги, а також сполучення цих форм. Ф.Я.Хорошилкина призводить 5 форм звуження зубних рядів:

1-я форма - гострокутна, коли звуження локалізується в області іклів,

2-я форма - сідловидна, коли звуження найбільше виражене в області одного з молярів (премолярів),

3-я форма - V-образна, коли зубний ряд звужений у бічних ділянках, а передній виступає у вигляді гострого кута,

4-я форма - трапецієподібна, коли звужена і сплюснена передня ділянка зубного ряду,

5-я форма - загально звужена, коли всі зуби - передні і бічні - розташовуються ближче до серединної площини, чим у нормі.

Звуження може бути як одно-, так і двостороннім; симетричним і асиметричним, на одній або обох щелепах, із порушенням або без порушення змикання зубних рядів.

Звуження верхньої зубної дуги може бути таких видів:

- з протрузією передніх зубів без трем між ними,
- з протрузією передніх зубів і скупченим їхнім положенням,
- з протрузією передніх зубів і тремами між ними,
- з тісним положенням передніх зубів (повороти навколо осі, витиснення одного або декількох зубів із зубної дуги).

Тісне положення нижніх різців за ступенем тяжкості підрозділяють на чотири ступені:

1 ступінь - рівномірно виражене тісне положення зубів у фронтальній ділянці при правильній формі зубного ряду;

2 ступінь - ті ж ознаки, що сполучаються з неправильним положенням одного постійного різця, що може бути повернений навколо осі або нахилений у язичному напрямку;

3 ступінь - характеризується неправильним положенням зубів, зміною форми зубного ряду та альвеолярного відростка, при цьому один із фронтальних зубів як би

витиснутий із зубної дуги, відзначаються повороти зубів по осі, переміщення в язичному і вертикальному напрямку. Фронтальна ділянка сплющена.

4 ступінь - полягає у витисненні двох або більш зубів у сполученні з різноманітними варіантами неправильного розташування нижніх фронтальних зубів. Сплющено фронтальну ділянку, звужений апікальний базис.

Звуження зубного ряду звичайно супроводжується звуженням апікального базису.

Н.Г.Снагіна (1965) виділяє два ступені звуження апікального базису (норма для верхньої щелепи 44% від суми мезіо-дистальних розмірів 12 зубів, для нижньої щелепи - 43%).

1 ступінь звуження - ширина апікального базису на в/щелепі - 42-39%, на н/щелепі - 41-39%

2 ступінь звуження - на в/щелепі - 39-32%, на н/щелепі - 38-34%.

При 1 ступені звуження можна сподіватися, що після розширення зубного ряду рецидиву аномалії не буде. При 2 ступені розширюються показання до зменшення розміру зубної дуги за рахунок видалення окремих зубів за ортодонтичними показаннями, для усунення невідповідності між розмірами зубної дуги та її апікального базису.

2- я форма - сідловидна, коли звуження найбільше виражене в області одного з молярів (премолярів),

3- я форма - V-образна, коли зубний ряд звужений у бічних ділянках, а передній виступає у вигляді гострого кута,

4- я форма - трапецієподібна, коли звужена і сплющена передня ділянка зубного ряду,

5- я - загально звужена, коли всі зуби - передні і бічні - розташовуються ближче до серединної площини, чим у нормі.

Звуження може бути як одно-, так і двостороннім; симетричним і асиметричним, на одній або обох щелепах, із порушенням або без порушення змикання зубних рядів.

Звуження верхньої зубної дуги може бути таких видів:

- з протрузією передніх зубів без трем між ними,
- з протрузією передніх зубів і скупченим їхнім положенням,
- з протрузією передніх зубів і тремами між ними,
- з тісним положенням передніх зубів (повороти навколо осі, витиснення одного або декількох зубів із зубної дуги).

Тісне положення нижніх різців за ступенем тяжкості підрозділяють на чотири ступені:

2 ступінь - рівномірно виражене тісне положення зубів у фронтальній ділянці при правильній формі зубного ряду;

3 ступінь - ті ж ознаки, що сполучаються з неправильним положенням одного постійного різця, що може бути повернений навколо осі або нахилений у язичному напрямку;

4 ступінь - характеризується неправильним положенням зубів, зміною форми зубного ряду та альвеолярного відростка, при цьому один із фронтальних зубів як би витиснутий із зубної дуги, відзначаються повороти зубів по осі, переміщення в язичному і вертикальному напрямку. Фронтальна ділянка сплющена.

5 ступінь - полягає у витисненні двох або більш зубів у сполученні з різноманітними варіантами неправильного розташування нижніх фронтальних зубів. Сплющено фронтальну ділянку, звужений апікальний базис.

Звуження зубного ряду звичайно супроводжується звуженням апікального базису.

Н.Г.Снагіна (1965) виділяє два ступені звуження апікального базису (норма для верхньої щелепи 44% від суми мезіо-дистальних розмірів 12 зубів, для нижньої щелепи - 43%).

1 ступінь звуження - ширина апікального базису на в/щелепі - 42-39%, на н/щелепі - 41-39%

2 ступінь звуження - на в/щелепі - 39-32%, на н/щелепі - 38-34%.

При 1 ступені звуження можна сподіватися, що після розширення зубного ряду рецидиву аномалії не буде. При 2 ступені розширюються показання до зменшення розміру зубної дуги за рахунок видалення окремих зубів за ортодонтичними показаннями, для усунення невідповідності між розмірами зубної дуги та її апікального базису.

При рішенні питання вибору методу лікування удаються до визначення фронтальної недостатності. Методика визначення фронтальної недостатності така: визначають суму мезіо-дистальних розмірів 4-х різців та розмір сегмента альвеолярної дуги в області 4-х різців - точки виміру знаходяться на рівні ясенного краю; потім порівнюють суму мезіо-дистальних розмірів 4-х різців із розміром сегмента альвеолярного відростка.

За Н.Г.Снагіною (1983) розрізняють такі ступені фронтальної недостатності: 1 ступінь - $2,21 \pm 0,21$ мм; 2 ступінь - $2,44 \pm 0,8$ мм; 3 ступінь - $3,65 \pm 0,15$ мм.

Визначення загальної недостатності передбачає цифрове позначення - загального дефіциту місця для 12 постійних зубів. Виділяють 3 ступеня загальної нестачі місця:

- 1 ступінь - $3,24 \pm 1,44$ мм;
- 2 ступінь - $4,05 \pm 0,41$ мм;
- 3 ступінь - $6,20 \pm 0,32$ мм.

5. Матеріали для самоконтролю:

А. Ситуаційні задачі:

ЗАДАЧА 1. Батьки з дитиною 7 років звернулися зі скаргами на неправильне прорізування різців на верхній щелепі. При об'єктивному обстеженні визначене наступне: скупченість фронтальних зубів різного ступеня Нормальна глибина різцевого перекриття.

1. Який метод біометричного дослідження дозволяє визначити пропорційність розмірів різців верхньої та нижньої щелепи? А*. Tonn-Gerlach-Малигіна;

В. Korkhaus- Gerlach;

С. Hawley-Herber-Herbst; Д. Herber- Korkhaus;

Е. Долгополової-Малигіна.

2. Яким методом можна визначити індивідуальну або абсолютну макродентію (мікродентію)?

А. Hawley-Herber-Herbst.

В. Howes- Снагіної.

С*. Tonn-Gerlach-Малигіна. Д. Andresen-Ноipl. Е. Хорошилкіної-Зубкової.

3. Який індекс необхідно застосувати при даній глибині різцевого перекриття для визначення пропорційності розмірів різців? А*. Топп.

В. Долгополової.

С. Korkhaus. Д. Gerlach. Е. Малигіна.

4. Які параметри вимірюють при визначенні пропорційності різців верхньої та нижньої щелепи?

А. Ширину 12 зубів.

В. Висоту 12 зубів.

С. Товщину 12 зубів.

Д*. Мезіо-дистальні розміри 4-х різців. Е. Висоту 4-х різців.

5. Ширину різців вимірюють за допомогою штангенциркуля наступним чином:

А*. На рівні екватору, або на рівні ріжучого краю.

В. У пришийковій ділянці.

С. Між верхівками язичних горбиків. Д. Всі відповіді вірні.

Е. Правильної вірної немає.

ЗАДАЧА 2. До лікаря-ортодонта звернулись батьки з дитиною 12 років зі скаргами на естетичний дефект. Прикус постійних зубів, 13 та 23 прорізались вестибулярно. Місця в зубній дузі не вистачає. Верхні різці повністю перекривають нижні.

1. Яким чином визначити дефіцит місця для 13 та 23? А. Визначити фронтальну недостатність.
В*. Виміряти ширину 13 та 23 зубів та наявність місця для них в зубній дузі. С. Визначити загальну недостатність. Д. Визначити ширину апікального базису. Е. Визначити довжину апікального базису.
2. Яким індексом необхідно скористуватися у даному випадку для визначення пропорційності різців верхньої та нижньої щелепи?
А. Топп.
В. Gerlach.
С*. Ю.М. Малигіна. Д. Долгополової. Е. Korkhaus.
3. Яким методом необхідно скористуватися, щоб визначити довжину фронтальної ділянки зубної дуги верхньої щелепи?
А. Топп.
В. Pont.
С*. Korkhaus. Д. Снагіної. Е. Howes.
4. Яким методом можливе визначення індивідуальної норми ширини зубної дуги:
А. Korkhaus.
В. Hawley-Herber-Herbst.
С. Herber-Howes. D*. Pont.
D. Abdresen.
5. Для визначення ширини зубної дуги в періоді постійних зубів застосовують наступні вимірювальні точки:
А*. Між першими премолярами та першими молярами.
В. Між іклами та першими премолярами.
С. Між іклами та першими молярами.
Д. Між першими премолярами та другими премолярами.
Е. Між центральними різцями та першими молярами.

6. Рекомендована література:

Основна:

1. Руководство ортодонтии под редакц. Ф.Я.Хорошилкиной М.:Медицина, 1999. - С.376-436
2. Персии Л.С. Ортодонтия. Лечение зубочелюстных аномалий М.: ООО "Ортодент-Инфо", 1999. - С. 104-131.
3. Хорошилкина Ф.Я., Персии Л.С. Ортодонтия. Лечение зубочелюстно-лицевых аномалий современными ортодонтическими аппаратами. Клинические и технические этапы их изготовления. Книга 1. М.ЮОО "Ортодент-Инфо", 1999. - С. 110-187
4. Григорьева Л.П. Прикус у детей Полтава, 1995. - С.51-79

Тема: Аномалії зубних дуг. Етіологія, діагностика, клініка, профілактика та лікування.

Кількість навчальних годин – 2 години

1. Актуальність теми.

Численні етіологічні фактори сприяють порушенню гармонійного розвитку зубних і альвеолярних дуг, що призводить до неправильного розташування зубів і формування аномалій прикусу, кожна з яких вимагає відповідного і своєчасного втручання, тому знання особливостей формування кожного виду аномалій зубних дуг дасть можливість призначити правильне ортодонтичне лікування і досягти нормалізації прикусу,

2. Навчальні цілі.

- Ознайомити студентів з аномаліями форми зубного ряду. причинами виникнення, клінікою, діагностикою, особливостями лікування і профілактики.

- Знати характеристику фізіологічного прикусу в трьох площинах.

- Знати етіологію та патогенез зубощелепних аномалій.

- Знати аномалії форми зубного ряду по класифікації Калвеліса.

вміти:

- визначити відхилення в правильній побудові форми зубного ряду.

- скласти план лікування відповідно аномалії форми зубного ряду.

Оволодіти: методикою побудови нормальної форми зубного ряду за допомогою методу Хаулея-Гербера-Гербста.

3. Теоретичні питання:

1. Характеристика фізіологічного прикусу.

2. Етіологічні фактори, які можуть призвести до порушення формування зубних дуг у вертикальному, сагітальному та трансверзальному напрямках.

3. Класифікація аномалій форми зубних рядів по Калвелісу.

4. На підставі яких методів дослідження визначається характер порушення форми зубних дуг.

5. Які методи лікування застосовуються при усуненні відповідної аномалії форми зубних дуг. Назвати ортодонтичні апарати і механізм їх дії.

6. Профілактика аномалійного розвитку зубних дуг.

4. Зміст навчального матеріалу.

Аномалії зубних рядів характеризуються змінами їх типової форми і довжини, які зазвичай поєднуються з аномаліями положення зубів (скупченість, поворот навколо осі, вестибулярне і оральне відхилення або зсув, наявність надкомплектних зубів, діастеми, тріми та інше) і можуть обумовлювати аномалії прикусу. Аномалії зубних рядів викликають функціональні порушення, які пов'язані з неправильною артикуляцією зубів. Зміна форми зубних дуг в передній ділянці негативно впливає на зовнішність і психічний стан хворих. Форми зубних рядів можуть мати такі відхилення від норми в трьох взаємно перпендикулярних напрямках.

Вертикальні аномалії зубних рядів - виражаються в значних змінах їх оклюзійної поверхні і ступеня різцевого перекриття, характерних для таких аномалій, як глибокий прикус або відкритий прикус (супра- або інфрапозиція зубів). Розрізняють зубоальвеолярне подовження або вкорочення в передній або бічній ділянці зубних рядів

(одностороннє або двостороннє, на одній щелепі або на обох). Етіологія - вертикальні аномалії виникають при порушенні контактів між зубними рядами в результаті ранньої втрати тимчасових або постійних зубів, шкідливі звички, нерівномірний розвиток щелеп або окремих ділянок, неправильному змиканні зубних рядів (мезіо - або дізокклюзія). Діагноз встановлюють на підставі клінічного обстеження, вивчення діагностичних моделей щелеп (ступінь різцевого перекриття, зубоальвеолярна висота в ділянці передніх зубів, глибина піднебіння), антропометричні дослідження щелеп і обличчя, вивчення бічних і прямих телерентгенограмм голови і ортопантомограм щелеп. Лікування - - вирівнювання оклюзійної поверхні зубних рядів за рахунок зубоальвеолярного подовження, або укорочення (за показаннями) і подальшим заміщенням дефектів зубних рядів шляхом протезування. З цією метою використовують знімні і незнімні ортодонтичні апарати і спеціальні протези (дивись лікування глибокого і відкритого прикусу).

Сагітальні аномалії зубних рядів. Розрізняють подовження або вкорочення зубних рядів. При подовженні зубного ряду спостерігається сагітальна щілина між різцями, протрузія зубів, тремі. Скорочення зубних рядів частіше поєднується з ретрузією передніх зубів, їх тісним розташуванням і глибоким різцевим перекриттям. Про подовження або вкорочення зубних рядів судять, на підставі визначення їх загальної довжини і довжини переднього відрізка зубної дуги. Етіологія - основними етіологічними факторами подовження зубних рядів є шкідливі звички (смоктання пальців, олівців, і інше), порушення функцій дихання, ковтання і мови, наявність надкомплектних зубів, макродентії.

До вкорочення зубних рядів призводить каріозне руйнування проксимальних поверхонь коронок зубів, рання втрата тимчасових і постійних зубів, ретенція окремих зубів, часткова адентія, мікродентія, ретрузія передніх зубів (внаслідок шкідливих звичок, затримки заміни тимчасових різців та інше), неправильне розташування зачатків постійних зубів і прорізування їх поза дуги. Вкороченню зубних рядів під впливом перерахованих факторів сприяє фізіологічне переміщення зубів в мезіальному напрямку в процесі формування прикусу. Діагноз - встановлюють на підставі клінічного обстеження, вивчення діагностичних моделей щелеп (по Коркгауз, НАНЦ, Пону, Фусу, Шварца, Шмуту, Хорошилкіна і іншим), антропометричних вимірів, рентгенологічних досліджень щелеп і обличчя.

Лікування усунення шкідливих звичок, нормалізація функцій органів і м'язів зубощелепної системи, вкорочення зубного ряду за рахунок його розширення, ретрузії передніх зубів, іноді видалення окремих зубів (по ортодонтичним показаннями), виправлення аномального положення зубів і змикання зубних рядів. Скорочення зубних рядів досягається за допомогою ортодонтичних апаратів механічної дії - знімних, незнімних, поєднаних. До знімних апаратів відносяться пластинка з ретракційною вестибулярною дугою або пружинами і з розширюючим гвинтом; пластинка з лицьової дугою і позаротовою тягою; до незнімних апаратів - апарат Енгля (змінна дуга) з міжщелепною і позаротовою опорою за показаннями до переміщення передніх зубів, до поєднаних - незнімні кільця з трубками на бічні зуби і змінна назубна дуга з лицьової дугою і позаротовою тягою. Застосовують Бег і еджуайз - техніку, а саме системи Рота, Александера. Після виправлення форми зубних дуг необхідно користуватися ретенційним апаратом - пластинкою з вестибулярною дугою, яка щільно прилягає до переміщених зубів.

Подовження зубного ряду (за показаннями) здійснюють за рахунок дистального переміщення бічних зубів або вестибулярного переміщення передніх зубів, стимулювання прорізування ретендованих зубів, виправлення положення зубів і змикання зубних рядів. Переміщенню бічних зубів в дистальному напрямку сприяє також розширення зубного ряду. Подовження зубного ряду досягається за допомогою ортодонтичних апаратів механічної дії - знімних і незнімних. До перших відносяться пластинки з секторальними

распилами, гвинтами або пружинами, до других - апарат Енгля з однощелепною або міжщелепною опорою, назубна дуга Енгля в з'єднанні з лицьовою дугою, апарат Гашимова, еджуайз- і Бег - техніка та ін. Подовження зубного ряду досягається також застосуванням функціонально діючих апаратів (активатор Андресена-Хойпля, регулятор функцій Френкеля та ін.), які стимулюють зростання щелеп в сагітальному напрямку. Ці апарати доповнюють гвинтами, пружинами, і іншими пристосуваннями для впливу на окремі зуби або групи зубів.

Усунення аномалій прикусу за рахунок дистального переміщення бічних зубів в пізньому періоді формування постійного прикусу (після припинення активного зростання щелеп) представляє значні труднощі, тому ортодонтичне лікування поєднують із компактостеотомією в ділянці зубів, які переміщуються, а також з видаленням деяких зубів.

Після виправлення форми зубних дуг показано користування знімними і незнімними ретенційними апаратами - протезами, які заміщають проміжки, які утворилися і щільно прилеглими до переміщених зубів. Необхідні також спостереження і корекція протезів при наявності ретенуваних зубів.

Трансверзальні аномалії зубних рядів. До них відносяться розширення і звуження зубних рядів. Такі аномалії можуть бути односторонніми і двосторонніми, симетричними і асиметричними, на одній або на обох щелепах, без порушення змикання зубних рядів або з його порушенням (різновиди перехресного прикусу). При звуженні зубних рядів зменшується відстань між серединною площиною і зубами, які розташовані латерально від неї. На верхній щелепі її визначають по відношенню до площини, яка проходить через серединний піднебінний шов, на нижній щелепі - до серединної площини обличчя та верхньої щелепи. Прийнято диференціювати звуження зубної дуги альвеолярної, базальної форми або їх поєднання. Ці порушення виявляються наочно на поперечних розпилах діагностичних моделей щелеп. Розрізняють такі неправильні форми звужених зубних рядів: 1) гострокутну, якщо звуження локалізується в ділянці іклів; 2) сидловидну, якщо звуження найбільш виражено в ділянці премоларів; 3) V - подібну, якщо зубний ряд звужений в бічних ділянках, а передня ділянка виступає у вигляді гострого кута; 4) трапецевидну, якщо звужений і ущільнений передня ділянка зубного ряду; 5) загально звуженого, якщо всі зуби (передні і бічні) розташовані ближче до серединної площини, ніж зазвичай. Розширення зубних рядів зустрічається рідше, ніж їх звуження, і характеризується збільшенням відстані від серединної площини до коронки кожного зуба. Розширення і звуження зубних рядів мають місце при нейтральному прикусі, сагітальних і вертикальних його аномаліях.

Етіологія. Основними етіологічними факторами є недорозвинення щелеп і їх деформації, які пов'язані з порушенням мінерального обміну (рахіт, диспепсія) в ранньому дитячому віці, інфекційними і хронічними захворюваннями, шкідливими звичками (смоктання, мляве жування), порушенням функції ковтання, дихання і мовлення, ранньої втратою тимчасових або постійних зубів, парафункцією жувальних і м'язів, укороченням вуздечки язика.

Діагноз - встановлюють на підставі клінічного обстеження, вивчення діагностичних моделей щелеп (по Герлаха, Хорошилкіна, Коркхаузу, Пону, Фусу, Хаусу, Шварца, Шмуту і ін.), А також на підставі антропометричних і рентгенологічних досліджень щелеп і обличчя.

Лікування - полягає у виправленні форми зубних дуг, положення зубів, змиканні зубних рядів (іноді після видалення окремих зубів, компактостеотомії, пластики укороченою вуздечки язика), а також в боротьбі зі шкідливими звичками і нормалізації функції м'язів. Зубні ряди розширюють за допомогою знімних або незнімних ортодонтичних апаратів. До знімних апаратів відноситься пластинка з гвинтом, активатор Андресена - Гойпля, відкритий активатор Кламта, регулятор функції Френкеля та ін., До незнімних - апарати Енгля, Норда, Деріхсвайлера, еджуайз - і Бег - техніка та ін. Звуження (вкорочення)

зубних рядів досягається за допомогою знімних пластинок з гвинтом або пружною петлею (встановлених на звуження), незнімних апаратів - вестибулярної дуги Енгля і ін. Після розширення зубних дуг необхідно користуватися ретенційними апаратами, частіше знімними пластинками, які щільно прилягають до зубів, які переміщуються.

5. Матеріали для самоконтролю

А. Тести для самоконтролю:

1. Для визначення вкорочення зубної дуги при чотирикутній формі зубного ряду необхідно використовувати метод діагностики:

- а) Пона;
- б) Коргауза;
- в) Снагіной;
- г) Тона;
- д) Герлаха.

2. Для визначення звуження зубної дуги при загально звуженому зубному ряду необхідно використовувати метод діагностики:

- а) Тона;
- б) Шмута;
- в) Коргауза;
- г) Пона;
- д) Долгополовой.

3. Для визначення подовження зубної дуги при порушенні форми зубного ряду необхідно використовувати метод діагностики:

- а) Герлаха;
- б) НАНЦ;
- в) Шмута;
- г) Коргауза;
- д) Тона.

4. Який з перерахованих методів показаний при односторонньому звуженні верхнього зубного ряду:

- а) розширення верхнього і нижнього зубних рядів
- б) подовження верхнього зубного ряду
- в) скорочення нижнього зубного ряду
- г) розширення верхнього зубного ряду
- д) одностороннє розширення верхнього зубного ряду.

5. Найбільш частим ускладненням, яке спостерігається при розширенні зубних рядів, є:

- а) стан дізоклюзії;
- б) збільшення зубного ряду;
- в) утворення щілини в вертикальному напрямку;
- г) зменшення перекриття фронтальних зубів;
- д) порушення функцій кругової і жувальних м'язів.

6. Для діагностики морфологічних змін у будові форми зубного ряду головним методом є:

- а) клінічний метод;
- б) дентальна Rg-діагностика;
- в) біометрія контрольних діагностичних моделей;

- г) функціональний метод;
- д) фотометричний метод.

7. Назвіть найбільш вірогідний етіологічний фактор, який надає сприяння утворенню подовженого зубного ряду:

- а) відсутність стертості горбків тимчасових зубів
- б) ротовий дихання;
- в) засмокування щік;
- г) руйнування коронок тимчасових зубів;
- д) вкорочення вуздечки язика.

8. Назвіть найбільш імовірний етіологічний фактор, який може сприяти зубоальвеолярне вкорочення зубної дуги:

- а) макроденції
- б) надкомплектні зуби;
- в) «мляве» жування;
- г) рання втрата тимчасових зубів;
- д) смоктання верхньої губи.

9. Для лікування загально звуженого зубного ряду використовують:

- а) апарат Брюкля;
- б) апарат Айзенберга;
- в) апарат Айнсворта;
- г) капу Биніна;
- д) апарат з гвинтом з двома направляючими діючими силами.

10. Для лікування подовженого зубного ряду використовують:

- а) апарат Коргауза;
- б) апарат Башарова;
- в) ковзаючу дугу Енгля;
- г) апарат з похилою площиною;
- д) вестибулярну пластинку Шонхера.

11. Для лікування вкороченого зубного ряду використовують апарати;

- а) механічної дії;
- б) апарати функціонально-напрямні;
- в) апарати функціонально-діючі;
- г) комбіновані;
- д) позаротові.

Б. Навчальні завдання:

Завдання №1.

В клініку звернулася пацієнтка 15 років зі скаргами на неправильне розташування зубів на верхній щелепі. При клінічному обстеженні визначено: обличчя симетричне, знижена висота нижньої третини обличчя. Глибока супраментальна складка. Верхня зубна дуга перекриває нижню зубну дугу на 3/3 коронок нижніх різців. Співвідношення на перших постійних молярах однойменне бугоркове, різцевий контакт збережений. Серединні лінії між різцями збігаються, верхня зубна дуга ширше нижньої на ширину щокового горбка. Верхня зубна дуга має трапецеподібну форму. 11, 21 мають оральний нахил. 12, 22 зуби розташовані вестибулярно.

Визначте:

- а) в якій площині визначається зміна форми зубного ряду;

- б) який метод біометрії діагностичних моделей необхідно провести для уточнення характеру морфологічних порушень;
в) складіть план лікування і конструкцію апарату.

Завдання №2.

В клініку звернулися батьки з дитиною 11 років зі скаргами на неправильне розташування зубів на верхній щелепі. При клінічному обстеженні виявлено: обличчя пропорційне, спостерігається незначна асиметрія справа, поглиблення носо-губної складки, опущення кута рота. Губи змикаються вільно. Прикріплення м'яких тканин відповідає нормі. Верхня зубна дуга перекриває нижню зубну дугу на 1/2. Співвідношення на перших постійних молярах зліва нейтральне, праворуч однойменне бугоркове, різцевий контакт збережений. Середні лінії між різцями не збігаються на 1/3 ширини коронки 41 зуба. При огляді верхньої зубної дуги визначається розташування 16,55,14,13 зубів ближче до серединної лінії ніж з протилежного боку. 11 зуб займає вестибулярне положення. 12 зуб розташований на піднебінні.

Визначте:

- а) яка форма зубної дуги спостерігається в даному випадку за класифікацією Калвеліса;
б) в якій площині визначаються зміни;
в) складіть план лікування і конструкцію ортодонтичного апарату.

Завдання №3.

В клініку звернулися батьки з дитиною 8 років зі скаргами на неправильне розташування зубів на нижній щелепі. При клінічному обстеженні визначається: нижня третина обличчя зменшена, поглиблена супраментальна складка. При огляді порожнини рота виявлена укорочена вуздечка язика 1 типу. Верхня зубна дуга перекриває нижню зубну дугу на 3/3. Співвідношення на перших постійних молярах за другим класом Енгля, різцевий контакт збережений. Середні лінії між різцями збігаються, в бічних ділянках верхня зубна дуга ширше нижньої зубної дуги на ширину щокового горбка. На верхній щелепі спостерігається оральний нахил фронтальної групи зубів, скупченість 2 ступеня, на нижній щелепі скупченість зубів 2 ступеня.

Визначте:

- а) яку форму має верхня зубна дуга за умови орального нахилу зубів;
б) який метод біометрії діагностичних моделей необхідно провести для уточнення характеру змін верхньої і нижньої зубних дуг;
в) складіть план лікування і конструкцію апарату.

Завдання № 4.

В клініку звернулися батьки з дитиною 12 років зі скаргами на неправильне розташування зубів на верхній і нижній щелепах. При клінічному обстеженні визначено: зовнішній вигляд без особливостей. Верхня зубна дуга перекриває нижню зубну дугу на 1/3. Співвідношення на перших постійних молярах по 1 класу Енгля. Різцевий контакт збережений. Визначається Y - образна форма верхнього зубного ряду. Форма нижнього зубного ряду відповідає нормі. У бічних ділянках нижня зубна дуга перекриває верхню зубну дугу на ширину щокового горбка. 1211X2122 повернені навколо осі на 15 °, місця для прорізування 13X23 недостатньо.

Визначте:

- а) в якій площині відбуваються зміни зубного ряду;
б) який додатковий метод дослідження необхідно провести для уточнення характеру порушень;
в) складіть план лікування і конструкцію апарату.

Завдання № 5.

При біометрії діагностичних моделей пацієнта К. 23 років визначається звуження верхньої зубної дуги по Pont в ділянці 14- 24 на 10 мм, в ділянці 16-26 ширина зубної дуги зменшена в порівнянні з нормою на 3мм. Визначається подовження переднього відрізка верхньої зубної дуги на 4 мм. Порушено розташування зубів у фронтальній ділянці: скупченість 3 ступеня; в бічній ділянці визначається оральне положення 15,14__24,25 зубів. На підставі зазначених змін визначте яку форму має верхня зубна дуга за класифікацією Калвеліса; складіть план лікування.

Завдання № 6.

В клініку звернулися батьки з дитиною 7 років зі скаргами на порушення розташування зубів на верхній щелепі. В анамнезі визначені аденоїдні розростання III ступеня. При обстеженні виявлено: обличчя симетрично, нижня третина обличчя вкорочена, підборіддя скошене назад. Рот напіввідкритий, губи змикає з напругою, широке перенісся, згладжені носогубні складки, супраментальна борозна поглиблена. Нижня губа розташована під верхніми різцями. Огляд порожнини рота: прикріплення м'яких тканин нормальне. Верхня зубна дуга перекриває нижню зубну дугу на 3/3 висоти - коронок нижніх різців. Співвідношення зубних дуг на перших постійних молярах за другим класом Енгля. Визначається сагітальна щілина 5мм, вестибулярне положення 12,11,12,12 зубів, з наявністю проміжків. У бічних ділянках верхня зубна дуга перекриває нижню зубну дугу на ширину щокового горбка.

Визначте:

- а) особові ознаки якоїсь аномалії визначаються у пацієнта;
- б) яка форма зубної дуги переважно формується при даній формі аномалії прикусу;
- в) складіть план лікування і конструкцію апарату.

Завдання №7.

В клініку звернулися батьки з дитиною 7 років зі скаргами на неправильне прорізування зубів на верхній щелепі. При клінічному обстеженні виявлено: подовжена нижня третина обличчя, згладжена супраментальна складка, підборіддя виступає вперед, нижня губа перекриває верхню губу. Дрібне передвір'я порожнини рота. Спостерігається зворотне різцеве перекриття на 1/2 висоти коронок верхніх різців. Співвідношення на перших постійних молярах по III класу Енгля, збережений щільний різцевий контакт. Серединні лінії між різцями збігаються, в бічних ділянках верхня зубна дуга ширше нижньої зубної дуги на величину щічного горбка.

Визначте:

- а) особові ознаки якої аномалії спостерігаються у пацієнта;
- б) яка форма верхньої зубної дуги може сформуватися при даній формі аномалії за класифікацією Калвеліса;
- в) складіть план лікування і конструкцію апарату.

Завдання № 8.

В клініку звернулися батьки з дитиною 8 років зі скаргами на неправильне розташування зубів на нижній щелепі. При клінічному обстеженні виявлено: зовнішній вигляд без особливостей; обмежені руху язика (симптом сердечка). Верхня зубна дуга перекриває нижню зубну дугу на 1/3 висоти коронок нижніх різців. Співвідношення на перших постійних молярах по I класу Енгля, різцевий контакт збережений. У трансверзальній площині відхилень не визначається. На нижній щелепі 83,42,41 31,32,73 зуби розташовані на одному рівні. Визначається скупченість фронтальних зубів II ступеня.

Визначте:

- а) яка форма нижнього зубного ряду сформувалася при даній ситуації за класифікацією Калвеліса;

б) складіть план лікування і конструкцію апарату.

Завдання №9.

В клініку звернулися батьки з дитиною 8 років зі скаргами на неправильне розташування зубів на верхній щелепі. При клінічному обстеженні виявлено: зменшення нижньої третини обличчя, поглиблення супраментальної складки. Верхня зубна дуга перекриває нижню зубну дугу на $\frac{3}{3}$ висоти коронок нижніх різців. Співвідношення на перших постійних молярах по II класу Енгля, різцевий контакт збережений. Верхні різці мають оральний нахил. Серединні лінії між різцями збігаються, верхня зубна дуга перекриває нижню зубну дугу в бічних ділянках на ширину щокового горбка. На нижній щелепі 31,32,41,42 мають оральний нахил.

Визначте:

- а) яку форму набувають верхня і нижня зубні дуги при вище зазначеному розташуванні зубів;
- б) які етіологічні фактори сприяли розвитку даного стану;
- в) складіть план лікування і конструкцію апарату.

Завдання № 10.

В клініку звернулися батьки з дитиною 12 років зі скаргами на неправильне прорізування зубів на верхній щелепі. При клінічному обстеженні виявлено: зовнішній вигляд без особливостей. Верхня зубна дуга перекриває нижню зубну дугу на $\frac{1}{3}$. Співвідношення на перших постійних молярах по I класу Енгля, різцевий контакт збережений. Серединні лінії між різцями збігаються. 16,15,14,13,12,11 зуби розташовані ближче до серединної площини, спостерігається однойменний бугорковий контакт бічних зубів справа. 13 зуб займає вестибулярне положення з браком місця в зубній дузі на 2 мм.

Визначте:

- а) яку форму набуває верхня зубна дуга за класифікацією Калвеліса;
- б) в якій площині визначається аномалія;
- в) складіть план лікування і конструкцію апарату.

6. Рекомендована література:

б

А) Основна:

1. Руководство по ортодонтии (под редакцией проф. Ф.Я. Хорошилкиной). Г.: Медицина, 1999.
2. Зубкова Л.П., Хорошилкина Ф.Я. Лечебно-профилактические мероприятия в ортодонтии. Киев, Здоровье. -1993.
3. Бетельман А.И. Ортопедическая стоматология детского возраста. Киев, Здоров'я-1972.
4. Колесов А.А. Стоматология детского возраста. Москва, Медицина-1985. 4. Щербаков А.С. Аномалии прикуса в взрослых. -М.: Медицина, 1987.

Б) Додаткова:

1. Н.В.Головко Ортодонтия. Посібник для студентів. Полтава 2003.
2. Материалы лекции доцента Головко Н.В.
3. Ф.Я. Хорошилкина. Функциональные методы лечения зубочелюстных аномалий. - М.: Медицина, 1972.
4. Колесов А.А. Стоматология детского возраста. Г.; Медицина-1985.
5. Щербаков А.С. Аномалии прикуса в взрослых. . М.; Медицина, 1987.
6. Григорьева Л.П. Прикус в детей. Полтава,-1995.
7. Хорошилкина Ф.Я. Ортодонтия. С. -Петербург, 2001.

Тема заняття: **Прогенічні види прикусу. Причини виникнення, клініка, діагностика, особливості лікування і профілактики.**

Кількість навчальних годин – 6 годин

I Актуальність теми: Рання діагностика зубощелепних аномалій та деформацій і їх своєчасне лікування попереджають стійкі порушення прикусу.

Прогенічний прикус є однією з найтяжчих аномалій прикусу, які призводять до значних морфологічних і естетичних порушень. Тому знання причин виникнення, особливостей клініки, діагностики та лікування цієї аномалії важливі в підготовці лікаря-стоматолога.

2. Навчальні цілі:

Ознайомитися: з основними клінічними формами прогенічного прикусу, причинами виникнення, особливостями клініки, діагностики, лікування і профілактики, які використовують в повсякденній практиці лікарі ортодонта.

знати:

- причини, які сприяють розвитку різних форм прогенічного прикусу;
- особливості клініки прогенічного прикусу;
- алгоритм обстеження пацієнтів з прогенічним прикусом;
- класифікації прогенічних форм прикусу, їх переваги та недоліки;
- особливості лікування різноманітних форм прогенічного прикусу в тимчасовому, змінному і постійному прикусі;
- ортодонтичні апарати, які використовують при лікуванні різних форм прогенічного прикусу;
- визначення ступеня складності усунення морфологічних і функціональних порушень при лікуванні прогенічених форм прикусу;
- особливості ретенційного періоду при лікуванні різних форм прогенічного прикусу;
- прогноз лікування різних клінічних форм прогенічного прикусу.

вміти:

- працювати на сучасному стоматологічному обладнанні з застосуванням відповідного інструментарію;
- застосовувати правила лікарської етики і деонтології при роботі з дітьми та їх батьками;
- діагностувати різні клінічні форми прогенічного прикусу;
- складати план лікування різних форм прогенічного прикусу;
- вибирати раціональну конструкцію ортодонтичного апарату для лікування різних форм прогенічного прикусу;
- вибирати раціональну конструкцію ретенційного апарату;
- визначати прогноз ортодонтичного лікування різних клінічних форм прогенічного прикусу;
- вести звітну документацію лікаря-ортодонта.

3. Теоретичні питання:

1. Орієнтири опису прикусу в сагітальній площині.
2. Визначення поняття «прогенічні форми прикусу».
3. Фактори, які сприяють розвитку різних форм прогенічного прикусу.
4. Патогенез прогенічного прикусу.
5. Особові, морфологічні та функціональні порушення при різних формах прогенічного прикусу.
6. Особливості діагностики різних форм прогенічного прикусу.
7. Особливості лікування прогенічного прикусу в період тимчасових зубів.
8. Особливості лікування прогенічного прикусу в період зміни зубів.

9. Особливості лікування прогенічного прикусу в період постійних зубів.
10. Особливості лікування прогенічного прикусу у підлітків і дорослих.
11. Конструктивні особливості виготовлення ортодонтичних апаратів для лікування різних форм прогенічного прикусу.
12. Конструктивні особливості виготовлення ортодонтичних апаратів для ретенції досягнутих результатів лікування різних форм прогенічного прикусу.
13. Визначення тривалості ретенційного періоду при лікуванні різних форм прогенічного прикусу.

4. Зміст навчального матеріалу:

Серединно-сагітальна площина проходить спереду назад і розділяє обличчя пацієнта на дві половини. У цій площині визначають співвідношення верхньої і нижньої щелеп в передньо - задньому напрямку. Орієнтирами опису прикусу в сагітальній площині є: характер перекриття різців: правильне чи зворотне; наявність сагітальної щілини - простір між різцями перевищує 2-3 мм, співвідношення іклів і перших постійних молярів (других тимчасових молярів). Співвідношення фронтальних зубів може бути правильним, прогнатичним або прогенічним; положення нижньої щелепи, а так і співвідношення перших постійних молярів може бути правильним або нейтральним, мезіальним і дистальним.

У сагітальній площині до патологічних видів відносять прогнатичний і прогенічний прикус. У сучасній літературі є неузгодженість в термінології і змісті, який вкладається в ці поняття.

Вивченню проблем клініки, діагностики та лікування сагітальних аномалій прикусу присвячені роботи багатьох вітчизняних вчених.

Прогенічний прикус характеризується зворотним співвідношенням зубів у фронтальній ділянці - при якому верхні різці перекривають нижні з наявністю сагітальної щілини або без неї і порушеннями співвідношення в бічних ділянках.

Термін "прогенія" в перекладі з грецької мови означає переднє положення підборіддя, термін "мезіальний прикус" був введений в ортодонтичну практику Lisher в 1926 році. Аналіз існуючих класифікацій клінічних форм прогенічного прикусу показав, що більшість авторів розрізняє дві форми: дійсну і хибну прогенію. При хибній прогенії співвідношення зубів у бічних ділянках не порушені, а відзначаються зміни тільки у фронтальній ділянці. При істинній формі прогенії відзначаються порушення як у фронтальному, так і в бічних ділянках.

За класифікацією Е.Енгля хибну прогенію можна віднести до I класу, а справжню - до III-го.

Л.В.Ільїна-Маркосян (1955) розглядає три форми прогенії: справжню і дві хибні (фронтальний і примушений прикуси).

А.І.Бетельман (1956) справжню прогенію іменує - "мезіальний прикус" з надмірно розвиненою функцією м'язів висувачів і виділяє три форми залежно від розмірів щелеп:

- 1 форма - нижня макрогенія,
- 2 форма - верхня мікрогнатія,
- 3 форма - верхня мікрогнатія і нижня макрогенія.

Д.А.Калвеліс (1957) відносить цю патологію до сагітальних аномалій прикусу і поділяє їх на дійсну і хибну.

В.А.Богацькій (1971) виділяє три ступеня істинної прогенії:

Ступінь I - характеризується зворотним фронтальним перекриттям з наявністю контактів між зубами або сагітальною щілиною до 2 мм, збільшенням нижньощелепних кутів до 131°, порушенням співвідношення шостих зубів верхньої і нижньої щелеп в сагітальній напрямку до 5 мм, аномальним розташуванням окремих зубів.

Для II ступеня характерна наявність сагітальної щілини до 10 мм, порушення сагітального співвідношення між іклами і першими постійними молярами, які доходять до 10 мм, зі збільшенням нижньощелепних кутів до 133°, аномальним розташуванням окремих або груп зубів, можливо звуження верхньої щелепи і поєднання з вертикальними аномаліями (відкритим або глибоким прикусом).

Для III ступеня істинної прогенії характерна сагітальна щілина більше 10 мм; порушення сагітального співвідношення між першими постійними молярами може досягати 11-18 мм, зі збільшенням розмірів нижньощелепних кутів до 145, аномальним розташуванням окремих або груп зубів, а також поєднанням з вертикальними аномаліями прикусу різного ступеня виразності.

Н.Г.Аболмасов (1982) пропонує таку класифікацію прогенії:

I. Справжня прогенія 1 форми (збільшення всіх параметрів нижньої щелепи і зубного ряду).

А. При нормальній верхній щелепі.

Б. При недорозвиненні верхньої щелепи або її дистальному положення в черепі.

II. Справжня прогенія 2 форми.

А. Збільшена базальна частина нижньої щелепи при зворотному змиканні окремих зубів, прямому контакті передніх зубів або з мінімальним перекриттям.

Б. Ізольоване розростання підборіддя частини нижньої щелепи.

III. Верхня мікрогнатія.

IV. Хибна (помилкова) прогенія (примушений прикус внаслідок переднього зсуву нижньої щелепи).

V. Прогенічне співвідношення передніх зубів.

А. За рахунок нахилу передніх зубів верхньої і нижньої щелепи.

Б. За рахунок нахилу зубів і аномалії альвеолярних паростків.

VI. Поєднані форми.

А.І.Гаврілов і А.С.Щербаков (1984) виділяють такі форми: справжня прогенія (нижня макрогнатія); помилкова прогенія (верхня мікрогнатія); - примушений прикус.

Л.П.Грігор'єва (1984) розрізняє два види прогенічного прикусу -прогенічний мезіальний і прогенічний нейтральний.

Частота прогенічного прикусу набагато менше, ніж прогнатічного і коливається в межах від 2,1 до 7,5%.

Щодо етіології прогенічних видів прикусу, більшість авторів вказують на спадковий фактор. Ряд авторів надає великого значення внутрішньоутробному розвитку плода. Так, прогенічний прикус частіше зустрічається у дітей з числа народжених при поперечному положенні плода, сідничному або ножному передлежанні.

До причин розвитку прогенічного прикусу відносять також наступні:

1. Захворювання ендокринної системи (це може привести до аномалій розмірів щелеп).
2. Патологію верхніх дихальних шляхів (аденоїдні розрощення з ротовим диханням).
3. Шкідливі звички смоктання верхньої губи, пальці.
4. Макрогლოსія - збільшення розмірів мови.
5. Горби тимчасових зубів, що не стерлися.
6. Передчасне видалення тимчасових молярів.

Лицеві ознаки прогенічного прикусу типові. При зовнішньому огляді хворих в першу чергу звертає на себе увагу наступне:

1. Відзначається різке виступання підборіддя і нижньої щелепи вперед.
2. Збільшення кутів, тіла і гілок нижньої щелепи.
3. Подовження нижньої частини обличчя.
4. Сплюснення або западання середньої частини обличчя (від перенісся до подносової точки) і верхньої губи.

5. Скорочення верхньої губи (здається або явне).
 6. Уявне потовщення і вистояння нижньої губи, превалювання її над верхньою, іноді незначний її виворіт.
 7. Виразність (поглиблення) носо-губних складок.
 8. Сглаженість губно-підборідної борозни.
- Виразність лицьових ознак залежить від віку дитини, ступеня виразності морфологічних порушень прикусу, приєднання аномалій у вертикальному або трансверзальному напрямках.

Внутрішньоротові ознаки характеризуються:

1. Зворотним співвідношенням (перекриттям) фронтальних зубів.
2. Наявністю сагітальної щілини різного розміру (від 2 до 12-15 мм).
3. Порушенням співвідношення в бічних ділянках по сагіталі (мезіальна) і по трансверзалі (звуження верхньої щелепи).
4. Невідповідність розмірів і форми зубних дуг верхньої і нижньої щелепи в сагітальному і трансверзальному напрямках.
5. Аномальне розташування окремих або груп зубів (наявність діастеми і трем на нижній щелепі, скупченість зубів, дистопія іклів, тортоаномалії і т.п.).

Функціональні порушення численні і залежать від ступеня виразності морфологічних змін прикусу і пов'язані в першу чергу зі зміною діяльності жувальних м'язів.

Для зубоальвеолярної форми прогенічного прикусу характерна ретрузія верхніх різців і протрузія нижніх; невідповідність довжини зубних дуг і апікальних базисів щелеп. При цьому відбувається зміна розмірів таких кутів як: ANB, B, MM і ін.

Для гнатичної форми характерно вкорочення базису верхньої щелепи; невідповідність довжини верхньої та нижньої щелепи і передньої основи черепа. Поєднання заднього розташування верхньої щелепи з недорозвиненням її тіла і надмірним подовженням тіла нижньої значно порушує естетику обличчя і зумовлює показання до "хірургічного усунення деформації".

Порушення з боку нижньої щелепи виражаються в подовженні її тіла і гілок; збільшенні нижньощелепних кутів. Можуть відзначатися і поєднані форми.

Диференціальна діагностика різних форм прогенічного прикусу базується на вивченні даних анамнезу (в тому числі і генетичного), антропо- і фотометричного вивчення обличчя, ТРГ, біометрії моделей щелеп і функціональних методів дослідження.

Лікування різних клінічних форм прогенічного прикусу являє собою більш складне завдання, ніж лікування прогнатичного прикусу. Чим старше пацієнт і чим більш виражені морфологічні, функціональні та естетичні порушення, тим менш сприятливий прогноз лікування.

При плануванні ортодонтичного лікування різних клінічних форм прогенічного прикусу слід враховувати такі фактори:

1. розмір сагітальної щілини;
2. положення фронтальних зубів відносно площини основи щелеп (верхньої і нижньої);
3. розміри апікального базису щелеп;
4. положення щелеп відносно площини основи черепа;
5. обсяг зсуву нижньої щелепи в сагітальній площині;
6. розміри і положення мови;
7. ступінь зворотного перекриття фронтальних зубів;
8. стан СНЩС;
9. характер і виразність функціональних порушень.

У тимчасовому прикусі основну увагу необхідно приділяти характеру вигодовування, профілактики рахіту, термінів і послідовності прорізування фронтальних зубів і встановлення їх в правильному контакті. За допомогою міогімнастичних вправ тренують круговий м'яз рота, прагнучи досягти правильного змикання губ і нормального стереотипу дихання (носового). З цією метою використовують губні еквілібратори, активатор Дасса і

т.п. У разі мезіального зсуву нижньої щелепи проводять виборчу пришліфовку ріжучих країв і горбів верхніх і нижніх різців та іклів при невеликому зворотному різцевому перекритті до встановлення їх в прямому контакті.

У III періоді тимчасового прикусу основну увагу приділяють нормалізації росту альвеолярних паростків та щелеп в цілому при підготовці до зміни фронтальних зубів. З цією метою для стимуляції росту альвеолярного відростка верхньої щелепи рекомендують різні види масажу. Для запобігання висування нижньої щелепи вперед і затримки її зростання застосовують головну шапочку з підборідною пращею. Напрямок поза ротової тяги необхідно направляти знизу і догори, тобто від підборіддя через ділянку суглобових відростків до тімені. Позаротова тяга ефективна при користуванні нею в періоди активного росту нижньої щелепи, які частково збігаються з прорізуванням перших постійних молярів і різців, іклів і других постійних молярів, третіх постійних молярів. У дівчаток доцільно призначення позаротової тяги в 5-7 років і в "10-13 років, а у хлопчиків - в 5-7 і 12-15 років.

У початковому періоді змінного прикусу призначають ті ж заходи, які призначаються в період тимчасових зубів. Проте методи лікування зубоальвеолярної і гнатичної форм різні. Лікування зубоальвеолярної форми ефективніше і займає менше часу. Обов'язковою є зішліфовування горбів тимчасових зубів, що не стерлися, (іклів). Швидше піддається лікуванню прогенічний прикус із зсувом нижньої щелепи, повільніше - з недорозвиненням верхньої щелепи.

Лікування прогенічного мезіального прикусу у підлітків і дорослих складне, що пов'язано із закінченням формування лицьового скелета. Тому в цей період широко застосовують незнімну техніку і проводять реконструктивні хірургічні втручання.

При лікуванні різних форм прогенічного прикусу застосовують:

1. Апарат Брюкля.
2. Шапочку з підборідною пращею і позаротовою тягою.
3. Вестибулярну пластинку (вестибулярний щит) стандартний.
4. Індивідуально виготовлений вестибулярний щит.
5. Вестибулооральний або подвійний щит.
6. Регулятор функцій Френкеля III типу.
7. Пластинку на верхню щелепу з протрагуючими пружинами і оклюзійними накладками.
8. Активатор Вундерера.
9. Активатор Андресена-Гойпля.
10. Біонатор Бальтерса III виду.
11. Каппу Биніна.
12. Еджуайз-техніку.
13. Апарат Енгля простої конструкції:
 - а) верхньощелепна дуга для вестибулярного відхилення фронтальних зубів,
 - б) змінна дуга на нижню щелепу (може поєднуватися з видаленням перших премолярів).
14. Апарат Енгля складної конструкції (дві дуги з міжщелепною косою тягою від нижніх іклів до верхніх перших постійних молярів).
15. Лицева дуга в поєднанні з еджуайз-технікою.
16. Комбіновані методи лікування - поєднання кістково-пластичних втручань з ортодонтичним лікуванням.

Тривалість ретенційного періоду залежить від різновиду прогенічного прикусу. Після лікування проведеного із застосуванням функціонально-діючих апаратів та усунення морфологічних, функціональних і естетичних порушень в зубощелепній системі, при наявності зачатків всіх верхніх постійних зубів, достатній глибині різцевого перекриття (на 1 / 3-1 / 2 висоти коронок нижніх різців) ретенційні апарати не застосовуються. Прогноз лікування зубоальвеолярної форми прогенічного прикусу сприятливий до пубертатного періоду, несприятливий у підлітків і дорослих. Прогноз лікування гнатичних

форм менш сприятливий, ніж при лікуванні зубоальвеолярних форм.

Протокол лікування мезіального прикусу Шифр за МКХ: До 07.21 - Мезіальний прикус

Визначення: патологія прикусу в сагітальній площині, яка характеризується мезіальним співвідношенням зубних рядів.

Клінічні форми:

- по Е. Енгля - III клас
- по А.І.Бетельману - мезіальний прикус з функціональною недостатністю м'язів, які опускають нижню щелепу і надмірно розвиненими м'язами, які висувають нижню щелепу (форми - верхня мікрогнатія; нижня макрогнатія і поєднання верхньої мікрогнатії з нижньою макрогнатією), по Л.П.Грігор'євої - прогенічний, мезіальний прикус; по Д.А.Калвелісу - справжня прогенія.

Діагностичні критерії: естетичні порушення:

- увігнуте обличчя
- верхня губа сплюснена;
- згладжена губно-підборідна борозна;
- пряме або виступаюче вперед підборіддя;
- зміна висоти нижньої частини обличчя;
- збільшення кута нижньої щелепи;
- порушення пропорційності розмірів висоти гілки і довжини тіла нижньої щелепи.

морфологічні порушення:

- зворотне перекриття фронтальних зубів різної глибини;
- наявність сагітальної щілини різних розмірів або її відсутність;
- мезіальне співвідношення іклів і перших постійних молярів різного ступеня тяжкості.
- зміни форми і розмірів зубних дуг в трьох площинах;
- аномалії окремих чи груп зубів (розмірів, форми і розташування);
- макрогლოსія.

Функціональні порушення (дихання, ковтання, мови, жування).

Параклінічні (допоміжні) методи дослідження:

- аналіз діагностичних моделей щелеп;
- клінічна фотографія;
- рентгенологічне дослідження: панорамна рентгенографія профільна телерентгенографія (при наявності умов).

Принципи лікування:

- психотерапевтична підготовка;
- усунення етіологічних чинників;
- нормалізація функцій;
- нормалізація форми і розмірів зубних рядів;
- нормалізація співвідношення зубних рядів;
- ретенція досягнутих результатів.

Лікування в період тимчасового прикусу (зубоальвеолярної і гнатичної форм :)

- психотерапевтична підготовка до ортодонтичного лікування;
- санація порожнини рота;
- санація носоглотки;
- усунення шкідливих звичок;
- логопедична корекція мови;
- профілактичне протезування при передчасної втрати зубів;
- функціональний (профілактичний, біологічний) метод: гімнастика жувальних і м'язів, фізіологічне навантаження, вправи зі шпателем-різком, масаж альвеолярного

відростка;

- зішлифовка горбків тимчасових зубів;
- апаратурний метод: затримка росту нижньої і стимулювання зростання верхньої щелепи, нормалізація форми і розмірів зубних рядів, роз'єднання прикусу, нормалізація співвідношення зубних рядів - дистальний зсув нижньої щелепи, корекція прикусу по висоті (апарати функціонального і комбінованої дії - апарат Брюкля, регулятор функцій Френкеля III типу, моноблоки, підбородна праця при нижній макрогнатії);
- хірургічний метод лікування - корекція аномалій м'яких тканин порожнини рота (за протоколами хірургів);
- ретенція досягнутих результатів.

Лікування в період змінного прикусу (гнатичної форми)

- психотерапевтична підготовка до ортодонтичного лікування;
- санація порожнини рота;
- санація носоглотки;
- усунення шкідливих звичок;
- логопедична корекція мови;
- профілактичне протезування при передчасної втрати зубів;
- хірургічний метод лікування - корекція аномалій м'яких тканин порожнини рота (за протоколами хірургів);
- функціональний (профілактичний, біологічний) метод: гімнастика жувальних і мимічних м'язів, фізіологічне навантаження, масаж альвеолярного відростка;
- апаратурний метод - стимуляція зростання верхньої щелепи затримка росту нижньої, нормалізація форми і розмірів зубних рядів, роз'єднання прикусу, нормалізація співвідношення зубних рядів – дистальний зсув нижньої щелепи, корекція прикусу по висоті за допомогою апаратів функціональної і комбінованої дії;
- ретенція досягнутих результатів.

Лікування в період постійного прикусу (зубоальвеолярної форми)

- психотерапевтична підготовка до ортодонтичного лікування;
- санація порожнини рота;
- санація носоглотки;
- хірургічний метод лікування - корекція аномалій м'яких тканин порожнини рота, видалення окремих зубів нижньої щелепи, компактостеотомія (по протоколах хірургів);
- апаратурний метод лікування: медіальне зміщення зубів верхньої щелепи за допомогою внутрішньо- та позаротових пристосувань; нормалізація форми і розмірів зубних рядів; корекція прикусу по висоті (знімними і незнімними апаратами комбінованої і механічної дії; застосування гвинта Деріхсвайлера, лицьових масок);
- ретенція досягнутих результатів.

Лікування в період постійного прикусу (гнатической форми):

- психотерапевтична підготовка до ортодонтичного лікування;
- санація порожнини рота;
- санація носоглотки;
- хірургічний метод лікування - корекція аномалій м'яких тканин порожнини рота, видалення окремих зубів нижньої щелепи, компактостеотомія (по протоколах хірургів);
- апаратурний метод лікування: декомпенсація положення зубів нижньої щелепи з наступною ортогнатичною хірургією і створення міжоклюзійних контактів за допомогою незнімної ортодонтичної техніки механічної дії;
- ретенція досягнутих результатів.

4. Індивідуально виготовлений вестибулярний щит.

5. вестибулооральний або подвійний щит.

6. Регулятор функцій III типу.

7. Пластика на верхню щелепу з протрагуючими пружинами і оклюзійними накладками.

8. Активатор Вундерера.

9. Активатор Андресена-Гойпля.
10. Біонатор Бальтерса III виду.
11. Капсу Биніна.
12. Еджуайз-техніку.
13. Апарат Енгля простої конструкції:
 - а) верхньощелепна дуга для вестибулярного відхилення фронтальних зубів,
 - б) змінна дуга на нижню щелепу (може поєднуватися з видаленням перших премолярів).
14. Апарат Енгля складної конструкції (дві дуги з міжщелепною косою тягою від нижніх іклів до верхніх перших постійних молярів).
15. Лицьова дуга в поєднанні з еджуайз-технікою.
16. Комбіновані методи лікування - поєднання кістково-пластичних втручань з ортодонтичним лікуванням.

Тривалість ретенційного періоду залежить від різновиду прогенічного прикусу. Після лікування проведеного із застосуванням функціонально-діючих апаратів та усунення морфологічних, функціональних і естетичних порушень в зубощелепній системі, при наявності зачатків всіх верхніх постійних зубів, достатній глибині різцевого перекриття (на 1 / 3-1 / 2 висоти коронок нижніх різців) ретенційні апарати не застосовуються.

Прогноз лікування зубоальвеолярної форми прогенічного прикусу сприятливий до пубертатного періоду, несприятливий у підлітків і дорослих. Прогноз лікування гнатичних форм менш сприятливий, ніж при лікуванні зубоальвеолярних форм.

5. Матеріали для самоконтролю:

Тестові завдання:

1. Прогенічний прикус є патологією в такій площині:
 - а) сагітальній;
 - б) вертикальній;
 - в) трансверзальній;
 - г) окклюдійній;
 - л) правильної відповіді немає.
2. Орієнтирами опису прикусу в сагітальній площині є:
 - а) сагітальна щілина, співвідношення іклів і перших постійних молярів (других тимчасових молярів);
 - б) глибина різцевого перекриття, розмір щілини;
 - в) збіг основ вуздечок верхньої і нижньої губи, збіг серединних ліній;
 - г) характер співвідношення бічних зубів;
 - д) правильної відповіді немає.
2. В якому періоді розвитку прикусу ретрогенія нижньої щелепи вважається фізіологічною:
 - а) в періоді формування тимчасового прикусу;
 - б) в періоді стабільного тимчасового прикусу;
 - в) в періоді старіючого тимчасового прикусу;
 - г) в періоді ознак зношеності тимчасового прикусу;
 - д) правильної відповіді немає.
3. Формуванню прогенічного прикусу не сприяють такі шкідливі звички:
 - а) підкладання кулачка під щоку під час сну;
 - б) смоктання пальця;
 - в) закушування верхньої губи;

- г) ротового дихання;
- д) правильної відповіді немає.

4. Класифікація Е.Енгля базується на наступних ознаках:

- а) співвідношення перших постійних молярів верхньої і нижньої щелепи;
- б) співвідношення фронтальних зубів верхньої і нижньої щелепи;
- в) співвідношення іклів верхньої і нижньої щелепи;
- г) співвідношення других тимчасових молярів верхньої і нижньої щелепи;
- д) правильної відповіді немає.

5. Відповідно класифікації Е.Енгля прогенічний прикус можна віднести до наступного класу:

- а) III;
- б) I і II2;
- в) I і III;
- г) II і III;
- д) правильної відповіді немає.

6. Яким терміном в класифікації А.І. Бетельмана позначають прогенічний прикус:

- а) мезіальний прикус;
- б) дистальний прикус;
- в) трансверзальний прикус;
- г) сагітальний прикус;
- д) правильної відповіді немає.

7. Яким терміном в класифікації Д.А.Калвеліса позначають прогенічний прикус:

- а) прогенія;
- б) прогнатія;
- в) біпрогнатія;
- г) опістогнатія;
- д) правильної відповіді немає.

8. Відповідно до класифікації Л.П. Григор'євої розрізняють такі форми прогенічного прикусу:

- а) нейтральний і мезіальний;
- б) нейтральний і дистальний;
- в) нейтральний і сагітальний;
- г) нейтральний і вертикальний;
- д) правильної відповіді немає.

9. Термін «прогенічний» відповідає такому симптому:

- а) нахилу або положенню фронтальних зубів;
- б) співвідношенню іклів;
- в) співвідношенню фронтальних зубів верхньої і нижньої щелепи;
- г) співвідношенню перших постійних молярів;
- д) правильної відповіді немає.

10. Термін «мезіальний» відповідає такому симптому:

- а) співвідношенню перших постійних молярів;
- б) наявності сагітальної щілини;
- в) нахилу нижніх фронтальних зубів;
- г) нахилу верхніх фронтальних зубів;
- д) правильної відповіді немає.

11. Для лицевих ознак прогенічного мезіального прикусу характерно наступне:

- а) глибокі або виражені носогубні складки;
- б) значне превалювання нижньої губи над верхньою;
- в) пряме або виступаюче вперед підборіддя;

г) збільшений кут нижньої щелепи;

д) всі відповіді правильні.

12. Який з додаткових методів дослідження використовують для диференціальної діагностики зубоальвеолярної і гнатичної форм прогенічного прикусу:

а) бокова телерентгенографія;

б) пряма телерентгенографія;

в) рентгенографія вприкус;

г) контактна внутрішньоротова рентгенографія;

д) правильної відповіді немає.

13. Відмінною ознакою прогенічного мезіального і нейтрального прикусів є:

а) співвідношення перших постійних молярів;

б) розміри сагітальної щілини;

в) глибина різцевого перекриття;

г) відсутність сагітальної щілини;

д) правильної відповіді немає.

14. Відмінною ознакою III класу Е.Енгля є:

а) співвідношення різців і перших постійних молярів;

б) характер різцевого перекриття;

в) наявність сагітальної щілини;

г) співвідношення перших постійних молярів

д) правильної відповіді немає.

15. Якому класу за класифікацією Е.Енгля відповідає прогенічний нейтральний прикус:

а) I;

б) II ,;

в) II2;

г) III;

д) правильної відповіді немає.

16. Якому класу за класифікацією Е.Енгля відповідає прогенічний мезіальний прикус:

а) III;

б) II ,;

в) I;

г) II2;

д) правильної відповіді немає.

17. Які внутрішньоротові ознаки характерні для прогенічного нейтрального прикусу:

а) наявність сагітальної щілини;

б) ретрузія верхніх фронтальних зубів;

в) правильне співвідношення іклів;

г) нейтральне співвідношення перших постійних молярів або других тимчасових молярів;

д) всі відповіді правильні.

18. Які внутрішньоротові ознаки характерні для прогенічного мезіального прикусу:

а) наявність сагітальної щілини;

б) ретрузія верхніх фронтальних зубів;

в) мезіальне співвідношення іклів;

г) мезіальне співвідношення перших постійних молярів або других тимчасових молярів;

д) всі відповіді правильні.

19. Який тип регулятора функцій Френкеля застосовують для лікування прогенічного прикусу:

а) III тип;

б) II тип;

в) I тип;

г) IV тип;

д) правильної відповіді немає;

19. Який тип регулятора функцій Френкеля застосовують для лікування прогенічного прикусу:

а) III тип;

б) II тип;

в) I тип;

г) IV тип;

д) правильної відповіді немає;

20. Назвіть відмінні риси активатора Андресена-Гойпля, яким користуються при лікуванні прогенічного прикусу;

а) розташування похилої площини для зсуву нижньої щелепи;

б) розташування вестибулярної дуги;

в) розташування напрямних площин на верхній щелепі;

г) розташування напрямних площин на нижній щелепі;

д) всі відповіді правильні.

21. Який з перерахованих ортодонтичних апаратів застосовують для лікування прогенічного прикусу в періоді тимчасових зубів:

а) апарат Брюкля;

б) апарат Гуляєвой;

в) пропульсор Мюлемана;

г) регулятор функцій Френкеля II типу;

д) правильної відповіді немає;

22. Який з перерахованих ортодонтичних апаратів не застосовують для лікування прогенічного прикусу:

а) апарат Персіна;

б) активатор Андресена-Гойпля;

в) апарат Брюкля;

г) каппа Биніна;

д) правильної відповіді немає.

23. Які профілактичні апарати використовують для тренування кругового м'язу рота:

а) активатор Дасса;

б) губної еквілібратор;

в) вертушку;

г) вестибулярний щит;

д) всі відповіді правильні.

24. Які з перерахованих факторів сприяють розвитку зубоальвеолярної форми прогенічного прикусу:

а) невідповідність сегментів зубних дуг верхньої і нижньої щелепи;

б) недорозвинення тіла нижньої щелепи;

в) недорозвинення гілки нижньої щелепи;

г) збільшення основного кута;

д) правильної відповіді немає.

25. Які з перерахованих факторів сприяють розвитку гнатичної форми прогенічного прикусу:

а) мезіальне положення нижньої щелепи разом з СНЩС щодо верхньої щелепи і площини основи черепа;

б) зміна нахилу верхніх різців до площини основи верхньої щелепи;

в) зміна нахилу нижніх різців до площини основи нижньої щелепи;

г) зміна розміру межрізцевого кута;

д) правильної відповіді немає.

26. Які зміни розмірів верхньої щелепи можливі при прогенічному прикусі:
- а) збільшення трансверзальних і сагітальних розмірів;
 - б) збільшення трансверзальних розмірів і зменшення сагітальних;
 - в) зменшення трансверзальних і сагітальних розмірів;
 - г) зменшення трансверзальних і збільшення сагітальних розмірів;
 - д) правильної відповіді немає.

27. Які зміни розмірів нижньої щелепи можливі при прогенічному прикусі:
- а) збільшення сагітальних розмірів;
 - б) зменшення сагітальних розмірів;
 - в) зменшення трансверзальних розмірів;
 - г) зменшення вертикальних розмірів;
 - д) правильної відповіді немає.

28. При вимірюванні діагностичних моделей методом Pont при прогенічному прикусі спостерігається:

- а) розширення в області премолярів і молярів нижньої зубної дуги;
- б) скорочення переднього відрізка верхньої зубної дуги;
- в) подовження переднього відрізка нижньої зубної дуги;
- г) невідповідність розмірів зубних дуг верхньої і нижньої щелепи;
- д) всі відповіді правильні.

29. При вимірюванні діагностичних моделей методом Korkhaus при прогенічному прикусі спостерігається:

- а) вкорочення переднього відрізка верхньої і подовження переднього відрізка нижньої зубної дуги;
- б) звуження в області премолярів і молярів;
- в) невідповідність розмірів зубів верхньої і нижньої щелепи;
- г) розширення в області премолярів і молярів;
- д) правильної відповіді немає.

30. У регуляторі функцій Френкеля III типу губні пелоти розташовані наступним чином:

- а) в області верхньої губи;
- б) в області нижньої губи,
- в) в області обох губ;
- г) відсутні;
- д) правильної відповіді немає.

31. Які дуги входять в конструкцію регулятора функцій Френкеля III типу:

- а) вестибулярна нижньощелепна;
- б) вестибулярна верхньощелепна;
- в) оральна верхньощелепна;
- г) оральна нижньощелепна;
- д) правильної відповіді немає.

32. У регуляторі функцій Френкеля III типу щічні щити розташовані наступним чином:

- а) відстоять від альвеолярного відростка верхньої щелепи на 2,5 мм;
- б) прилягають до альвеолярним відросткам обох щелеп;
- в) відстоять від альвеолярних відростків обох щелеп на 2,5 мм;
- г) відстоять від альвеолярного відростка нижньої щелепи;
- д) правильної відповіді немає.

33. У конструкцію апарату Брюкля входять такі елементи:

- а) пластмасова похила площина;
- б) металевий похило-накусочний майданчик;
- в) пластмасовий похило-накусочний майданчик;
- г) металевий накусочний майданчик;

д) правильної відповіді немає.

34. По механізму дії апарат Брюкля відноситься до апаратів:

а) функціонально-напрямних;

б) функціонально-діючих;

в) механічним;

г) комбінованим;

д) правильної відповіді немає.

35. Апарат Брюкля за способом і місцем дії є апарат:

а) однощелепний міжщелепної дії;

б) однощелепний;

в) двощелепний;

г) позаротовий;

д) правильної відповіді немає.

36. По виду конструкції апарат Брюкля є:

б) щитовим;

в) моноблоковим;

г) каркасним;

д) правильної відповіді немає.

Ситуаційні завдання:

Завдання №1. До ортодонта звернулися батьки з дитиною 6-ти років. Обличчя без особливостей. Прикус тимчасових зубів. Нижні різці перекривають верхні на 1/2 висоти коронки. Верхнє ікло проектується над першим нижнім моляром, передній щічний горбок верхнього другого тимчасового моляра контактує з заднім щічним горбком нижнього.

1. Визначте діагноз за класифікацією Е.Енгля.

2. Яка глибина різцевого перекриття спостерігається у 6-річних дітей:

а) прямий контакт;

б) перекриття на 1/2;

в) перекриття на 1/3;

г) перекриття на 2/3;

д) перекриття на всю висоту коронок нижніх різців.

3. За допомогою якого методу біометричного дослідження можна визначити вкорочення переднього ділянки зубної дуги:

а) Pont;

б) Gerlach;

в) Korkgaus;

г) Howes;

д) Hawley.

Завдання №2. До ортодонта звернулися батьки з дитиною 12 років зі скаргами на естетичні недоліки. При огляді: подовжена нижня частина обличчя, виступаюче вперед підборіддя, збільшений кут нижньої щелепи. Прикус постійних зубів, зворотне різцеве перекриття з сагітальною щілиною 3-4 мм. Співвідношення іклів і перших постійних молярів по III класу Енгля.

1. Визначте діагноз за класифікацією А.І.Бетельмана:

а) прогенія;

б) прогнатія;

в) дистальний прикус;

г) мезіальний прикус;

д) прогенічний прикус

2. Протипоказанням до призначення апарату Брюкля є:

- а) незначна величина зворотного різцевого перекриття;
- б) величина сагітальної щілини більше 2-3 мм;
- в) скупченість верхніх передніх зубів;
- г) краніальна форма аномалії;
- д) всі відповіді правильні.

Завдання №3. До ортодонта звернулися батьки з дитиною 8 років зі скаргами на естетичні недоліки. У батька аналогічна аномалія прикусу. Обличчя подовжене за рахунок збільшення нижнього відділу, трохи сплющена верхня губа, пряме підборіддя зі згладженою губно-підборідною борозною. Прикус зміни зубів. Зворотне різцеве перекриття на 1/2 величини верхнього різця. Мезіальне співвідношення іклів і перших постійних молярів. Верхня зубна дуга менше нижньої на величину щічного горбка.

1. Визначте діагноз за класифікацією А.Д.Калвеліса:

- а) мезіальний прикус;
- б) прогенічний прикус;
- в) помилкова прогенія;
- г) справжня прогенія;
- д) прогенічне співвідношення передніх зубів.

2. Чи доцільно застосування підборідної праці у хлопчика даного віку:

- а) так;
- б) ні.

3. Перелічіть конструкції ортодонтичних апаратів, які можна застосувати в даному випадку:

- а) апарат Брюкля;
- б) капу Биніна;
- в) регулятор функцій Френкеля III типу;
- г) накусочна пластинка Катца;
- д) пластинка з оклюзійними накладками і тривимірним гвинтом.

Завдання №4. У 4-х місячної дитини визначається пряме підборіддя. Прорізалися 2 нижніх центральних різця, співвідношення альвеолярних відростків щелеп пряме, вертикальна щілина 3 мм.

1. Розвиток якого прикусу можна прогнозувати в даному випадку:

- а) фізіологічного;
- б) мезіального;
- в) дистального;
- г) прямого;
- д) відкритого.

2. Яке співвідношення щелеп у новонародженого вважається фізіологічним:

- а) регрогенія;
- б) прогенія;
- в) прогнатія;
- г) ортогнатія;
- д) ортогенія.

3. Лінія Робена-Мажито це:

- а) умовна лінія прорізування зубів;
- б) лінія, яка з'єднує піднебінні складки;
- в) складка слизової (дублікатура) на верхівці альвеолярного гребеня;
- г) перехідна складка;
- д) правильної відповіді немає.

Завдання 5. У дитини 9 років під час профілактичного огляду визначено наступне: обличчя овальне, подовжене зі сплющеною верхньою і відкопленою нижньою губою, підборіддя виступає вперед. Прикус зміни зубів. Нижні різці перекривають верхні на 1/3, сагітальна щілина 4 мм, відсутні верхні латеральні різці, співвідношення перших постійних молярів по I класу Енгля.

1. Визначте діагноз за класифікацією Л.П.Грігор'євої:

- а) прогенія помилкова;
- б) мезіальний прикус;
- в) нейтральний прикус;
- г) прогенічний нейтральний прикус;
- д) прогенія справжня.

2. Яку конструкцію ортодонтичного апарата не застосовують при лікуванні прогенічного прикусу:

- а) регулятор функцій Френкеля III типу;
- б) апарат Брюкля;
- в) капу Биніна;
- г) активатор Андресена-Гойпля;
- д) апарат Данькова.

3. Яке рентгенологічне дослідження доцільно при визначенні причини ретенції зубів:

- а) профільна ТРГ;
- б) пряма ТРГ;
- в) панорамна рентгенографія;
- г) рентгенографія вприкус;
- д) контрастна рентгенографія.

6. Рекомендована література:

Основня:

- 1. Руководство по ортодонтии под редакц. Ф.Я.Хорошилкиной М, Медицина. - 1999.
- 2. Л.С.Персии Ортодонтия. Лечение зубочелюстных аномалий М., Научно-издательский центр "Инженер". - 1998.
- 3. Л.П.Г Григорьева Прогнатия К., Здоров'я. - 1984.
- 4. Ф.Я.Хорошилкина, Л.С.Персии Ортодонтия. Лечение зубочелюстно-лицевых аномалий современными ортодонтическими аппаратами. Клинические и технические этапы изготовления. Книга 1, 2. Г., ООО „Ортодент-Инфо“. - 1999.

Додаткова:

- 1. Герасимов С.Н. Несъемная ортодонтическая техника С-Петербург. - 2002
- 2. Александер-дисциплина. Современная концепция и философия. 1, 2 книга. С.Петербург. - 1998

Тема: Сагітальні аномалії прикусу. Дистальний прикус. Етіологія, особливості діагностики, лікування та профілактика

клініка,

Кількість навчальних годин – 6 годин

1. Актуальність теми: сагітальні аномалії прикусу є поширеною патологією ЗЧС, яка представляє певні складності при лікуванні. Усунення морфологічних порушень не завжди сприяє зміні естетики обличчя і відновленню порушених функцій. Тому знання причин, які призводять до розвитку прогнатичного прикусу, особливостей його клініки, діагностики, лікування і профілактики в різні вікові періоди важливі в підготовці лікаря ортодонта.

2. Навчальні цілі:

Ознайомитися: з причинами розвитку, особливостями клініки діагностики, з організацією ортодонтичної допомоги дітям з прогнатичним прикусом;

знати:

- причини, які призводять до розвитку прогнатичного прикусу;
- особливості клініки прогнатичного прикусу;
- алгоритм обстеження пацієнтів з прогнатичним прикусом;
- класифікації прогнатичних форм прикусу, їх переваги \ недоліки;
- особливості лікування різних форм прогнатичного прикусу в тимчасовому, змінному і постійному прикусі;
- ортодонтичні апарати, які використовують при лікуванні різних форм прогнатичного прикусу;
- визначення ступеня складності усунення морфологічних і функціональних порушень при лікуванні прогнатичних форм прикусу;
- особливості ретенційного періоду при лікуванні різних форм прогнатичного прикусу;
- прогноз лікування різних форм прогнатичного прикусу.

вміти:

- працювати на сучасному стоматологічному обладнанні з застосуванням відповідного інструментарію;
- застосовувати правила лікарської етики і деонтології при роботі з дітьми та їх батьками;
- діагностувати різні форми прогнатичного прикусу;
- складати план лікування різних форм прогнатичного прикусу;
- вибирати раціональну конструкцію ортодонтичного апарату для лікування різних форм прогнатичного прикусу.
- вибирати раціональну конструкцію ретенційного апарату;
- визначати прогноз ортодонтичного лікування різних форм прогнатичного прикусу;
- вести звітну документацію лікаря-ортодонта.

3. Теоретичні питання:

1. Орієнтири опису прикусу в сагітальній площині.
2. Визначення поняття «прогнатичні форми прикусу».
3. Фактори, які сприяють розвитку різних форм прогнатичного прикусу.
4. Патогенез різних форм прогнатичного прикусу.
5. Особові, морфологічні та функціональні порушення при різних формах прогнатичного прикусу.
6. Особливості діагностики різних форм прогнатичного прикусу.
7. Особливості лікування прогнатичного прикусу в період тимчасових зубів.
8. Особливості лікування прогнатичного прикусу в період зміни зубів.

9. Особливості лікування прогнатичного прикусу в період постійних зубів.
10. Особливості лікування прогнатичного прикусу у підлітків і дорослих.
11. Конструктивні особливості виготовлення ортодонтичних апаратів для лікування різних форм прогнатичного прикусу.
12. Конструктивні особливості виготовлення ортодонтичних апаратів для ретенції досягнутих результатів лікування різних форм прогнатичного прикусу.
13. Визначення тривалості ретенційного періоду при лікуванні різних форм прогнатичного прикусу.

3. Зміст навчального матеріалу:

Серединно – сагітальна площина проходить спереду назад і розділяє обличчя пацієнта на дві половини. У цій площині визначають співвідношення верхньої і нижньої щелеп в передньо - задні напрямку. Орієнтирами опису прикусу в сагітальній площині є: характер перекриття різців (правильне або зворотне); наявність сагітальної щілини - простору між різцями, яке перевищує 2-3 мм, співвідношення іклів і перших постійних молярів. Співвідношення фронтальних зубів може бути правильним, прогнатичним і прогенічним; співвідношення перших постійних молярів може також бути правильним або нейтральним, мезіальним і дистальним.

У сагітальній площині до патологічних видів відносять прогнатичний і прогенічний прикус. У сучасній літературі є неузгодженість в термінології і змісті, який вкладається в ці поняття.

Вивченню проблем клініки, діагностики та лікування сагітальних аномалій прикусу присвячені роботи таких вітчизняних вчених як А.І. Бетельмана, Л.Б. Треймане, СІ. Криштаба, СІ. Дорошенко, Л.П. Григор'євої, Н.Д. Данькова, М.М. Покровського та ін. Прогнатичний прикус характеризується виступом вперед (збільшенням кута нахилу - протрузією) верхніх фронтальних зубів, або ретрузією нижніх фронтальних зубів, або зсувом нижньої щелепи дистально.

Ще за 400 років до нашої ери Гіппократ описав типову зміну форми верхньої щелепи і твердого піднебіння. Вид прикусу, при якому верхня щелепа надмірно виступає вперед був вперше описаний в 1886 році В.В. Дементьєвим, в 1889 р Sternfeld застосував термін «прогнатія», який на довгі роки увійшов в ортодонтію. Термін «дистальний прикус» ввів Licher в 1926 році.

За класифікацією Е.Енгля (1889) до I класу можна віднести прогнатичний прикус з правильним співвідношенням перших постійних молярів (прогнатичний нейтральний прикус), трактуючи його як губно-щічний нахил верхніх фронтальних зубів; до II класу I підкласу - прогнатичний прикус з дистальним співвідношенням перших постійних молярів (прогнатичний дистальний прикус).

Відповідно до класифікації А.І.Бетельмана (1956) ця патологія трактується як дистальний прикус з порушенням функції м'язів, які висувають нижню щелепу вперед і кругового м'яза рота. Поряд з цим А.І. Бетельман виділяє 4 форми дистального прикусу за ступенем зміни розмірів щелеп:

- 1 форма - нижня мікрогенія (зменшення розмірів нижньої щелепи).
 - 2 форма - верхня макрогнатія (збільшення розмірів верхньої щелепи).
 - 3 форма - верхня макрогнатія і нижня мікрогенія (поєднана форма зі зменшенням розмірів нижньої і збільшенням розмірів верхньої щелепи).
 - 4 форма - верхньощелепна прогнатія зі звуженням в бічних ділянках (компресійна).
- Д.А.Калвеліс (1957,1964) характеризує цю сагітальну аномалію прикусу терміном "прогнатія", проте в групі вертикальних аномалій прикусу він виділяє таку аномалію як "глибокий дахоподібний або комбінований з прогнатією прикус", тобто характеризує аномалію в двох площинах .

Х.А.Каламкарров (1970) в своїй класифікації наводить такі терміни як "прогнатичний прикус" і "прогнатичне співвідношення щелеп", маючи на увазі під першим прикус, при

якому зубний ряд верхньої щелепи розташований мезіально щодо нижнього, або зубної ряд нижньої щелепи розташовується дистально щодо верхнього, а під другим - порушення співвідношень в межах фронтальної ділянки зубного ряду.

Л.В.Ільїна-Маркосян (1976) пропонує для характеристики подібної патології користуватися терміном «постеріальний прикус».

За класифікацією ВООЗ (1968) аномалії прикусу в сагітальній площині можна віднести до групи аномалій розміру щелеп (макрогнатії верхньої щелепи, синонім - верхньощелепна гіперплазія; мікрогнатія нижньої щелепи, синонім - нижньощелепна гіпоплазія) або до аномалій положення щелеп відносно основи черепа (верхньощелепна прогнатія або нижньощелепна ретрогнатія) і до аномалій співвідношення зубних дуг (дистальна оклюзія).

За класифікацією Л.П.Грігор'євої (1984) в сагітальній площині розрізняють дві форми патології - прогнатичний нейтральний і прогнатичний дистальний прикус.

Прогнатичний нейтральний прикус в свою чергу може мати такі форми:

- 1 форма - з верхньою альвеолярною протрузією;
- 2 форма - з нижньою альвеолярною ретрузією;
- 3 форма - з верхньою альвеолярною протрузією і нижньою альвеолярною ретрузією;
- 4 форма - з верхньою та нижньою альвеолярною протрузією (біпрогнатія).

Прогнатичний дистальний прикус може мати такі форми:

- 1 форма - з максілярною (або верхньою альвеолярною) протрузією;
- 2 форма - з нижньою альвеолярною ретрузією;
- 3 форма - з верхньою максілярною (або альвеолярною) протрузією і нижньою альвеолярною ретрузією;
- 4 форма - з верхньою максілярною (або альвеолярною) протрузією і нижньою альвеолярною протрузією (біпрогнатія);
- 5 форма - власне прогнатичний дистальний прикус.

Неузгодженість в термінології створює труднощі в спілкуванні ортодонтів різних шкіл і напрямків, а також при вивченні наукової літератури.

За даними різних авторів частота прогнатичних форм прикусу коливається в межах від 3,6 до 26,2% випадків; за даними кафедри стоматології дитячого віку та пропедевтики ортопедичної стоматології та ортодонції УМСА - в 15,25% випадків і найбільш часті в групі дітей із змінним прикусом (17,9-24%).

Всі причини, які призводять до розвитку прогнатичних форм прикусу поділяють на: успадковані; ті, які розвиваються в період внутрішньоутробного розвитку (ця група аномалій не знайшла достатнього вивчення та тлумачення її неоднозначно) і придбані після народження дитини.

У тлумаченні ролі спадковості в розвитку прогнатичного прикусу А.Я.Катц (1931), Г.Б.Шілова (1970), А.Г.Шарафутдінова (1981)

дотримуються думки, що ця аномалія може передаватися у спадок. Н.І.Агапов (1934), Д.А. Калвеліс (1964) та ін., вважають, що генетичні фактори створюють лише схильність до деформації, яка за певних умов сприяє розвитку прогнатичних видів прикусу. Спадкові фактори визначають розвиток щелеп і формування прикусу, а зовнішні здійснюють модифікуючу дію.

Найбільш повно викладені причини розвитку прогнатичних видів прикусу після народження дитини. До таких причин відносять:

- **Неправильне вигодовування.**

Дитина народжується з так званої "фізіологічною або дитячою ретрогенією". Відстань між альвеолярними відростками верхньої та нижньої щелепи (сагітальна щілина) при цьому становить 5-6 мм; вертикальна щілина складає в середньому 2,6 мм. До кінця першого року життя завдяки акту смоктання нижня щелепа займає фізіологічне становище.

Необхідне навантаження на м'язові групи і формування правильних взаємин щелеп

створюються тільки при правильно проведеному природному або штучному вигодовуванні (розмір і форма соски, матеріал з якого вона виготовлена, діаметр і форма отвору соски, положення шийки пляшки під час годування, консистенція їжі тощо.). При порушенні правил штучного вигодовування розвиток прогнатичного прикусу відбувається в 2,3 рази частіше, ніж при природному за рахунок дистального положення нижньої щелепи.

- **Хвороби раннього дитячого віку**, які призводять до недостатньої мінералізації щелепних кісток.

Рахіт - хронічне захворювання дітей раннього віку - завершальна стадія прогнатичного прикусу внаслідок порушення процесів осифікації. Верхня щелепа при цьому набуває V-подібну форму, збільшуються її сагітальні розміри і зменшуються трансверзальні; а нижня щелепа за формою нагадує трапецію, за рахунок вкорочення фронтальної ділянки зубної дуги.

- **Шкідливі дитячі звички смоктання пальців, язика, щік, сторонніх тіл.**

Смоктання пальця приводить до розвитку характерної деформації фронтальної ділянки верхньої зубної дуги. В.П. Окушко наводить дані згідно з якими з числа дітей з аномаліями прикусу в 85% випадків у дітей зі звичкою смоктання пальця більше 4-х років розвивалася аномалія прикусу III класу по Енгля. Автор пояснює це тим, що шкідливі звички смоктання у дітей перешкоджають фізіологічному зрушенню нижньої щелепи вперед.

Звички смоктання губ, щік, сторонніх тіл в основі своїй містять безумовний рефлекс смоктання і форма деформації часто залежить від розташування предмета, який смоче дитина.

- **Ротовий тип дихання** - порушення нормального стереотипу дихання внаслідок наявності аденоїдних розростань або інших причин.

Звичку дихання ротом Pullen відносив до звичок смоктання - "... всім відомий процес втягування повітря ротом є не що інше, як процес смоктання ».

Процес правильного (носового) дихання має важливе значення у формуванні фізіологічного прикусу. При ротовому типі дихання відбувається зміна положення язика (його дистальний зсув і опущення на дно порожнини рота); в результаті зсуву язика нижня щелепа слідом за ним зміщується дистально; внаслідок порушення синергізму дії м'язів язика і околоротової області відбувається звуження верхньої щелепи в ділянці премолярів і молярів, подовження переднього відрізка верхньої зубної дуги, поява сагітальної щілини, збільшення висоти піднебіння.

- **Порушення функції жування.**

Переважання темпорального типу жування сприяє дистальному положенню нижньої щелепи. Такий тип жування характеризується швидкими і частими жувальними рухами. Важливе значення має і характер їжі. Тверда рослинна їжа (сирі фрукти, овочі, черствий хліб) позитивно впливає на розвиток щелеп. Відсутність інтенсивного жування, так зване "ліниве жування" призводить не тільки до затримки росту щелеп, а й до недостатнього стирання горбів тимчасових зубів, які в свою чергу перешкоджає фізіологічному зрушенню нижньої щелепи.

- **Розвиток і функціональний стан язика** (мікрогловія, вкорочена вуздечка язика).

Вкорочена вуздечка язика, мікрогловія призводить до атипового положенню язика (його кінчика, спинки і бічних частин), а це призводить до порушення синергізму дії м'язів і до неправильного формування щелеп.

- **Порушення послідовності прорізування зубів.**

У формуванні фізіологічного прикусу має важливе значення певна послідовність прорізування зубів. Для верхньої щелепи вона наступна: 6, 1, 2, 4, 3, 5, 7, а для нижньої - 6, 1, 2, 3, 4, 5, 7. При іншому порядку може сформуватися вкорочення або подовження зубної дуги, внаслідок ретенції або неправильного положення зубів.

- **Порушення м'юдинамічної рівноваги м'язів щелепно-лицьової області.**
- **Ослаблений тонус кругового м'яза рота.**

Розвитку прогнатичного прикусу сприяє недостатній тонус кругового м'яза. Мляві, що не зімкнуті губи не здійснюють достатнього тиску на групу фронтальних зубів і під впливом тиску язика вони нахилиються вперед. В.С.Полторацкая (1974) у дітей зі знизеним тонусом кругового м'яза рота виявила прогнатичний прикус в 87,5% випадків.

- **Передчасне видалення тимчасових молярів.**

Передчасне видалення тимчасових молярів без проведеного профілактичного протезування може привести до зсуву перших постійних молярів в сторону дефекту і, вкорочення зубного ряду. Зрушення може відбуватися і в вертикальному напрямку.

Проте дія одного з перерахованих факторів рідко призводить до розвитку прогнатичних форм прикусу, найчастіше це сукупність успадкованих і набутих причин.

Клінічна картина прогнатичного прикусу різноманітна і залежить від віку дитини і ступеня виразності патології та поєднання з патологією в трансверзальній і вертикальній площинах. Найчастіше прогнатичний прикус поєднується з глибоким.

Прогнатичний прикус може привести до наступних порушень естетики обличчя:

1. При наявності аденоїдних розростань може визначатися широка спинка носа, нерухомі крила носа, вузькі носові ходи.
2. Носо - губні складки згладжені.
3. Верхня губа вистіє вперед і значно переважає над нижньою.
4. При короткій верхній губі або значно вираженій сагітальній щілині може відзначатися незмикання губ або змикання з напругою (симптом «наперстка» або «лимонної кірки»).
5. З-під верхньої губи можуть виступати фронтальні зуби.
6. На нижній губі можуть відзначатися відбитки верхніх фронтальних зубів.
7. Скошене назад підборіддя (внаслідок дистального положення нижньої щелепи).
8. Зміна положення язика (глосоптоз) клінічно проявляється у вигляді "подвійного підборіддя".
9. Нижня частина обличчя може бути нормального розміру, а при поєднанні з глибоким прикусом - вкороченою.
10. Глибина губно-підборідної борозни залежить від поєднання з аномаліями у вертикальній площині: при нормальній глибині різцевого перекриття вона середньої глибини, при глибокому різцевому перекритті - поглиблена.

Ступінь естетичних змін залежить від ступеня і виразності деформації прикусу, тобто від морфологічних і функціональних порушень, а також віку дитини. У період тимчасового прикусу лицьові ознаки нівелюються особливостями будови обличчя дитини - округлі щоки, маленьке підборіддя, і т.п.

Прогнатичне співвідношення може бути пов'язано з наступним:

1. Різці верхньої щелепи найчастіше нахилені вперед (протрузія), а нижній - назад (ретрузія)
2. Внаслідок зміни нахилу передніх зубів утворюється простір між різцями верхньої і нижньої щелепи - сагітальна щілина. Величина її коливається від 3 до 12-15 мм.
3. Нижня щелепа може бути зміщена дистально.
4. Співвідношення іклів може бути правильним або дистальним.
5. Змикання в бічних ділянках може бути правильним або дистальним різного ступеня виразності і залежить від зсуву зубів в мезіо-дистальному напрямку і положення нижньої щелепи.
6. Зубні ряди найчастіше звужені (частіше в ділянці премолярів і молярів), можуть відзначатися аномалії окремо розташованих зубів або їх груп.
7. Нерідко між верхніми передніми зубами є проміжки (діастема, тремі) різного розміру.
8. Верхній зубний ряд частіше подовжений, а нижній - вкорочений (сплощений).

9. Порушення розмірів щелеп (надмірний розвиток верхньої щелепи і нормальне або недорозвинення нижньої щелепи).

10. Порушення положення щелеп відносно площини основи черепа (переднє положення верхньої щелепи і т.п.).

Прогнатичний прикус супроводжується зміною ряду функцій різного ступеня виразності, яка залежить від ступеня виразності деформації прикусу.

У клінічній практиці для диференційної діагностики порушень розвитку щелеп використовують пробу Ешлера-Бітнера. Суть її полягає в наступному: пацієнтові пропонують висунути вперед нижню щелепу до нормального контакту різців і оцінюють при цьому зміни естетичних ознак. Якщо вираз обличчя поліпшується, то дистальний прикус обумовлений недорозвиненням або дистальним зсувом нижньої щелепи; якщо погіршується - порушенням розвитку верхньої щелепи; якщо вираз обличчя стає то краще, то гірше - це спостерігаються зміни в розвитку обох щелеп.

Диференційна діагностика гнатичних і зубоальвеолярних форм прогнатичного прикусу можлива тільки при оцінці профільних телерентгенограмм.

Зубоальвеолярна форма прогнатичного прикусу розвивається внаслідок аномального положення окремих або груп зубів, або при зміні форми альвеолярного відростка.

Загальною ознакою цієї форми прогнатичного дистального прикусу є невідповідність довжини зубної дуги і її апікального базису на одній або обох щелепах. На профільних ТРГ визначаються два найбільш типових різновиди зубоальвеолярної форми:

1. Зрушення верхніх бічних зубів вперед з нахилом осей перших верхніх премоларів вперед. Такі порушення спостерігаються зазвичай як результат ранньої втрати тимчасових моларів або фронтальних зубів на верхній щелепі і наступного мезіального нахилу бічних зубів.

2. Ретрузія альвеолярного відростка нижньої щелепи в передньому ділянці. Така аномалія діагностується на підставі оцінки форми поперечного перерізу підборіддя, вимірювання відстані між точками P_g і B, спроектованої на мандибулярну площину.

Зубоальвеолярна форма на профільній ТРГ також характеризується:

- збільшенням кута нахилу верхніх фронтальних зубів до площини основи верхньої щелепи (Sp). Виділяють 4 ступеня протрузії верхніх різців: I ступінь - 56-61 °, II - 51-56 °, III - 46-51 °, IV - 41-46 °;

- збільшенням сагітальної міжрезцевої відстані (сагітальної щілини);

- зміною кута нахилу нижніх різців до площини основи нижньої щелепи (MP);

- невідповідністю розмірів кута опуклості профілю обличчя (n-sn-pg) і кута ANB і нахилу вісей бічних зубів (верхніх вперед, нижніх назад);

- невідповідністю розмірів кутів ABS_p, MM. Різниця в розмірі кутів відображає розбіжність в сагітальному розташуванні точок A, B, і P_g, тобто дозволяє встановити співвідношення апікальних базисів зубних рядів і щелеп. При недорозвиненні апікального базису нижнього зубного ряду губно-підбородна борозна буває різко виражена; виступання кісткової тканини підборіддя впливає на розмір кута MM. Кут ABS_p характеризує розташування альвеолярного відростка нижньої щелепи щодо альвеолярного відростка верхньої щелепи, кут MM - положення тіла нижньої щелепи. Вивчення розмірів цих кутів і їх відмінностей важливо для визначення гнатичної або зубоальвеолярної форми аномалій прикусу.

При гнатичних формах прогнатичного прикусу відзначаються такі зміни з боку верхньої щелепи: тіло верхньої щелепи видовжене; вона може бути висунута вперед щодо площини основи черепа (N-Se). При передньому положенні верхньої щелепи естетичні порушення різко виражені. Форма обличчя в профіль при подовженні верхньої щелепи і її передньому положенні опукла або надмірно опукла. Вона виражена тим сильніше, чим більше кути ANB, MM, B і менше розмір кутів інклінації і горизонталі. Можуть відзначатися і зміни з боку нижньої щелепи: тіло її може бути вкорочене і розташоване дистальніше внаслідок зменшення розміру нижньощелепних кутів або зігнутості шийок суглобових відростків

тому, гілки нижньої щелепи вкорочені. При гнатичній формі, яка обумовлена порушеннями з боку нижньої щелепи, кут ANB тим більше, чим більше виражено вкорочення тіла нижньої щелепи. Естетика порушена тим сильніше, чим більше базальний кут (B) і вище розташовані суглоби.

Сукупна форма зустрічається нерідко і визначається зубоальвеолярними і гнатичними змінами з боку верхньої і нижньої щелепи.

Для диференційної діагностики різних клінічних форм проводять біометричне вивчення діагностичних моделей щелеп методами Pont, Tonn, Korkhaus, Gerlach, Howes-Снагіной; антропо- і фотометричне вивчення обличчя пацієнта; функціональні дослідження і т.п.

Лікування різних форм прогнатичного прикусу має бути спрямована на:

- 1) Усунення гальмуючих дій неправильно функціонуючих м'язів губ, щік, язика на зростання і формування щелеп.
- 2) Нормалізацію функцій зубощелепної системи: дихання, жування, ковтання, язика, змикання губ.
- 3) Затримку сагітального зростання верхньої щелепи.
- 4) Стимулювання росту нижньої щелепи,
- 5) Зміна розмірів і форми зубних дуг.
- 6) Виправлення положення окремих зубів.
- 7) Стимулювання зростання апікального базису в тих ділянках, де зазначається його затримка.
- 8) Мезіальне зрушення нижньої щелепи.
- 9) Корекцію прикусу по висоті (за умови поєднання з глибоким прикусом).

Для лікування прогнатичних форм прикусу застосовують такі ортодонтичні апарати:

1. Стандартний вестибулярний щит - або стандартну вестибулярну пластинку.
2. Індивідуально виготовлений вестибулярний щит.
3. Пропульсор Мюлемана.
4. Активатор Андрезена-Гойпля.
5. Регулятор функцій Френкеля I типу (FR-Ia, FR-Ib, FR-Ic).
6. Апарат Персіна.
7. Відкритий активатор Кламмта.
8. Пластинку на верхню щелепу з вестибулярної дугою і похилою площиною.
9. Апарат Григор'євої-Смаглюк
10. Біонатор Бальтерса 1 виду
11. Біонатор Янсен
12. Накушувальну пластинку Катца.
13. Апарат Хургіной.
14. Апарат Гуляєвой.
15. Апарат Енгля простої конструкції (експансивна дуга і змінна),
16. Апарат Енгля складної конструкції (поєднання різних видів дуг з міжщелепною тягою), а також еджуайз-техніка.

Для посилення тиску на фронтальні зуби Ф.Я.Хорошілкіна пропонує поєднувати використання функціональних апаратів з позаротовою тягою (вестибулярні щити, пропульсор Мюлемана, активатор Андрезена-Гойпля і т.д.).

При наявності таких показань як: індивідуальна макродентія, сімейні аналогічні форми прикусу, недорозвинення нижньої щелепи або її апікального базису, різко виражене тісне положення зубів і недолік місця для окремих з них (частіше латеральних різців та іклів) - доцільність видалення премолярів на верхній або на обох щелепах.

Видалення перших тимчасових молярів з зачатками перших премолярів у віці 8,5 років забезпечує зміна вісей нахилу зачатків постійних іклів і їх дистальному зрушенню шляхом саморегуляції в бік найменшого опору (на місце видалених перших тимчасових молярів і

перших премолярів). Таке лікування поєднують з масажем (пальцевим, вакуум, вібро- або ультразвуковим).

Ортодонтичне лікування підлітків і дорослих, в основному, складається з двох етапів:

1. Нормалізація положення окремих зубів і форми зубних рядів.
2. Перебудова вертикальних взаємин.
3. Третій етап - зміна положення нижньої щелепи раніше застосовувався рідко, в даний час з використанням міжщелепних еластиків він широко використовується при лікуванні за допомогою еджуайз-техніки.

Значно скоротити терміни ортодонтичного лікування підлітків і дорослих дозволяє застосування компактостеотомії (кортікотомію). Стрічкову або дірчасту компактостеотомію проводять з вестибулярної і оральної сторін верхньої щелепи в ділянці різців. Ортодонтичний апарат накладають на 7 день після операції при нормальному перебігу післяопераційного періоду.

З метою збереження досягнутих результатів лікування (ретенції) можна застосовувати той апарат, який використовували в періоді активного ортодонтичного лікування, але без його активації або спеціально виготовлений.

Естетичний прогноз лікування зубоальвеолярних форм прогнатичного прикусу при достатній довжині верхньої губи зазвичай сприятливий в будь-якому віці. Скелетні або гнатичні форми представляють собою великі труднощі для лікування. Чим раніше розпочато лікування, тим більш сприятливий естетичний прогноз.

Протокол лікування дистального прикусу

Шифр за МКХ: До 07.20 - Дистальний прикус

Визначення: патологія прикусу в сагітальній площині, яка характеризується дистальним співвідношенням зубних рядів.

Клінічні форми:

- по Е. Енглоу: з протрузією фронтальних зубів верхньої щелепи - П]. з ретрузією фронтальних зубів верхньої щелепи - П2 клас;
- по А.І.Бетельману - нижня мікрогнатія; верхня макрогнатія; поєднання верхньої макрогнатії і нижньої мікрогнатії; компресія верхньої щелепи в області бічних зубів з виступом фронтальної ділянки;
- зубоальвеолярна, гнатична, краніальна.

Діагностичні критерії: естетичні порушення:

- опукле обличчя;
- виступання верхніх передніх зубів з-під губи;
- напружене змикання губ;
- глибока губно-підборідна борозна;
- подвійне підборіддя;
- зменшення або збільшення висоти нижньої частини обличчя.

морфологічні порушення:

- протрузія або ретрузія верхніх фронтальних зубів;
- правильне розташування або ретрузія нижніх фронтальних зубів
- наявність сагітальної щілини різних розмірів або її відсутність;
- дистальне співвідношення іклів і перших постійних молярів різного ступеня тяжкості;
- зміна форми і розмірів зубних дуг в трьох площинах;
- аномалії окремих або груп зубів (розмірів, форми і розташування).

Функціональні порушення: (дихання, ковтання, язика, жування, змикання губ, СНЩС).

Параклінічні (додаткові) методи дослідження:

- проба Ешлера-Бітнера (для визначення клінічних різновидів дистального прикусу);
- аналіз діагностичних моделей щелеп;

- клінічна фотографія;
- рентгенологічне дослідження: панорамна рентгенографія; телерентгенографія (при наявності умов).

Принципи лікування:

- психотерапевтична підготовка;
- усунення етіологічних чинників;
- нормалізація функцій;
- нормалізація форми і розмірів зубних рядів;
- нормалізація співвідношення зубних рядів;
- ретенція досягнутих результатів.

Лікування в період тимчасового прикусу (зубоальвеолярної і гнатичної форми):

- психотерапевтична підготовка до ортодонтичного лікування;
- санація порожнини рота;
- санація носоглотки;
- усунення шкідливих звичок;
- логопедична корекція порушень мовлення;
- профілактичне протезування при передчасній втраті зубів;
- функціональний (профілактичний, біологічний) метод: гімнастика жувальних і м'язів, фізіологічне навантаження, масаж альвеолярного відростка;
- апаратурний метод - стимуляція зростання нижньої і затримка росту верхньої щелепи, нормалізація форми і розмірів зубних рядів, нормалізація співвідношення зубних рядів - мезіальний зсув нижньої щелепи, корекція прикусу по висоті (апарати функціонального і комбінованої дії - регулятори функцій Френкеля I і II типу; моноблоки - активатори, біонатори і т.п. .; лікувально-профілактичні апарати).
- хірургічний метод лікування - корекція аномалій м'яких тканин порожнини рота (за протоколами хірургів);
- ретенція досягнутих результатів.

Лікування в період змінного прикусу (зубоальвеолярної форми):

- психотерапевтична підготовка до ортодонтичного лікування;
- санація порожнини рота;
- санація носоглотки;
- усунення шкідливих звичок;
- логопедична корекція порушень мовлення;
- профілактичне протезування при передчасній втраті зубів;
- хірургічний метод лікування - корекція аномалій м'яких тканин порожнини рота (за протоколами хірургів);
- функціональний (профілактичний, біологічний) метод: гімнастика жувальних і м'язів, фізіологічне навантаження, масаж альвеолярного відростка;
- апаратурний метод лікування: дисталізація перших постійних молярів верхньої щелепи за допомогою внутрішньо- і позаротових пристосувань з подальшим переміщенням верхніх фронтальних зубів дистально; нормалізація форми і розмірів зубних рядів, корекція прикусу по висоті (апарати механічного та комбінованої дії);
- ретенція досягнутих результатів.

Лікування в період змінного прикусу (гнатичної форми):

- психотерапевтична підготовка до ортодонтичного лікування;
- санація порожнини рота;
- санація носоглотки;
- усунення шкідливих звичок;
- логопедична корекція порушень мовлення;
- профілактичне протезування при передчасній втраті зубів;
- хірургічний метод лікування - корекція аномалій м'яких тканин порожнини рота (за протоколами хірургів);

- функціональний (профілактичний, біологічний) метод: гімнастика жувальних і м'язів, фізіологічне навантаження, масаж альвеолярного відростка;
- апаратний метод - стимуляція зростання нижньої щелепи і затримка росту верхньої, нормалізація форми і розмірів зубних рядів, нормалізація співвідношення зубних рядів - мезіальний зсув нижньої щелепи, корекція прикусу по висоті (апарати функціонального і комбінованої дії - регулятори функцій Френкеля I і II типу; моноблоки - активатори, біонатори і т.п., застосування ортопедичних сил).
- ретенція досягнутих результатів.

Лікування в період постійного прикусу (зубоальвеолярної форми):

- психотерапевтична підготовка до ортодонтичного лікування;
- санація порожнини рота;
- санація носоглотки;
- хірургічний метод лікування - корекція аномалій м'яких тканин порожнини рота, видалення окремих зубів, компактостеотомія (по протоколах хірургів);
- апаратний метод лікування: дисталізація постійних молярів верхньої щелепи за допомогою внутрішньо- і позаротових пристосувань, переміщення верхніх зубів дистально; видалення окремих зубів верхньої щелепи; нормалізація форми і розмірів зубних рядів; корекція прикусу по висоті (знімними і незнімними апаратами комбінованої і механічної дії);
- ретенція досягнутих результатів.

Лікування в період постійного прикусу (гнатичної форми):

- психотерапевтична підготовка до ортодонтичного лікування;
- санація порожнини рота;
- санація носоглотки;
- хірургічний метод лікування - корекція аномалій м'яких тканин порожнини рота, видалення окремих зубів, компактостеотомія, (по протоколах хірургів);
- апаратний метод лікування з використанням незнімних апаратів механічної дії;
- до і після хірургічне ортодонтичне лікування (ортогнатична хірургія);
- ретенція досягнутих результатів.

5. Матеріали для самоконтролю:

А. Питання для самоконтролю:

1. Орієнтири опису прикусу в сагітальній площині.
2. Визначення поняття «прогнатичні форми прикусу».
3. Фактори, які сприяють розвитку різних форм прогнатичного прикусу.
4. Патогенез різних форм прогнатичного прикусу.
5. Особові, морфологічні та функціональні порушення при різних формах прогнатичного прикусу.
6. Особливості діагностики різних форм прогнатичного прикусу.
7. Особливості лікування прогнатичного прикусу в період тимчасових зубів.
8. Особливості лікування прогнатичного прикусу в період зміни зубів.
9. Особливості лікування прогнатичного прикусу в період постійних зубів.
10. Особливості лікування прогнатичного прикусу у підлітків і дорослих.
11. Конструктивні особливості виготовлення ортодонтичних апаратів для лікування різних форм прогнатичного прикусу.
12. Конструктивні особливості виготовлення ортодонтичних апаратів для ретенції досягнутих результатів лікування різних форм прогнатичного прикусу.
13. Визначення тривалості ретенційного періоду при лікуванні різних форм прогнатичного прикусу.

Б. Тести для самоконтролю: 1 рівень

1. прогнатичний прикус є патологією в такій площині:
 - а) сагітальній;

- б) вертикальний;
 - в) трансверзальний;
 - г) оклюзійний;
 - д) правильної відповіді немає.
2. Орієнтирами опису прикусу в сагітальній площині є:
- а) сагітальна щілина, співвідношення іклів і перших постійних молярів (других тимчасових молярів);
 - б) глибина різцевого перекриття, розмір щілини;
 - в) збіг основ вуздечок верхньої і нижньої губи, збіг серединних ліній;
 - г) характер співвідношення бічних зубів;
 - д) правильної відповіді немає.
3. В якому періоді розвитку прикусу ретрогенія нижньої щелепи вважається фізіологічною:
- а) в періоді формування тимчасового прикусу;
 - б) в періоді стабільного тимчасового прикусу;
 - в) в періоді тимчасового прикусу, який старіє
 - г) в періоді новонародженості;
 - д) правильної відповіді немає.
4. Формуванню прогнатичного прикусу не сприяють такі шкідливі звички:
- а) правильної відповіді немає;
 - б) смоктання пальця;
 - в) закушування нижньої губи;
 - г) ротового дихання;
 - д) підкладання кулачка під щоку під час сну.
5. Класифікація Е.Енгля заснована на наступній ознаці:
- а) співвідношення іклів верхньої і нижньої щелепи;
 - б) співвідношення фронтальних зубів верхньої і нижньої щелепи;
 - в) співвідношення перших постійних молярів верхньої і нижньої щелепи;
 - г) співвідношення других тимчасових молярів верхньої і нижньої щелепи;
 - д) правильної відповіді немає.
6. Відповідно класифікації Е.Енгля прогнатичний прикус можна віднести до таких класів:
- а) I і II;
 - б) I і I2;
 - в) I і III;
 - г) II і III;
 - д) правильної відповіді немає.
7. Яким терміном в класифікації А.І. Бетельмана позначають прогнатичний прикус:
- а) мезіальний прикус;
 - б) дистальний прикус;
 - в) трансверзальний прикус;
 - г) сагітальний прикус;
 - д) правильної відповіді немає.
8. Яким терміном в класифікації Д. А. Калвеліса позначають прогнатичний прикус:
- а) прогнатія;
 - б) прогенія;
 - в) біпрогнатія;
 - г) опістогнатія;
 - д) правильної відповіді немає.

9. Відповідно класифікації Л.П. Григор'євої розрізняють такі форми прогнатичного прикусу:
- а) нейтральний і дистальний;
 - б) нейтральний і мезіальний;
 - в) нейтральний і сагітальний;
 - г) нейтральний і вертикальний;
 - д) правильної відповіді немає.
10. Термін «прогнатичний» відповідає такому симптому:
- а) нахилу фронтальних зубів;
 - б) співвідношенню іклів;
 - в) співвідношенню фронтальних зубів верхньої і нижньої щелепи;
 - г) співвідношенню перших постійних молярів;
 - д) правильної відповіді немає.
11. Термін «дистальний» відповідає такому симптому:
- а) співвідношенню перших постійних молярів;
 - б) наявності сагітальної щілини;
 - в) нахилу нижніх фронтальних зубів;
 - г) нахилу верхніх фронтальних зубів;
 - д) правильної відповіді немає.
12. Для лицьових ознак прогнатичного дистального прикусу характерно:
- а) згладжені носогубні складки;
 - б) значне превалювання верхньої губи над нижньою;
 - в) скошене назад підборіддя;
 - г) збільшений кут опуклості профілю обличчя;
 - д) всі відповіді правильні.
13. Яку клінічну пробу проводять для диференційної діагностики форм дистального прикусу:
- а) пробу Ешлер-Біттнер;
 - б) пробу Ільіной- Маркосян;
 - в) пробу Генча-Штанге;
 - г) пробу Зіберта-Малигіна;
 - д) правильної відповіді немає.
14. Який з додаткових методів дослідження використовують для диференційної діагностики зубоальвеолярної і гнатичної форм прогнатичного прикусу:
- а) бокова телерентгенографія;
 - б) пряма телерентгенографія;
 - в) рентгенографія вприкус;
 - г) контактна внутрішньоротова рентгенографія;
 - д) правильної відповіді немає.
15. Відмітною ознакою прогнатичного дистального і нейтрального прикусів є:
- а) співвідношення перших постійних молярів;
 - б) розміри сагітальної щілини;
 - в) глибина різцевого перекриття;
 - г) відсутність сагітальної щілини;
 - д) правильної відповіді немає.
16. Відмінною ознакою ІІ і ІІІ класів по Енглу:
- а) співвідношення різців;
 - б) розміри сагітальної щілини;
 - в) наявність сагітальної щілини;

г) співвідношення перших постійних молярів;

д) правильної відповіді немає.

17. Якому класу за класифікацією Е.Енгля відповідає прогнатичний нейтральний прикус:

а) I;

б) II ,;

в) II2;

г) III;

д) правильної відповіді немає.

18. Якому класу за класифікацією Е.Енгля відповідає прогнатичний дистальний прикус:

а) II

б) II;

в) I

г) II2

д) правильної відповіді немає.

19. Які внутрішньоротові ознаки характерні для прогнатичного нейтрального прикусу:

а) наявність сагітальної щілини;

б) протрузія верхніх фронтальних зубів;

в) правильне співвідношення іклів;

г) нейтральне співвідношення перших постійних молярів або других тимчасових молярів;

д) всі відповіді правильні.

20. Які внутрішньоротові ознаки характерні для прогнатичного дистального прикусу:

а) наявність сагітальної щілини;

б) протрузія верхніх фронтальних зубів;

в) однойменне співвідношення іклів;

г) дистальне співвідношення перших постійних молярів або других тимчасових молярів;

д) всі відповіді правильні.

21. Який тип регулятора функцій Френкеля застосовують для лікування прогнатичного прикусу:

а) I тип;

б) II тип;

в) III тип;

г) IV тип;

д) правильної відповіді немає;

22. Назвіть характерні ознаки активатора Андресена-Гойпля, використовуваного при лікуванні прогнатичного прикусу;

а) розташування похилої площини для зсуву нижньої щелепи;

б) розташування вестибулярної дуги;

в) розташування напрямних площин на верхній щелепі;

г) розташування напрямних площин на нижній щелепі;

д) всі відповіді правильні.

23. Який з перерахованих ортодонтичних апаратів застосовують для лікування прогнатичного прикусу в періоді тимчасових зубів:

а) пропульсор Мюлемана;

б) апарат Гуляєвой;

в) апарат Брюкля;

- г) регулятор функцій Френкеля II типу;
д) правильної відповіді немає;
24. Який з перерахованих ортодонтичних апаратів не застосовують для лікування прогнатичного прикусу:
а) каппа Биніна;
б) пропульсор Мюлемена;
в) активатор Андресена-Гойпля;
г) апарат Персіна;
д) правильної відповіді немає.
25. Які профілактичні апарати використовують для тренування кругового м'язу рота:
а) активатор Дасса;
б) губної еквілібратор;
в) вертушку;
г) вестибулярний щит;
д) всі відповіді правильні.
26. Які з перерахованих факторів сприяють розвитку зубоальвеолярної форми прогнатичного прикусу:
а) невідповідність сегментів зубних дуг верхньої і нижньої щелепи;
б) недорозвинення тіла нижньої щелепи;
в) недорозвинення гілки нижньої щелепи;
г) збільшення основного кута;
д) правильної відповіді немає.
27. Які з перерахованих факторів сприяють розвитку гнатичної форми прогнатичного прикусу:
а) дистальне положення нижньої щелепи разом з СНЦС щодо верхньої щелепи і площини основи черепа;
б) зміна нахилу верхніх різців до площини основи верхньої щелепи;
в) зміна нахилу нижніх різців до площини основи нижньої щелепи;
г) зміна розміру міжрезцового кута;
д) правильної відповіді немає.
28. Які зміни розмірів верхньої щелепи можливі при прогнатичному прикусі:
а) зменшення трансверзальних розмірів і збільшення сагітальних;
б) збільшення трансверзальних розмірів і зменшення сагітальних;
в) збільшення трансверзальних і сагітальних розмірів;
г) зменшення трансверзальних і сагітальних розмірів;
д) правильної відповіді немає.
29. Які зміни розмірів нижньої щелепи можливі при прогнатичному прикусі:
а) зменшення сагітальних розмірів;
б) збільшення сагітальних розмірів;
в) збільшення трансверзальних розмірів;
г) зменшення вертикальних розмірів;
д) правильної відповіді немає.
30. При вимірюванні діагностичних моделей методом Pont при прогнатичному прикусі спостерігається:
а) звуження в області премолярів і молярів;
б) подовження переднього відрізка верхньої зубної дуги;
в) скорочення переднього відрізка нижньої зубної дуги;
г) невідповідність розмірів зубів верхньої і нижньої щелепи;
д) правильної відповіді немає.

31. При вимірюванні діагностичних моделей методом Korkhaus при прогнатичному прикусі спостерігається:
- а) подовження переднього відрізка верхньої і вкорочення переднього відрізка нижньої зубної дуги;
 - б) звуження в області премолярів і молярів;
 - в) невідповідність розмірів зубів верхньої і нижньої щелепи;
 - г) розширення в області премолярів і молярів;
 - д) правильної відповіді немає.
32. У регуляторі функцій Френкеля I типу губні пелоти розташовані наступним чином:
- а) в області нижньої губи;
 - б) в області верхньої губи,
 - в) в області обох губ;
 - г) відсутні;
 - д) правильної відповіді немає.
33. Які дуги входять в конструкцію регулятора функцій Френкеля I типу:
- а) вестибулярна верхньощелепна і оральна нижньощелепна;
 - б) вестибулярна нижньощелепна;
 - в) оральна верхньощелепна;
 - г) оральна верхньо-і нижньощелепні;
 - д) правильної відповіді немає.
34. У регуляторі функцій Френкеля I типу щічні щити для стимуляції росту апікального базису розташовані в такий спосіб:
- а) відстоять від альвеолярних паростків обох щелеп на 2,5 мм;
 - б) прилягають до альвеолярних відросткам обох щелеп;
 - в) відстоять від альвеолярного відростка верхньої щелепи;
 - г) відстоять від альвеолярного відростка нижньої щелепи;
 - д) правильної відповіді немає.
35. У конструкцію накушувальної пластинки Катца входять такі елементи:
- а) пластмасовий похило-накушувальний майданчик і металеві перекидні петлі;
 - б) металевий похило-накушувальний майданчик;
 - в) пластмасовий похило-накушувальний майданчик;
 - г) металевий накушувальний майданчик;
 - д) правильної відповіді немає.
36. По механізму дії накушувальна пластинка Катца відноситься до апаратів:
- а) функціонально-напрямних;
 - б) функціонально-діючих;
 - в) механічним;
 - г) комбінованим;
 - д) правильної відповіді немає.
37. Апарат Персіна є апаратом:
- а) однощелепним міжщелепною дії;
 - б) однощелепним;
 - в) двощелепним
 - г) позаротовим;
 - д) правильної відповіді немає.
38. По виду конструкції апарат Персіна є:
- а) пластинковим;
 - б) щитовим;
 - в) моноблоковим;

- г) каркасний;
- д) правильної відповіді немає.

В. Завдання для самоконтролю: Ситуаційні завдання:

Завдання № 1. Батьки з дитиною 10 років звернулися до ортодонта зі скаргами на зміни конфігурації обличчя. В анамнезі штучне вигодовування і тривале застосування соски. Об'єктивно: підборіддя скошене назад; глибока губно-підборідна борозна; прикус зміни зубів; сагітальна щілина 7 мм, співвідношення іклів і перших постійних молярів однойменне. Верхні різці перекривають нижні більше, ніж на 1/2 висоти коронки. При проведенні проби Ешлера-Бітнера зовнішній вигляд дитини поліпшується.

1. Визначте найбільш ймовірний діагноз.
 - а) прогнатичний дистальний, глибокий прикус;
 - б) прогнатичний мезіальний прикус;
 - в) прогнатичний дистальний прикус;
 - г) прогнатичний нейтральний прикус;
 - д) правильної відповіді немає.
2. При поліпшенні зовнішнього вигляду обличчя пацієнта з використанням клінічної проби Ешлера-Бітнера необхідно планувати втручання на:
 - а) нижній щелепи;
 - б) верхній щелепи;
 - в) на обох щелепах;
 - г) лікування не показано;
 - д) правильної відповіді немає.
3. Для лікування описаної вище патології прикусу показаний наступний ортодонтичний апарат:
 - а) регулятор функцій Френкеля I типу;
 - б) регулятор функцій Френкеля II типу;
 - в) регулятор функцій Френкеля III типу;
 - г) регулятор функцій Френкеля IV типу.
 - д) правильної відповіді немає.

Завдання № 2 Батьки з дитиною 12 років звернулися до ортодонта зі скаргами на незадовільний зовнішній вигляд. При об'єктивному огляді: губи змикає з напругою, при цьому виникає симптом «наперстка». Носогубні складки згладжені. Прикус постійних зубів. У фронтальній ділянці між зубами верхньої та нижньої щелепи проміжки в 1-1,5 мм, сагітальна щілина 4 мм. Співвідношення іклів і перших постійних молярів однойменне. Коротка вуздечка язика. Верхні різці перекривають нижні на 2-3 мм.

1. Назвіть найбільш імовірний діагноз за класифікацією Л.П.Грігор'євої:
 - а) прогнатичний дистальний прикус;
 - б) прогнатичний нейтральний прикус;
 - в) біпрогнатичний нейтральний прикус;
 - г) опістогнатичний дистальний прикус;
 - д) правильної відповіді немає.
2. Який допустимий розмір фізіологічної сагітальної щілини:
 - а) 2 мм;
 - б) 1 мм;
 - в) 1,5 мм;
 - г) 0,5 мм;
 - д) правильної відповіді немає.
3. Який метод біометричного вивчення моделей щелеп застосовують для вимірювання довжини переднього відрізка зубних дуг:
 - а) Korkhaus;
 - б) Pont;

- в) Топп;
- г) Gerlach;
- д) правильної відповіді немає.

Завдання № 3. До ортодонта звернулися батьки з дитиною 7 років зі скаргами на естетичні порушення. При огляді: обличчя довге, рот відкритий, нерухомі крила носа, суха червона облямівка губ; прикус зміни зубів. Сагітальна щілина 5 мм, співвідношення іклів і перших постійних молярів однойменне. Нижні різці нахилені назад, відзначається їх скупчене положення.

1. В якій площині зазначається аномалія прикусу:

- а) у вертикальній;
- б) в сагітальній;
- в) в трансверзальній;
- г) в горизонтальній;
- д) правильної відповіді немає.

2. Етіологічним фактором даної аномалії може бути:

- а) ротовий тип дихання;
- б) зміна прикусу;
- в) диспропорція зростання щелеп;
- г) форма обличчя;
- д) правильної відповіді немає.

3. Назвіть розміри фізіологічної сагітальної щілини:

- а) 1 мм;
- б) 2 мм;
- в) 3 мм;
- г) 4 мм;
- д) правильної відповіді немає.

Завдання № 4. При профілактичному огляді у дитини 6-х років визначено: рот напіввідкритий; з-під верхньої губи виступають верхні різці; губи змикає з напругою. Прикус тимчасових зубів. Сагітальна щілина 3-4 мм, однойменне співвідношення іклів і других тимчасових малярів. Верхні різці перекривають нижні на всю висоту коронки. Нижня зубна дуга чотирикутної форми (трапецевидна), верхня - V - образна.

1. Назвіть найбільш імовірний діагноз згідно класифікації

Л.П. Григор'євої:

- а) прогнатичний дистальний, глибокий прикус;
- б) прогенічний нейтральний, глибокий прикус;
- в) прогнатичний дистальний прикус;
- г) прогенічний нейтральний прикус;
- д) правильної відповіді немає.

2. Який етіологічний фактор швидше за все призвів до описаного вище зміни форми зубних дуг:

- а) рахіт;
- б) порушення функцій;
- в) шкідливі звички смоктання;
- г) раннє видалення зубів;
- д) правильної відповіді немає.

3. Виберіть найбільш раціональну конструкцію ортодонтичного апарату для лікування даної аномалії прикусу:

- а) преортодонтичний міофункціональний трейнер;
- б) регулятор функцій Френкеля III типу;
- в) регулятор функцій I типу;
- г) регулятор функцій II типу;
- д) правильної відповіді немає.

Завдання № 5. До ортодонта звернулися батьки з дитиною 4-х років, у якого після проведеної аденотомії залишилася звичка дихання ротом. При зовнішньому огляді: обличчя овальне, подовженої форми, широка спинка носа, рот напіввідкритий, млявий круговий м'яз рота. Прикус тимчасових зубів. Сагітальна щілина 3,5 мм, співвідношення іклів і других тимчасових молярів однойменне. Верхні різці перекривають нижні до 1/2 висоти коронки.

1. За допомогою якого методу лікування можливе усунення ротового типу дихання в даній ситуації:

- а) поєднання біологічного (функціонального) і апаратурного;
- б) хірургічного;
- в) апаратурного;
- г) біологічного;
- д) правильної відповіді немає.

2. За допомогою якого ортодонтичного апарату можливо усунення шкідливої звички ротового дихання, затримка росту фронтальної ділянки і мезіальний зсув нижньої щелепи:

- а) пропульсора Мюллемана;
- б) стандартного вестибулярного щита;
- в) вестибуло-орального щита;
- г) індивідуально виготовленого вестибулярного щита;
- д) правильної відповіді немає. "

3. В яку диспансерну групи спостереження у ортодонта по Ф.Я.Хорошілкіній слід віднести даного пацієнта:

- а) 4 групу;
- б) 2 групу;
- в) 3 групу;
- г) 1 групу;
- д) правильної відповіді немає.

Завдання № 6. Батьки з дитиною 8 років звернулися до ортодонта зі скаргами на естетичні порушення, порушення жування. При зовнішньому огляді: згладжені носогубні складки; верхня губа виступає вперед; нижня губа вивернута, на ній відбитки верхніх фронтальних зубів; глибока губно-підборідна борозна; підборіддя скошене назад. При внутрішньоротовому огляді: ранній період зміни зубів. Верхні фронтальні зуби розташовані віялоподібно, між ними незначні проміжки; нижні фронтальні зуби нахилені назад; сагітальна щілина 6 мм; співвідношення іклів і перших постійних молярів однойменне.

1. Назвіть форму прикусу по Л.П.Грігор'євій:

- а) верхня максілярна (або альвеолярна) протрузія і нижня альвеолярна ретрузія;
- б) максілярна (або верхня альвеолярна) протрузія;
- в) прогнатичний власне дистальний прикус;
- г) нижня альвеолярна ретрузія;
- д) верхня максілярна (або альвеолярна) протрузія і нижня альвеолярна протрузія (біпрогнатія).

2. При визначенні конструктивного прикусу методом по Е.Я.Варесу зрушення нижньої щелепи вперед можливе в таких межах:

- а) 5-7 мм;
- б) 2-3 мм;
- в) 7-9 мм;
- г) 3-5 мм;
- д) правильної відповіді немає.

3. Для лікування описаної вище аномалії більш раціональною конструкцією апарату є:

- а) регулятор функцій Френкеля I типу;
- б) активатор Дасса;
- в) апарат Гуляєвої;
- г) апарат Хургіної;
- д) правильної відповіді немає.

Завдання №7. До ортодонта звернувся 16-річний пацієнт зі скаргами на естетичні недоліки. При огляді: обличчя овальної форми, вузьке; виступаюча вперед верхня губа; прикус постійних зубів; сагітальна щілина 5 мм; співвідношення перших постійних молярів правильне; відзначається скупченість верхніх фронтальних зубів II-III ступеня

1. Поставте діагноз за класифікацією Е.Енгля:

- а) I клас;
- б) III клас;
- в) II клас;
- г) III клас;
- д) правильної відповіді немає.

2. Виберіть найбільш раціональний метод лікування даної аномалії:

- а) поєднання хірургічного і апаратурного;
- б) поєднання біологічного і хірургічного;
- в) поєднання біологічного і апаратурного;
- г) поєднання хірургічного і протетичного;
- д) правильної відповіді немає.

3. Назвіть найбільш раціональну конструкцію ортодонтичного апарату для лікування даної аномалії прикусу:

- а) еджуайз-техніка;
- б) пластинковий знімний ортодонтичний апарат з гвинтом;
- в) моноблоковий апарат з розширює пружиною;
- г) позиціонер;
- д) правильної відповіді немає.

Завдання №8. Батьки з дитиною 10 років звернулися до ортодонта зі скаргами на зміни конфігурації обличчя. В анамнезі штучне вигодовування і тривале застосування соски. Об'єктивно: підборіддя скошене назад; глибока губно-підборідна борозна. Прикус зміни зубів; сагітальна щілина 7 мм, співвідношення іклів і перших постійних молярів по II класу Енгля. Верхні різці перекривають нижні більше, ніж на 1/3 висоти коронки. Верхня зубна дуга більше нижньої на розмір щокового горбка.

1. Поставте діагноз за класифікацією Д.А.Калвеліса:

- а) глибокий дахоподібний прикус (глибокий комбінований з прогнатією);
- б) глибокий перекриваючий прикус;
- в) глибокий дистальний прикус;
- г) прогнатичний дистальний, глибокий прикус;
- д) правильної відповіді немає.

2. Яка клінічна проба застосовується для визначення характеру втручань при дистальному прикусі:

- а) проба Ешлера-Бітнера;
- б) проба Ільїної-Маркосян;
- в) проба Зіберта-Малигіна;
- г) проба Хорошилкіної-Зубкової;
- д) правильної відповіді немає.

3. Тривале застосування соски може привести до такої деформації прикусу:

- а) звуження і подовження верхньої зубної дуги, дистальному положенню нижньої щелепи;
- б) сплюсненню фронтальної ділянки верхньої зубної дуги, мезіальне зрушення нижньої щелепи;
- в) збільшення глибини різцевого перекриття, дистальному положенню нижньої щелепи;
- г) звуження верхньої і розширенню нижньої зубної дуги при правильному положенні нижньої щелепи;
- д) правильної відповіді немає.

Завдання № 9. Батьки з дитиною 12 років звернулися до ортодонта зі скаргами на незадовільний зовнішній вигляд. При об'єктивному огляді: губи змикає з напругою, при цьому виникає симптом «наперстка». Носогубні складки згладжені. Прикус постійних зубів. У фронтальній ділянці між зубами верхньої та нижньої щелепи проміжки в 1-1,5 мм, сагітальна щілина 4 мм. Співвідношення іклів і перших постійних молярів по II класу Енгля. Коротка вуздечка язика. Верхні різці перекривають нижні на 2-3 мм.

1. Поставте діагноз за класифікацією А.І.Бетельмана:

- а) дистальний прикус з порушенням функції м'язів, які висувують нижню щелепу і кругового м'яза рота;
- б) дистальний прикус з порушенням функції м'язів, які піднімають нижню щелепу і кругового м'яза рота;
- в) дистальний прикус з порушенням функції м'язів, які опускають нижню щелепу і кругового м'яза рота;
- г) дистальний прикус з порушенням функції м'язів, які зміщують нижню щелепу назад і кругового м'яза рота;
- д) правильної відповіді немає.

2. Симптом «наперстка або лимонної кірки» спостерігається при:

- а) напруженому змиканні губ і інфантильному типі ковтання;
- б) напруженому змиканні губ і соматичному типі ковтання;
- в) напруженому змиканні губ і порушенні функції жування;
- г) напруженому змиканні губ і короткій вуздечці язика;
- д) правильної відповіді немає.

3. При лікуванні з видаленням окремих зубів необхідно враховувати такі фактори:

- а) всі відповіді правильні;
- б) форму і тип обличчя;
- в) відповідність розмірів фронтальних зубів і форми обличчя;
- г) ступінь звуження зубних рядів;
- д) ступінь звуження апікального базису.

Завдання №10. При профілактичному огляді у дитини 5 років визначено: рот напіввідкритий; з-під верхньої губи виступають верхні різці; губи змикає з напругою. Прикус тимчасових зубів; сагітальна щілина 4 мм, однойменне співвідношення іклів і других тимчасових молярів. Верхні різці перекривають нижні на всю висоту коронки. Нижня, зубна дуга чотирикутної форми (трапецевидна), верхня - V - образна.

1. Назвіть найбільш імовірний діагноз за класифікацією Е.Енгля:

- а) визначення діагнозу неможливо;
- б) I клас;
- в) II клас;
- г) III клас;
- д) правильної відповіді немає.

2. Якої форми повинна бути верхня зубна дуга в прикусі молочних зубів:

- а) напівкруглої;
- б) овальної;

- в) напівеліптичної;
- г) трапецієподібної;
- д) правильної відповіді немає.

3. Визначення конструктивного прикусу в даному випадку проводять шляхом зсуву нижньої щелепи в такому напрямку:

- а) мезіально;
- б) дистально;
- в) вправо;
- г) вліво;
- д) правильної відповіді немає.

Завдання № 11. До ортодонта звернулися батьки з дитиною 4-х років. При зовнішньому огляді: обличчя овальне, подовженої форми, широка спинка носа, рот напіввідкритий, млявий круговий м'яз рота. Прикус тимчасових зубів. Сагітальна щілина 3 мм, співвідношення іклів і других тимчасових молярів дистальне. Верхні різці перекривають нижні до 1/3 висоти коронки.

1. Чому неможливо визначення діагнозу за класифікацією Е.Енгля:

- а) через відсутність перших постійних молярів;
- б) через відсутність опису співвідношення серединних ліній;
- в) через відсутність опису співвідношення по трансверзалі;
- г) через відсутність опису співвідношення по сагіталі;
- д) правильної відповіді немає.

2. Регулятор функцій Френкеля за конструктивними особливостями виготовлення відносять до наступної групи апаратів:

- а) каркасних;
- б) пластинкових;
- в) бюгельних;
- г) моноблокових;
- д) правильної відповіді немає.

3. Даному пацієнтові необхідно проведення гімнастики таких груп м'язів:

- а) кругової і ті, що висувають нижню щелепу вперед;
- б) кругової і ті, що зміщують нижню щелепу назад;
- в) кругової і ті, що піднімають нижню щелепу;
- г) кругової і ті, що опускають нижню щелепу;
- д) правильної відповіді немає.

Завдання № 12. Батьки з дитиною 8 років звернулися до ортодонта зі скаргами на естетичні недоліки і порушення функції жування. При зовнішньому огляді: згладжені носогубні складки; верхня губа виступає вперед; нижня губа випирає, на ній відбитки верхніх фронтальних зубів; глибока губно-підборідна борозна; підборіддя скошене назад. При внутрішньо ротовому огляді: ранній період зміни зубів. Верхні фронтальні зуби розташовані віялоподібно, між ними незначні проміжки; нижні фронтальні зуби нахилені назад; сагітальна щілина 6 мм; співвідношення іклів і перших постійних молярів по II класу Е.Енгля.

1. Для визначення пропорційності розмірів різців верхньої і нижньої щелепи користуються такими індексами:

- а) Tonn-Gerlach-Малигіна;
- б) Howes-Снагіной;
- в) Zibert-Малигіна;
- г) Hawley-Herber-Herbst;
- д) правильної відповіді немає.

2. Відновлення функції жування при лікуванні регуляторами функцій Френкеля відбувається завдяки наступному:

- а) відновленню форми зубних дуг і правильних множинних

- оклюзійних контактів;
 - б) збільшення обсягу порожнини рота;
 - в) усунення сагітальної щілини;
 - г) мезіальному зрушенню нижньої щелепи;
 - д) правильної відповіді немає.
3. Для визначення тривалості ретенційного періоду необхідно враховувати такі фактори:
- а) вік пацієнта, в якому розпочато лікування;
 - б) конструкцію ортодонтичного апарату;
 - в) ступінь виразності морфологічних порушень;
 - г) ступінь виразності функціональних порушень;
 - д) всі відповіді правильні.

6.Рекомендована література:

Основна:

- 5. Руководство по ортодонтии под редакц. Ф.Я.Хорошилкиной М, Медицина. - 1999.
- 6. Л.С.Персии Ортодонтия. Лечение зубочелюстных аномалий М., Научно-издательский центр "Инженер". - 1998.
- 7. Л.П.Г Григорьева Прогнатия К., Здоров'я. - 1984.
- 8. Ф.Я.Хорошилкина, Л.С.Персии Ортодонтия. Лечение зубочелюстно-лицевых аномалий современными ортодонтическими аппаратами. Клинические и технические этапы изготовления. Книга 1, 2. Г., ООО „Ортодент-Инфо“. - 1999.

Додаткова:

- 3. Герасимов С.Н. Несъемная ортодонтическая техника С-Петербург. - 2002
- Александр-дисциплина. Современная концепция и философия. 1, 2 книга. С.Петербург. – 1998

Тема: Вертикальні аномалії прикусу: глибокий прикус. Етіологія, патогенез, особливості діагностики, клініки, лікування та профілактики.

Кількість навчальних годин – 6 години

1. Актуальність теми: Глибокий прикус відносять до поширених аномалій прикусу. Лікування його ефективно під час фізіологічного підйому висоти прикусу. Лікування в інші періоди досить складне і довге. Тому знання факторів, які призводять до розвитку глибокого прикусу, його патогенезу, особливостей діагностики, клініки, лікування та профілактики важливе в підготовці лікаря-стоматолога-ортодонта.

2. Навчальні цілі:

Ознайомитися: з причинами виникнення, особливостями патогенезу діагностики, клініки, лікування та профілактики різних форм глибокого прикусу.

Знати:

- періоди фізіологічного підйому висоти прикусу;
- особливості клінічної діагностики різних форм глибокого прикусу;
- особливості проведення додаткових досліджень різних форм глибокого прикусу;
- принципи формування остаточного ортодонтичного діагнозу; методи лікування різних форм глибокого прикусу;
- план лікування різних форм глибокого прикусу;
- конструкції ортодонтичних апаратів, які застосовують при лікуванні різних форм глибокого прикусу;
- профілактичні заходи щодо попередження розвитку глибокого прикусу.

Вміти:

- визначити період розвитку прикусу;
- провести клінічне обстеження ортодонтичного пацієнта;
- призначити додаткові методи дослідження;
- аналізувати дані додаткових досліджень;
- визначити остаточний діагноз;
- вибрати метод лікування;
- скласти план лікування;
- вибрати найбільш раціональну конструкцію ортодонтичного апарату для лікування різних форм глибокого прикусу;
- призначити комплекс заходів щодо попередження розвитку глибокого прикусу.

3. Теоретичні питання:

1. Характеристика періодів фізіологічного підйому висоти прикусу.
2. Фактори, які сприяють розвитку різних форм глибокого прикусу.
3. Патогенез відкритого прикусу.
4. Особливості діагностики глибокого прикусу.
5. Особливі ознаки різних форм глибокого прикусу.
6. Внутрішньо ротові ознаки різних форм глибокого прикусу.
7. Характеристика порушення функцій при глибокому прикусі.
8. Особливості лікування глибокого прикусу в прикусі молочних зубів.
9. Особливості лікування глибокого прикусу в період зміни зубів.
10. Особливості лікування глибокого прикусу в постійному прикусі.
11. Характеристика конструкцій ортодонтичних апаратів, які застосовують для лікування різних форм глибокого прикусу.
12. Визначення прогнозу ортодонтичного лікування різних форм глибокого прикусу.
13. Характеристика ретенційних апаратів і тривалості ретенційного періоду.

4. Зміст навчального матеріалу:

Глибокий прикус - характеризується збільшенням глибини різцевого перекриття.

Перекриття верхніми різцями нижніх до 1/2 висоти коронки вважається варіантом норми. Однак, наявність при цьому патологічного стирання зубів і визначення дисфункції СНЩС є показанням до початку ортодонтичного лікування.

Глибокий прикус зустрічається у всіх періодах розвитку зубощелепної системи. Його поширеність дуже варіабельна, оскільки часто ця патологія поєднується з аномаліями прикусу в сагітальній площині і коливається в межах від 6,5 до 20%.

Розрізняють 4 періоди фізіологічного підйому висоти прикусу, під час яких відзначаються найбільш сприятливі умови для лікування глибокого прикусу. Перший період відповідає завершенню прорізування останніх тимчасових молярів; другий - прорізуванню перших постійних молярів; третій відповідає зміні зубів у бічних ділянках (іклів, премолярів і других постійних молярів) і четвертий - прорізуванню третього постійного моляра.

Етіологія глибокого прикусу недостатньо вивчена. Цю патологію вважають дітищем цивілізації, оскільки на копалинах черепів вона не виявлена.

Розвиток глибокого прикусу пов'язують з наступними причинами:

1. Редукція гілки нижньої щелепи і перевага тонуусу скроневих м'язів над м'язами, які висувають нижню щелепу вперед (латеральні крилоподібні).
2. Спадкова передача.
3. Порушення послідовності прорізування зубів (якщо спочатку прорізуються всі зуби на нижній щелепі).
4. Руйнування каріозним процесом коронок тимчасових молярів.
5. Раннє видалення тимчасових молярів і зниження висоти прикусу.
6. Підвищена стертість коронок зубів.
7. Шкідливі звички смоктання і прикушування пальців і чужорідних тіл.
8. Дистальне зрушення нижньої щелепи
9. Порушення функцій дихання, ковтання, мови.

Лицеві ознаки глибокого прикусу залежать від його поєднання з сагітальними аномаліями прикусу, ступеня тяжкості патології та віку пацієнта. Вони можуть проявлятися у вигляді:

1. Вкорочення нижньої частини обличчя.
2. Поглиблення губно-підборідної борозни.
3. Вистояння нижньої губи.
4. Зміни розмірів кута нижньої щелепи.

Внутрішньо ротові ознаки характеризуються наступним:

1. Збільшення глибини різцевого перекриття (1 ступінь - від 1/3 до 2/3 висоти коронки нижніх різців, до 5 мм; 2 ступінь від 2/3 до повного перекриття, від 6 до 9 мм; 3 ступінь - перекриття більш, ніж на висоту коронки нижнього різця більше 9 мм).
2. Ретрузія фронтальних зубів.
3. При наявності ретрузії може відзначатися вкорочення зубних дуг і відповідно скупченість фронтальних зубів.
4. Зміна форми оклюзійної площини - подовження у фронтальному і вкорочення в бічних ділянках.
5. Співвідношення перших постійних молярів може бути нейтральним, дистальним (найбільш часто) і мезіальним.

За класифікацією Д.А.Калвеліса - виділяють дві форми глибокого прикусу: глибокий перекириваючий і глибокий дахоподібний або комбінований з прогнатією, за класифікацією А.І.Бетельмана цю патологію називають глибоким прикусом з недорозвиненням функції м'язів, які висувають нижню щелепу вперед (зовнішніх крилоподібних), по класифікації Л.П.Грігор'євої глибокий дистальний, глибокий нейтральний і мезіальний. Александрова Ю.М і Гришина А.П. описали 4 форми глибокого прикусу:

1 форма - повне перекриття нижніх фронтальних зубів верхніми, значне звуження апікального базису нижньої щелепи при нормальній ширині апікального базису верхньої щелепи, відсутність викривлення зубних дуг у вертикальному напрямку.

2 форма виникає внаслідок порушення росту альвеолярного відростка нижньої щелепи по вертикалі, в результаті чого виникає супраокклюзія нижніх фронтальних зубів і різке викривлення оклюзійної площини, довжина і ширина апікального базису щелеп не мають істотних змін.

3 форма характеризується надмірним зростанням фронтальної ділянки верхньої і нижньої щелеп по вертикалі і проявом ретрузії фронтальних зубів з повним перекриттям верхніми різцями нижніх, іноді до травмування ясен в ділянці нижніх фронтальних зубів, може відзначатися відносно зменшення параметрів апікального базису верхньої щелепи.

4 форма супроводжується протрузією фронтальної ділянки верхньої щелепи, супраокклюзія нижніх різців і наявністю сагітальної щілини. На верхній щелепі довжина переднього ділянки зубного ряду і довжина апікального базису більше норми, довжина апікального базису нижньої щелепи - зменшена.

На кафедрі пропедевтики ортопедичної стоматології та ортодонтії УМСА Головка Н.В. з співавторами запропонувала наступна робочу схему клінічних форм глибокого прикусу:

1 форма - зубоальвеолярне подовження у фронтальній ділянці верхньої щелепи;

2 форма - зубоальвеолярне подовження у фронтальній ділянці нижньої щелепи;

3 форма - зубоальвеолярне подовження у фронтальній ділянці верхньої і нижньої щелеп;

4 форма- зубоальвеолярне вкорочення в бічних ділянках щелеп;

5 форма - зубоальвеолярне подовження у фронтальній ділянці верхньої щелепи в поєднанні з зубоальвеолярним вкороченням в бічних ділянках;

6 форма - зубоальвеолярне подовження у фронтальній ділянці нижньої щелепи в поєднанні з зубоальвеолярним вкороченням в бічних ділянках;

7 форма зубоальвеолярне подовження у фронтальній ділянці обох щелеп в поєднанні з зубоальвеолярним вкороченням в бічних ділянках.

При правильному співвідношенні перших постійних молярів найчастіше визначається сплющення зубних дуг і скупчене розташування фронтальних зубів або протрузія верхніх фронтальних зубів і ретрузія нижніх. При різко виражених порушеннях нижні фронтальні зуби різкими краями досягають слизової піднебіння, повторюючи його форму. Іноді верхні фронтальні зуби травмують міжзубні ясенні сосочки з вестибулярного боку нижніх зубів і сприяють розвитку захворювань пародонту.

При поєднанні глибокого прикусу з прогнатичним дистальним нижні різці нерідко травмують слизову піднебіння, рідше - не стикаються з нею.

При дистальному прикусі, який поєднується з ретрузією верхніх фронтальних зубів, зубні дуги зазвичай вкорочені; глибокий прикус при таких порушеннях називають "блокуючим", він заважає сагітальному росту нижньої щелепи, висунання нижньої щелепи в таких випадках обмежене, що позначається на функції жувальних м'язів.

При мезіальному прикусі і зворотному перекритті форма зубних дуг залежить від ступеня розвитку базисів щелеп, альвеолярних дуг, розташування зубів, ступеня мезіального зміщення нижньої щелепи. Глибина різцевого перекриття залежить також і від величини базального і гоніального кутів.

Міжоклюзійний простір між передніми і бічними зубами при положенні нижньої щелепи в стані спокою іноді відсутній; у деяких хворих при різко вираженій формі кривої Шпес відстань між зубними рядами в спокої сягає 9 мм (при середній нормі 2 мм), що свідчить про значні порушення функції жувальних м'язів.

З метою діагностики різновидів глибокого прикусу, крім клінічного обстеження вивчають ширину коронок верхніх і нижніх різців та їх осьове розташування (правильна позиція, протрузія або ретрузія), вираженість дентальних горбків верхніх різців, контакти між

передніми зубами, двостороннє співвідношення іклів і перших постійних молярів у сагітальному напрямку при зубних рядах зімкнутих у звичайній оклюзії (I клас по Енглу), передчасне руйнування або втрата тимчасових і постійних бічних зубів, мезіальний нахил або сдвиг верхніх і нижніх зубів на місце зруйнованих або видалених, вираженість морфологічних і функціональних порушень за методом Зібберта-Малигіна і труднощі їх усунення.

Необхідно проводити вимірювання наступних параметрів:

- 1) Мезіо-дистальні розміри коронок верхніх і нижніх різців і їх сума;
- 2) відповідність розмірів коронок верхніх і нижніх різців;
- 3) глибину різцевого перекриття;
- 4) величину сагітальної щілини між верхніми і нижніми центральними різцями;
- 5) довжину передньої ділянки зубних дуг по Коркгауз;
- 6) ширину зубних дуг в ділянці премолярів і молярів по Пону (з поправками по Ліндер-Харту).

Функціональні порушення при глибокому прикусі виражаються в:

1. Зниженні ефективності жування.
2. Перевантаженні пародонту нижніх фронтальних зубів.
3. Наявності змін з боку СНЩС.
4. Травмуванні слизової оболонки піднебіння або ясен нижньої щелепи.
5. Ротовому диханню, неправильному ковтанню і порушенню функції язика сприяють змінам розташування фронтальних зубів і поглибленню різцевого перекриття. Низьке розташування спинки язика і обумовлене цим фактором зміну форми дна носової порожнини і піднебіння збільшують порушення функції дихання.

При передній і бічній оклюзії жувальна площа значно зменшується.

Функція зовнішніх крилоподібних м'язів обмежена, тому нижня щелепа здійснює переважно вертикальні рухи.

Вивчення бічних ТРГ дозволяє виділити дві форми глибокого прикусу: зубоальвеолярну і гнатичну (Ф.Я.Хорошілкіна).

При зубоальвеолярній формі глибокого прикусу спостерігається:

- 1) переднє розташування верхнього зубного ряду з протрузією альвеолярного відростка;
- 2) заднє розташування нижнього зубного ряду з ретрузією альвеолярного відростка;
- 3) заднє розташування верхніх і нижніх фронтальних зубів.

Гнатична форма нерідко спостерігається при дистальному співвідношенні зубних рядів і зазвичай поєднується зі зменшенням величини нижньощелепних кутів і переднім розташуванням верхньої щелепи. Ознаки цієї форми наступні:

- 1) базальний кут зменшений;
- 2) нижній контур тіла нижньої щелепи розташований майже горизонтально;
- 3) підборіддя значно виступає вперед, що пов'язано зі зменшенням базального кута і кутів нижньої щелепи;
- 4) висота щелеп в області різців збільшена, а в області бічних зубів зменшена;
- 5) верхні різці розташовані прямовисно, їх коронки знаходяться нижче оклюзійної площини і перешкоджають висуненню нижньої щелепи;
- 6) ямки СНЩС зазвичай глибокі з крутим схилом суглобового горбка.

Гнатична форма глибокого дистального прикусу нерідко поєднується з зубоальвеолярною формою.

Діагноз формулюють на підставі проведених клінічних і додаткових методів дослідження (біометрії діагностичних моделей щелеп, антропо- і фотометрії, аналізу бічних ТРГ і т.д.).

Лікування різних форм глибокого прикусу найефективніше під час прорізування тимчасових зубів, перших постійних молярів, при зміні молочних зубів на постійні тобто в періоді фізіологічного підйому висоти прикусу.

Основними завданнями лікування глибокого прикусу є:

1. Усунення факторів, які сприяють розвитку зубоальвеолярного подовження в ділянці

бічних зубів.

2. Роз'єднання зубних рядів в бічних ділянках і створення умов для їх зубоальвелярного подовження.

3. Створення перешкод для зубоальвелярного подовження у фронтальних ділянках щелеп.

4. Виправлення форми зубних дуг.

5. Виправлення аномалій розташування окремих або груп зубів.

6. Нормалізація розташування нижньої щелепи.

7. Стимуляція росту апікального базису щелеп.

8. Нормалізація порушених функцій.

У період тимчасового прикусу рекомендують привчати дітей до жування твердої їжі (сирі фрукти, овочі, черствий хліб і ін.), Що стимулює нормальний розвиток щелеп.

У випадках каріозного руйнування коронок тимчасових зубів вони підлягають відновленню, чого досягають за допомогою пломб, вкладок, відновлювальних коронок, і т.п.

При наявності шкідливих звичок важливо відучити дитину від них в ранньому віці. Для цього застосовують вестибулярні щити.

При наявності вкороченою вуздечки язика вдаються до його хірургічної корекції, так як правильна функція язика попереджає порушення розвитку зубних дуг і щелеп в цілому і сприяє нормалізації глибини різцевого перекриття.

Передчасно віддалені тимчасові або постійні моляри вимагають профілактичного протезування.

У III періоді тимчасового і I періоді змінного прикусу потрібно починати активне апаратне ортодонтичне лікування.

Апарати для лікування глибокого прикусу повинні сприяти зубоальвелярному подовженню в бокових ділянках щелеп, затримувати вертикальний ріст у фронтальній ділянці, або сприяти вколоченню (інтрузії) фронтальних зубів. З цією метою застосовують:

1. Пластинки для роз'єднання прикусу з накушувальною площадкою (з відбитками зубів або без них).

2. Пропульсор Мюлемана.

3. Пластинки з перекидними гачками або петлями через фронтальні зуби (накушувальна пластинка Катца і т.п.).

4. Активатор Андрезена - Гойпля.

5. Регулятор функцій Френкеля II типу.

6. При поєднанні з прогнатичним дистальним прикусом регулятор функцій Френкеля II типу, з прогенічним медіальний - III типу.

7. Апарат Гуляєвой: змінна дуга на верхню щелепу з перекидними гачками через верхні різці, які припаяні до металевої похилої площини.

В II періоді змінного і в початковому періоді постійного прикусу, тобто у віці 9-12 років необхідно використовувати фізіологічне підвищення висоти прикусу при встановленні в оклюзію премоларів, іклів і других постійних молярів. Застосовують ті ж самі ортодонтичні конструкції, а також апарати Енгля з опорою на перші постійні моляри, косою або вертикально спрямованою міжщелепною гумовою тягою.

У дітей 12 років і старше для усунення різко виражених зубощелепних аномалій з глибоким різцевим перекриттям показано використання незнімних конструкцій ортодонтичних апаратів (еджуайз-техніки).

Тривалість ортодонтичного лікування різних форм глибокого прикусу залежить від періоду формування прикусу, ступеня вираженості глибокого різцевого перекриття і супутніх аномалій прикусу, загальних порушень.

Прогноз лікування сприятливий, якщо воно розпочато в I періоді змінного або постійного прикусу, якщо усунені не тільки морфологічні, але і функціональні порушення і глибоке різцеве перекриття не є сімейною особливістю.

Тривалість ретенційного періоду після завершення періоду активного ортодонтичного лікування залежить також від періоду формування прикусу, від застосованої конструкції ортодонтичного апарату (функціональний, механічний або поєднаної дії), наявності не усунених функціональних порушень і досягнутих результатів лікування.

Після досягнення множинних контактів між зубними рядами за допомогою функціонально-діючих апаратів ретенційний період не потрібен. Якщо ж лікування проведено за допомогою ортодонтичних апаратів механічної дії і порушення функцій не усунуто повністю, то необхідно користування ретенційним апаратом, який вибирають з урахуванням напрямку переміщення зубів. Тривалість ретенційного періоду індивідуальна, в середньому вона повинна дорівнювати періоду активного ортодонтичного лікування або перевищувати його в 1,5 рази.

5. Матеріали для самоконтролю:

А. Тестові завдання:

1. Глибокий прикус відносять до аномалій прикусу в наступній площині:
 - а) вертикальній;
 - б) сагітальній;
 - в) горизонтальній;
 - г) трансверзальній;
 - д) правильної відповіді немає.
2. За класифікацією Е.Енгля глибокий прикус відносять до наступного класу:
 - а) II2
 - б) I;
 - в) II;
 - г) III;
 - д) правильної відповіді немає.
3. За класифікацією Д.А.Калвеліса розрізняють:
 - а) дві форми глибокого прикусу;
 - б) одну форму глибокого прикусу;
 - в) три форми глибокого прикусу;
 - г) чотири форми глибокого прикусу;
 - д) правильної відповіді немає.
4. За класифікацією Д.А.Калвеліса розрізняють такі види глибокого прикусу:
 - а) глибокий перекриваючий і глибокий дахоподібний;
 - б) глибокий дистальний і нейтральний;
 - в) глибокий мезіальний і нейтральний;
 - г) глибоке різцеве перекриття;
 - д) правильної відповіді немає.
5. За класифікацією ВООЗ глибокий прикус відносять до:
 - а) аномалій співвідношення зубних дуг;
 - б) аномалій величини щелеп;
 - в) аномалій розташування щелеп відносно площини основи черепа;
 - г) аномалій розташування зубів;
 - д) правильної відповіді немає.
6. Чим відрізняється глибокий прикус від глибокого різцевого перекриття:
 - а) відсутністю різцево-горбкового контакту різців;
 - б) наявністю різцево-горбкового контакту різців;
 - в) наявністю сагітальної щілини;

г) глибиною різцевого перекриття;

д) правильної відповіді немає.

7. При глибокому прикусі співвідношення фронтальних зубів характеризується наступним:

а) глибиною різцевого перекриття більше ніж на $1/2$ висоти коронки нижніх різців;

б) вертикальною щілиною різних розмірів;

в) наявністю сагітальної щілини різних розмірів;

г) зворотнім різцевим перекриттям;

д) правильної відповіді немає.

8. Найчастіше до розвитку глибокого прикусу приводять:

а) спадковість;

б) раннє видалення тимчасових або постійних молярів;

в) редукція гілки нижньої щелепи;

г) підвищення тонуусу скроневих м'язів;

д) всі відповіді правильні.

9. Найчастіше глибокий прикус зустрічається:

а) в поєднанні з дистальним;

б) як самостійна аномалія прикусу;

в) в поєднанні з мезіальним;

г) в поєднанні з перехресним;

д) всі відповіді правильні.

10. Ступінь глибокого різцевого перекриття визначають:

а) в міліметрах або по відношенню до величини перекриття коронок нижніх різців;

б) в міліметрах або по відношенню до величини коронок верхніх різців;

в) в міліметрах або по відношенню до висоти іклів;

г) в міліметрах або по відношенню до висоти перших постійних молярів;

д) всі відповіді правильні.

11. Перша ступінь глибокого різцевого перекриття відповідає:

а) перекриття від $1/3$ до $2/3$ коронки нижніх різців;

б) перекриття від $2/3$ до $3/3$ висоти коронки нижніх різців;

в) перекриття від $1/3$ до $1/2$ висоти коронок нижніх різців;

г) перекриття від $1/2$ до $2/3$ висоти коронок нижніх різців;

д) правильної відповіді немає.

12. Друга ступінь глибокого різцевого перекриття відповідає:

а) перекриття від $2/3$ до $3/3$ висоти коронки нижніх різців;

б) перекриття від $1/3$ до $2/3$ коронки нижніх різців;

в) перекриття від $1/2$ до $2/3$ висоти коронок нижніх різців;

г) перекриття більш ніж на $2/3$ висоти коронок нижніх різців;

д) правильної відповіді немає.

13. Третя ступінь глибокого різцевого перекриття відповідає:

а) перекриття більше ніж на $2/3$ висоти коронки нижніх різців;

б) перекриття від $2/3$ до $3/3$ висоти коронки нижніх різців;

в) перекриття від $1/3$ до $2/3$ коронки нижніх різців;

г) перекриття від $1/2$ до $2/3$ висоти коронок нижніх різців;

д) правильної відповіді немає.

14. I ступінь глибокого різцевого перекриття в міліметрах становить:

а) до 5 мм;

б) від 6 до 7 мм;

в) від 7 до 9 мм;

- г) більше ніж 9 мм;
 - д) правильної відповіді немає.
15. II ступінь глибокого різцевого перекриття становить:
- а) від 6 до 9 мм;
 - б) від 7 до 9 мм;
 - в) до 5 мм;
 - г) більше ніж 9 мм;
 - д) правильної відповіді немає.
16. III ступінь глибокого різцевого перекриття становить:
- а) більш ніж 9 мм;
 - б) до 5 мм;
 - в) від 7 до 9 мм;
 - г) від 6 до 7 мм;
 - д) правильної відповіді немає.
17. I фізіологічний підйом висоти прикусу обумовлений наступним:
- а) прорізуванням тимчасових молярів;
 - б) прорізуванням тимчасових різців;
 - в) прорізуванням тимчасових іклів;
 - г) прорізуванням тимчасових різців та іклів;
 - д) всі відповіді правильні.
18. II фізіологічний підйом висоти прикусу обумовлений наступним:
- а) прорізуванням перших постійних молярів;
 - б) прорізуванням других постійних молярів;
 - в) прорізуванням третіх постійних молярів;
 - г) прорізуванням премолярів;
 - д) всі відповіді правильні.
19. III фізіологічний підйом висоти прикусу обумовлений наступним:
- а) прорізуванням других постійних молярів;
 - б) прорізуванням перших постійних молярів;
 - в) прорізуванням премолярів;
 - г) прорізуванням третіх постійних молярів;
 - д) всі відповіді правильні.
20. Глибокий прикус може бути обумовлений такими морфологічними ознаками:
- а) зубоальвеолярним подовженням у фронтальних ділянках або зубоальвеолярним вкороченням в бічних ділянках щелеп;
 - б) зубоальвеолярним вкороченням у фронтальних ділянках щелеп;
 - в) зубоальвеолярним подовженням в бічних ділянках щелеп;
 - г) зубоальвеолярним вкороченням у фронтальних ділянках і зубоальвеолярним подовженням в бічних ділянках щелеп;
 - д) правильної відповіді немає.
21. Лицеві ознаки різних форм глибокого прикусу визначаються наступним:
- а) укороченням нижньої частини обличчя;
 - б) поглибленням губно-підборідної борозни;
 - в) укороченням гілки нижньої щелепи;
 - г) відкопленою нижньою губою;
 - д) всі відповіді правильні.
22. При глибокому нейтральному прикусі внутрішньо ротові ознаки характеризуються наступним:
- а) сплюсненням зубних дуг верхньої і нижньої щелеп;
 - б) скупченістю фронтальних зубів різного ступеня;
 - в) глибоким різцевим перекриттям;

г) правильним співвідношення перших постійних молярів;

д) всі відповіді правильні.

23. При глибокому прогнатичному дистальному прикусі внутрішньо ротові ознаки характеризуються наступним:

а) однойменним співвідношенням перших постійних молярів;

б) глибоким різцевим перекриттям;

в) протрузією верхніх різців;

г) ретрузією нижніх різців;

д) всі відповіді правильні.

24. Функціональні порушення при різних формах глибокого прикусу характеризуються наступним:

а) зниженням жувальної ефективності;

б) перевантаженням пародонта нижніх фронтальних зубів;

в) дисфункцією СНЩС;

г) порушенням функції дихання, ковтання, язика;

д) всі відповіді правильні.

25. Остаточний діагноз глибокого прикусу визначають на підставі:

а) клінічного обстеження;

б) біометрії моделей щелеп;

в) бічний ТРГ;

г) антропо- і фотометрії;

д) всі відповіді правильні.

26. Глибокому прикусу притаманні такі м'язові ознаки:

а) переважно вертикальні рухи нижньої щелепи, неповноцінність бічних рухів нижньої щелепи;

б) переважно сагітальні рухи нижньої щелепи, неповноцінність бічних рухів нижньої щелепи;

в) переважно трансверзальні рухи нижньої щелепи, неповноцінність сагітальних рухів нижньої щелепи;

г) переважно горизонтальні рухи нижньої щелепи;

д) правильної відповіді немає.

27. Глибокий прикус найчастіше призводить до наступних ускладнень:

а) дисфункції СНЩС і захворювань пародонту в ділянці нижніх фронтальних зубів;

б) до розвитку карієсу і його ускладнень;

в) до захворювань пародонту в бічних ділянках щелеп і артриту СНЩС;

г) захворювань слизової оболонки порожнини рота;

д) всі відповіді правильні.

28. Для визначення діагнозу глибокого прикусу необхідно провести такі біометричні дослідження:

а) визначити суму розмірів різців верхньої і нижньої щелеп і їх пропорційність;

б) довжину передньої ділянки щелеп;

в) ширину зубних рядів в ділянках премолярів і молярів;

г) параметри апікального базису;

д) всі відповіді правильні.

29. При лікуванні дітей з різними формами глибокого прикусу необхідно враховувати:

а) період розвитку зубощелепної системи;

б) характер співвідношення перших постійних молярів;

в) ступінь різцевого перекриття;

- г) зміну параметрів розмірів зубних дуг і їх апікального базису;
д) всі відповіді правильні.
30. Завдання лікування різних форм глибокого прикусу полягає в наступному:
- а) виправлення форми і розмірів зубних рядів;
 - б) корекції прикусу по висоті;
 - в) усунення перевантаження нижніх фронтальних зубів;
 - г) нормалізації функції жувальних м'язів і СНЩС;
 - д) всі відповіді правильні.
31. Для лікування глибокого дистального прикусу з зубоальвеолярним подовженням у фронтальній ділянці верхньої щелепи в I періоді зміни зубів показано застосування наступної конструкції ортодонтичного апарату:
- а) накушувальної пластинки Катца;
 - б) пластинки з оклюзійними накладками;
 - в) пластинки з петлями Рудольфа;
 - г) регулятора функцій Френкеля III типу;
 - д) правильної відповіді немає.
32. Для лікування прогнатичного дистального, глибокого прикусу в період зміни зубів показано застосування наступної конструкції ортодонтичного апарату:
- а) регулятора функцій Френкеля I типу;
 - б) накушувальної пластинки Катца;
 - в) пластинки з оклюзійними накладками;
 - г) пластинки з петлями Рудольфа;
 - д) правильної відповіді немає.
33. Для лікування глибокого дистального прикусу (II класу по Е.Енглу) в період зміни зубів показано застосування наступної конструкції ортодонтичного апарату:
- а) регулятора функцій Френкеля II типу;
 - б) регулятора функцій Френкеля I типу;
 - в) регулятора функцій Френкеля III типу;
 - г) регулятора функцій Френкеля IV типу;
 - д) правильної відповіді немає.
34. Знімний пластинковий апарат на верхню щелепу з гладкою накушувальною площиною застосовують з метою:
- а) зубоальвеолярного вкорочення у фронтальній ділянці нижньої щелепи;
 - б) зубоальвеолярного вкорочення у фронтальній ділянці верхньої щелепи;
 - в) зубоальвеолярного подовження в бокових ділянках щелеп;
 - г) стимуляції вертикального зростання фронтальних ділянок щелеп;
 - д) всі відповіді правильні.
35. Тривалість ретенційного періоду при лікуванні глибокого прикусу залежить від наступних факторів:
- а) віку дитини;
 - б) ступеня виразності морфологічних, функціональних і естетичних порушень;
 - в) застосованої конструкції ортодонтичного апарату;
 - г) тривалості періоду активного ортодонтичного лікування;
 - д) всі відповіді правильні.

Б. Ситуаційні завдання:

Завдання № 1. У дитини 9 років під час профілактичного огляду визначено наступне: обличчя без особливостей. Прикус зміни зубів. Верхні різці перекривають нижні на 2/3, однойменне співвідношення іклів і перших постійних молярів.

1. Визначте діагноз за класифікацією Л.П.Грігор'євой.

- а) глибокий дахоподібний;
- б) глибокий дистальний;
- в) глибокий перекриваючий;
- г) глибокий нейтральний;
- д) глибокий.

2. Третій фізіологічний підйом висоти прикусу збігається з:

- а) прорізуванням тимчасових іклів;
- б) тимчасових молярів;
- в) перших постійних молярів;
- г) премолярів і других постійних молярів;
- д) третє постійних молярів.

3. Для корекції прикусу по висоті при лікуванні глибокого прикусу застосовують:

- а) оклюзійні накладки;
- б) накушувальну площину;
- в) петлі Рудольфа;
- г) губні пелоти;
- д) щічні щити.

Завдання №2. Під час профілактичного огляду у 6-річної дитини визначено наступне: прикус зміни зубів. Верхні різці нахилені в губну сторону, сагітальна щілина 4 мм, нижні різці контактують зі слизовою піднебіння, співвідношення перших постійних молярів по I класу по Енгляу.

1. Визначте діагноз за класифікацією Д.А. Калвеліса:

- а) глибокий дахоподібний;
- б) глибокий дистальний;
- в) глибокий перекриваючий;
- г) глибокий нейтральний;
- д) глибокий.

2. У дитини визначається аномалія прикусу в:

- а) сагітальній і вертикальній площинах;
- б) вертикальній;
- в) трансверзальній;
- г) сагітальній і трансверзальній;
- д) вертикальній і трансверзальній.

3. Для лікування даної аномалії прикусу доцільно застосування наступного ортодонтического апарату:

- а) накушувальної пластинки Катца;
- б) регулятора функцій Френкеля I типу;
- в) активатора Андресена-Гойпля;
- г) пластинки з вестибулярної дугою і накушувальною площиною;
- д) всі відповіді правильні.
- е) оральную дугу.

Завдання №3. При профілактичному огляді у 5-річної дитини визначено наступне: прикус тимчасових зубів. Верхні різці перекривають нижні на 1/2 висоти коронки, однойменне співвідношення іклів і других тимчасових молярів, нижня зубна дуга трапецевидна.

1. Опишіть фізіологічне вертикальне співвідношення різців у 5 річній дитині:

- а) пряме;
- б) перекриття на 1/3;
- в) перекриття на 1/2;

- г) перекриття на 2/3;
 - д) перекриття на всю висоту коронки.
2. Спрогнозуйте розвиток прикусу в сагітальній площині у даної дитини:
- а) мезіальний;
 - б) перехресний;
 - в) дистальний;
 - г) глибокий;
 - д) правильної відповіді немає.

3. Якою має бути форма нижньої зубної дуги при фізіологічному прикусі:

- а) півколо;
- б) трапеція;
- в) полуеліпс;
- г) парабола;
- д) трикутник.

Завдання № 4. До ортодонта звернулися батьки з дитиною 8 років зі скаргами на травмування слизової піднебіння під час їжі. Під час обстеження визначено: зменшена висота нижньої частини обличчя, глибока губно-підборідна борозна. Прикус зміни зубів. Верхні різці нахилені орально, повністю перекривають нижні, контактують з передньої третю піднебіння. Однойменне співвідношення іклів і перших постійних молярів.

1. Визначте діагноз за класифікацією Е.Енгля:

- а) I клас;
- б) II | клас;
- в) III клас;
- г) III клас;
- д) визначити діагноз неможливо.

2. Виберіть найбільш доцільну конструкцію ортодонтичного апарату:

- а) регулятор функцій II типу;
- б) вестибулярний щит;
- в) апарат Енгля складної конструкції;
- г) апарат Гуляєвой;
- д) активатор Дасса.

3. Завдяки ТРГ дослідженню визначають наступні форми глибокого прикусу:

- а) краніальну і суглобову;
- б) мезіальну і дистальну;
- в) зубоальвеолярну і гнатичну;
- г) всі відповіді правильні;
- д) зубоальвеолярну і краніальну.

Завдання № 5. У дитини 6 років під час профілактичного огляду визначено наступне: обличчя без особливостей, прикус тимчасових зубів. Верхні різці перекривають нижні на 1-2 мм, горбок верхніх іклів проектується між нижніми іклом і першим моляром, дистальні поверхні других тимчасових молярів розташовані в одній вертикальній площині.

1. До якої групи спостереження за Ф.Я.Хорошілкіною необхідно віднести дитину.

- а) 1;
- б) 2;
- в) 3;
- г) 4;
- д) 5.

2. При глибокому прикусі більш значні порушення визначаються з боку наступної групи м'язів:

- а) кругового м'яза;
 - б) м'язів, які висувають нижню щелепу вперед;
 - в) м'язів, які піднімають нижню щелепу;
 - г) м'язів, які опускають нижню щелепу;
 - д) м'язів, які зміщують нижню щелепу в сторону.
3. До функціонально-напрямних елементів ортодонтичних апаратів відносять:
- а) накушувальну площину;
 - б) губні пелоти;
 - в) щічні щити;
 - г) вестибулярну дугу;

7. Література

Основна:

- 9. Руководство по ортодонтии под редакц. Ф.Я.Хорошилкиной М, Медицина. - 1999.
- 10. Л.С.Персии Ортодонтия. Лечение зубочелюстных аномалий М., Научно-издательский центр "Инженер". - 1998.
- 11. Л.П.Г Григорьева Прогнатия К., Здоров'я. - 1984.
- 12. Ф.Я.Хорошилкина, Л.С.Персии Ортодонтия. Лечение зубочелюстно-лицевых аномалий современными ортодонтическими аппаратами. Клинические и технические этапы изготовления. Книга 1, 2. Г., ООО „Ортодент-Инфо“. - 1999.

Додаткова:

- 4. Герасимов С.Н. Несъемная ортодонтическая техника С-Петербург. - 2002
- 5. Александер-дисциплина. Современная концепция и философия. 1, 2 книга. С.Петербург. - 1998

Тема: Вертикальні аномалії прикусу відкритий прикус. Етіологія, патогенез, особливості діагностики, клініки, лікування та профілактики.

Кількість навчальних годин - 6 години

1. Актуальність теми: незважаючи на те, що відкритий прикус не відносять до поширених аномалій прикусу, лікування його досить складне і тривале. Відкритий прикус призводить до значних змін естетики обличчя, які з плином часу усунути стає неможливим. Тому знання факторів, які призводять до розвитку відкритого прикусу, його патогенезу, особливостей діагностики, клініки, лікування та профілактики є важливими в підготовці лікаря ортодонта.

2. Навчальні цілі:

Ознайомитися: з причинами виникнення, особливостями патогенезу, діагностики, клініки, лікування та профілактики різних форм відкритого прикусу.

Знати:

- періоди формування прикусу;
- особливості клінічної діагностики різних форм відкритого прикусу;
- особливості проведення додаткових досліджень різних форм відкритого прикусу;
- принципи формування остаточного ортодонтичного діагнозу;
- методи лікування різних форм відкритого прикусу;
- план лікування різних форм відкритого прикусу;
- конструкції ортодонтичних апаратів, які застосовують при лікуванні різних форм відкритого прикусу;
- профілактичні заходи щодо попередження розвитку відкритою прикусу.

Вміти:

- визначити періоди розвитку прикусу;
- провести клінічне обстеження ортодонтичного пацієнта;
- призначити додаткове дослідження;
- аналізувати дані додаткових методів дослідження;
- визначити остаточний діагноз;
- вибрати метод лікування;
- скласти план лікування;
- вибрати найбільш раціональну конструкцію ортодонтичного апарату для лікування різних форм відкритого прикусу;
- призначити комплекс заходів щодо попередження розвитку відкритого прикусу

3. Теоретичні питання:

1. Характеристика періодів розвитку прикусу.
2. Фактори, що сприяють розвитку різних форм відкритого прикусу.
3. Патогенез відкритого прикусу.
4. Особливості діагностики відкритого прикусу.
5. Особові ознаки різних форм відкритого прикусу.
6. Внутрішньо ротові ознаки різних форм відкритого прикусу.
7. Характеристика порушення функцій при відкритому прикусі.
8. Особливості лікування відкритого прикусу в прикусі молочних зубів.
9. Особливості лікування відкритого прикусу в змінному прикусі.
10. Особливості лікування відкритого прикусу в постійному прикусі.
11. Характеристика конструкцій ортодонтичних апаратів, які застосовують для лікування різних форм відкритого прикусу.

12. Визначення прогнозу ортодонтичного лікування різних форм відкритого прикусу.
13. Характеристика ретенційних апаратів і тривалості ретенційного періоду.

4. Зміст навчального матеріалу:

Вертикальна площина проходить паралельно площині лоба і в цій площині описують характер змикання різців по вертикалі наявність контакту, глибину різцевого перекриття або відсутність контакту і величину вертикальної щілини, характеризуючи її по довжині (по горизонталі в області яких зубів відсутній контакт і по вертикалі - в міліметрах) . У вертикальній площині розрізняють два види патологічних прикусу - відкритий і глибокий.

Відкритий прикус характеризується наявністю щілини між зубами во фронтальній або бічних ділянках. Щілина може бути симетричною (в межах одноймених зубів) і асиметричною; одно- чи двосторонньою при локалізації в бічних ділянках.

За класифікацією А.І.Бетельмана цей вид прикусу називають відкритим прикусом з недорозвиненням функції м'язів, які піднімають нижню щелепу і кругового м'яза рота.

За класифікацією Д.А.Калвеліса виділяють дві форми відкритого прикусу в залежності від причини розвитку: істинний відкритий або рахітичний і відкритий травматичний, що виникає внаслідок шкідливих звичок.

За класифікацією ВОЗ відкритий прикус відносять до аномалій співвідношення зубних дуг.

За класифікацією Л.П.Грігор'євої відкритий фронтальний або бічний, по співвідношенню зубів в бічних ділянках може бути нейтральним, дистальним і мезіальним.

Поширеність відкритого прикусу становить 1,9%, він може спостерігатися в різних вікових групах - від дошкільнят до підлітків і дорослих.

До розвитку відкритого прикусу призводять такі чинники:

Хвороби раннього дитячого віку з порушенням мінералізації щелепних кісток (рахіт).

Різні шкідливі звички смоктання (соски, пальця, губ, щік, сторонніх тіл і т.п.).

Ротовий тип дихання як шкідлива звичка чи внаслідок наявності аденоїдних розростань.

Інфантильний тип ковтання.

Шкідливі мовні звички, так звані парафункції язика (прокладання язика між зубами і т.п.).

Вроджені незрощення верхньої губи, альвеолярного відростка і піднебіння, які призводять до затримки росту фронтальної ділянки верхньої щелепи.

Превальювання надмірного вертикального зростання нижньої щелепи.

Атипове розташування зачатків постійних зубів.

При вивченні патогенезу відкритого прикусу, який обумовлений порушенням росту щелеп при несприятливому спадкуванні, хворобах матері під час вагітності, порушеннях кальцієвого обміну внаслідок перенесеного рахіту, ендокринних і інших захворюваннях Н.І.Агапов, Л.В.Ільїна-Маркосян, Коркгауз велику увагу приділяли деформуєчій дії жувальних м'язів на патологічно змінену кісткову тканину. Нижня щелепа при цьому вигинається вгору в ділянці молярів під дією м'язів, які піднімають нижню щелепу (власне жувальні, скроневі і внутрішні крилоподібні м'язи). В області підборіддя вона прогинається вниз, за рахунок тяги м'язів, які опускають нижню щелепу (двубрюшна, щелепно-під'язикові, підборідно-під'язикові). Верхня щелепа при цьому може деформується в бічних ділянках з подовженням фронтальної ділянки.

Деформація верхньої щелепи відбувається під дією м'язів, які прикріплені до скроневої кістки, щелепного бугра і крилоподібного відростка і тягнуть вниз виличні дуги разом з альвеолярними відростками і тканинами, які прилягають до них. Компресія бічних ділянок верхньої щелепи призводить до зміни форми зубної дуги. Зубна дуга верхньої щелепи набуває V-образну або сідловидну форму.

Внаслідок того, що після перенесеного рахіту нижня щелепа стає податливою, вона перебуваючи під впливом двох сил, набуває форму трапеції, короткою стороною якої є фронтальні зуби. Ця форма нижньої щелепи по Н.І.Агапову є ознакою раннього рахіту. Якщо ж нижня щелепа деформована таким чином, що нижні моляри нахилиються в сторону язика під дією щелепно-під'язикових м'язів, то така деформація свідчить про пізній рахіт.

Найчастіше як наслідок шкідливих звичок відкритий прикус розвивається в поєднанні з іншими видами аномалій прикусу в сагітальній і трансверзальній площинах. Розвиток механізмів смоктання починається з 18 тижня - середини утробного життя. Функція смоктання поступово гасне з прорізуванням тимчасових зубів і розвитком функції жування. Але в деяких випадках цей рефлекс залишається на досить тривалий час. Так дитина смочає пальці, губу, язик. Все це може привести до розвитку фронтального відкритого прикусу. Смоктання або прікушування щік може призвести до розвитку бічного відкритого прикусу.

Велике значення в розвитку відкритого прикусу має порушення функції носового дихання, яке примушує дитину дихати відкритим ротом. Механізм розвитку деформації наступний; спочатку визначаються зміни з боку твердого піднебіння: внаслідок стиснення постійно напруженими щічними м'язами відбувається деформація твердого піднебіння, яке набуває форми високого і вузького, в літературі така деформація отримала назву "готичного піднебіння". Для полегшення дихання при ротовому типі дитина зміщує нижню щелепу вниз і назад, що в подальшому може призвести до розвитку дистального співвідношення щелеп.

Під дією жувальних м'язів відбувається деформація верхньої щелепи - вона звужується в бічних ділянках, подовження передньої ділянки верхньої зубної дуги відбувається внаслідок порушення змикання губ.

Механізм ковтання дитини також змінюється з віком. Так "інфантильний тип ковтання", який вважається фізіологічним в період формування тимчасового прикусу перетворюється в "соматичний". Якщо ж внаслідок тих чи інших факторів цього не відбувається, то "інфантильний тип ковтання" вважають патологічним або шкідливою звичкою. Збереження "інфантильного типу ковтання" також може привести до розвитку відкритого прикусу.

Однією з причин виникнення відкритого прикусу вважають порушення росту фронтальної ділянки верхньої щелепи, яке спостерігається при вроджених вадах розвитку губи, щелеп і піднебіння. При цьому розвивається асиметричний відкритий прикус за рахунок недорозвинення верхньої щелепи на стороні щілини.

Значно рідше зустрічається відкритий прикус, який обумовлений пошкодженням щелеп, СНЩС, надмірним вертикальним зростанням нижньої щелепи, атипичним положенням зачатків постійних зубів.

На кафедрі пропедевтики ортопедичної стоматології та ортодонтії УМСА (Н.В.Головко) розроблена клінічна систематизація форм відкритого прикусу, яка дозволяє практичному лікарю ортодонта цілеспрямовано підійти до вибору методу і складання плану лікування.

I. Причини розвитку (див., вище).

II. Естетичні порушення (лицеві ознаки):

1. Лицеві ознаки не виражені або виражені незначно.
2. Виражені лицеві ознаки аномалії;
 - а) подовження нижньої частини обличчя;
 - б) відкритий рот;
 - в) напружене змикання губ;
 - г) згладжені носогубні складки і губно-підборідна борозна.
 - д) збільшення кутів нижньої щелепи

Виразність естетичних порушень залежить від віку дитини, ступеня виразності

морфологічних і функціональних ознак деформації прикусу і поєднанням з патологією в сагітальній або трансверзальній площинах.

Зміни конфігурації обличчя залежать від розмірів вертикальної щілини - чим вона більше, тим більш виражені естетичні порушення. При напруженому змиканні губ у хворих часто спостерігається симптом "лимонної кірки або наперстка".

III. Морфологічні ознаки:

1. За локалізацією:

- а) фронтальний відкритий прикус (симетричний і асиметричний);
- б) бічний відкритий прикус (одно- або двосторонній).

2. За співвідношенням перших постійних молярів:

- а) нейтральний;
- б) дистальний;
- в) мезіальний.

3. Варіанти зубоальвеолярної форми:

- 1) зубоальвеолярне вкорочення у фронтальній ділянці верхньої щелепи;
- 2) зубоальвеолярне вкорочення у фронтальній ділянці нижньої щелепи;
- 3) зубоальвеолярне вкорочення у фронтальних ділянках обох щелеп;
- 4) зубоальвеолярне подовження в бокових ділянках щелеп;
- 5) поєднання зубоальвеолярного вкорочення у фронтальній ділянці верхньої щелепи і зубоальвеолярного подовження в бокових ділянках щелеп;
- 6) поєднання зубоальвеолярного вкорочення у фронтальній ділянці нижньої щелепи і зубоальвеолярного подовження в бокових ділянках щелеп;
- 7) поєднання зубоальвеолярного вкорочення у фронтальних ділянках обох щелеп і зубоальвеолярного подовження в бокових ділянках щелеп.

4. За розмірами щілини:

1. Горизонтальні розміри:

- а) відсутність контакту в області різців (I ступінь);
- б) відсутність контакту різців та іклів (II ступінь);
- в) відсутність контакту включаючи премоляри (III ступінь);
- г) в контакті лише моляри (IV ступінь).

2. Вертикальні розміри:

- а) щілина до 5 мм (I ступінь);
- б) щілина від 6 до 9 мм (II ступінь);
- в) щілина велика 9 мм (III ступінь).

IV. Функціональні порушення:

-порушення жування (по Агапову в%).

-порушення ковтання.

-порушення вимови окремих звуків.

-порушення змикання губ.

Якщо графічно відобразити висоту альвеолярного відростка і зубного ряду в передньому і бічних ділянках при відкритому прикусі, то отримаємо криву, яка буде увігнутою в передній ділянці і опуклою - в бічних. Така форма оклюзійної кривої може спостерігатися як на одній, так і на обох щелепах.

Нерідко при відкритому прикусі спостерігається звуження верхньої щелепи, особливо виражене в бічних ділянках; аномальне розташування фронтальних зубів - частіше скупченість. Значно рідше звуженою буває нижня щелепа. Відкритий прикус, особливо той, що виник внаслідок порушення кальцієвого обміну, супроводжується каріозним враженням фронтальних зубів, перших постійних молярів, рідше премолярів. Язик частіше збільшений, на ньому можуть бути виражені поперечні і поздовжні борозни, сосочки згладжені, можуть бути прояви хронічного катарального гінгівіту.

На підставі вивчення бічних ТРГ Ф.Я.Хорошілкіна виділяє зубоальвеолярну, гнатичну і комбіновану форми відкритого прикусу.

Травматичний відкритий прикус зубоальвеолярної форми розвивається внаслідок дії шкідливих звичок. Верхні різці при цьому нахилиються вестибулярно, кут нахилу їх осей по відношенню до площини основи верхньої щелепи зменшується. Затримується ріст фронтальної ділянки верхньої щелепи. Відстань 1 - Sp менше, ніж 6 - Sp, тобто альвеолярний відросток в області перших постійних молярів вище, ніж в області різців. Прогноз лікування такої аномалії сприятливий.

Відкритий прикус, який розвинувся як наслідок перенесеного рахіту частіше має гнатичну форму. Відмінностями гнатичної форми відкритого прикусу є наступні:

- форма тіла нижньої щелепи змінена: визначається значне поглиблення її нижнього краю, попереду від місця прикріплення власне -жувальних м'язів;
- довжина нижньої частини обличчя збільшена;
- базальний кут і кути нижньої щелепи збільшені;
- зубоальвелярна висота в передніх ділянках менше, а бічних ділянках більше нормальній;
- зменшений межрезцевий кут.

Остаточний діагноз визначають на підставі клінічного огляду, біометрії моделей щелеп, антропо- і фотометричного дослідження обличчя, бічних ТРГ.

Лікування відкритого прикусу планують з урахуванням віку пацієнта, ступеня виразності морфологічних, функціональних і естетичних порушень, поєднання з сагітальними і трансверзальними аномаліями прикусу, аномаліями розташування окремих зубів і зубних рядів.

План лікування різних форм відкритого прикусу складається з наступних заходів:

- усунення чинників, які призводять до розвитку відкритого прикусу;
- стимуляція зростання або збільшення зубоальвеолярної висоти у фронтальних ділянках однієї або обох щелеп;
- затримка вертикального зростання або зубоальвеолярне вкорочення в бічних ділянках щелеп;
- перестройка дії м'язів і функцій порожнини рота;
- зменшення розмірів язика та збільшення обсягу порожнини рота.

У попередженні розвитку різних форм відкритого прикусу важливе значення мають заходи, які впливають на загальний стан здоров'я вагітної жінки, зміцнення здоров'я дитини, попередження дитячих захворювань, особливо рахіту. Важливу роль відіграють нормалізація функцій дихання, язика, мови (пластика вкороченої вуздечки) і ковтання.

Оскільки зафіксовані неправильно перебігаючі шкідливі звички з віком дуже важко переборні їх лікування оцінюють по Зіберту-Малигіну наступним чином:

- відновлення функції змикання губ (закривання рота) 1 бал;
- жування - 2 бали;
- мови - 3 бали;
- дихання - 4 бали;
- ковтання - 5 балів.

У періоді тимчасових зубів лікувальні заходи полягають у наступному:

- санація порожнини носа (видалення аденоїдних розростань);
- відновлення носового стереотипу дихання;
- санація порожнини рота (лікування зубів уражених карієсом і його ускладненнями);
- навчання правильному ковтанню (міогімнастика для м'язів язика);
- корекція вкороченої вуздечки язика і відновлення правильної функції язика в спокої і під час функцій;
- усунення шкідливих звичок;
- зішлифовка горбків тимчасових зубів (при невеликих розмірах вертикальної щілини);
- нормалізація функції змикання губ;
- стимуляція вертикального зростання у фронтальних ділянках щелеп;
- затримка вертикального зростання в бічних ділянках щелеп.

Щоб відучити дитину від смоктання губ, пальців і сторонніх предметів, усунути шкідливу звичку ротового дихання, нормалізувати функцію змикання губ призначають функціонально-діючі вестибулярні пластинки або так звані щити (пластинки Крауса, Шонхера, і т.п.).

Шкідлива звичка смоктання язика, "інфантильний тип ковтання" нерідко призводять до розвитку поєднання відкритого прикусу з дистальним. У таких випадках застосовують вестибуло-оральні щити.

В процесі лікування важливо стежити за правильним положенням голови дитини під час сну - не можна спати з високо закинutoю головою.

Для тренування м'якого кругового м'яза порожнини рота призначають міогімнастичні вправи, які можна проводити за допомогою ортодонтичних апаратів і пристосувань (вестибулярний щит з кільцем, активатор Дасса, губної еквілібратор, губної еспандер, губна вертушка, апарат лопастний, і т.п.).

Якщо при відкритому прикусі в період тимчасових зубів спостерігається контакт лише на молярах при невеликих розмірах вертикальної щілини і при нормальній величині язика можна застосовувати вибіркоче шліфування горбків тимчасових молярів.

При лікуванні відкритого прикусу, який обумовлений зубоальвеолярним подовженням в ділянці бічних зубів застосовують вертикальну тягу з опорою на тім'яній ділянці голови і на нижній край тіла нижньої щелепи. Для цього використовують головну шапочку з підборідною пращею. Пряма вертикальна тяга направляє знизу вгору на 3 мм позаду від кутів очей. Підвищення прикусу на оклюзійних накладках для дії на зуби і альвеолярні відростки в бічних ділянках верхньої щелепи, застосування поза ротової тяги значно прискорює лікування.

Чим раніше починають лікування відкритого прикусу, тим коротші його терміни і більш сприятливий прогноз лікування. Тривалість періоду активного ортодонтичного лікування залежить від ступеня виразності морфологічних, функціональних і естетичних порушень, періоду розвитку зубощелепної системи, поєднання відкритого прикусу з аномаліями в сагітальній і трансверзальній площинах, від факторів, які привели до розвитку аномалії. В період формування тимчасового прикусу спостерігається переважний вертикальний ріст щелеп, в зв'язку з чим є більше можливостей для усунення різних форм відкритого прикусу.

З цією метою застосовують такі апарати:

1. Для усунення шкідливих звичок (смоктання, ротового дихання і т.п.) і проведення міогімнастики:

- вестибулярний щит стандартний або індивідуально виготовлений;
- губної еспандер;
- активатор Дасса;
- губної еквілібратор;
- вертушка;
- лопастний прилад для тренування кругового м'яза рота;
- щелепний еспандер.
- подвійний чи вестибуло-оральний щит (Крауса).
- пластинка з петлями Рудольфа (при шкідливих звичках смоктання чи прокладання язика між зубними рядами).
- пропульсор Мюлемана.
- активатор Андресена-Гойпля.
- підборідна праща з прямою тягою до головної шапочці.
- при поєднанні відкритого прикусу з сагітальними аномаліями прикусу (мезіальним чи дистальним прикусом) модифікація регулятора функцій Френкеля (з лінгвальною дугою у вигляді петель Рудольфа).
- пластинка з оклюзійними накладками.

- модифікований активатор Кламмта.
- біонатор Бальтерса 2 види.

У змінному прикусі крім вище перерахованих лікувальних заходів щодо усунення різних форм відкритого прикусу застосовують такі заходи:

- стимуляція вертикального зростання або зубоальвеолярне подовження в фронтальних ділянках щелеп;
- затримка вертикального зростання або зубоальвеолярне вкорочення в бічних ділянках щелеп.

Для лікування застосовують ті ж самі конструкції ортодонтичних апаратів, що і в період тимчасових зубів.

У пізньому періоді змінного прикусу і в постійному прикусі розширюються показання до застосування незнімних конструкцій ортодонтичних апаратів:

Коронки або кільця на фронтальні зуби з гачками і міжщелепною тягою.

Коронки або кільця на фронтальні зуби верхньої щелепи з гачками, відкритими вгору і знімним пластинковим апаратом з вестибулярної дугою.

Застосування позаротової тяги, ультрафонофорез з розчином лідази, ультразвуковий та вакуум-масаж значно скорочують терміни лікування відкритого прикусу.

У пацієнтів старше 18 років відкритий прикус можливо усунути за допомогою протезування. Однак цей метод доцільно застосовувати при достатній довжині верхньої губи, помірної величиною нижньощелепних кутів і незначному подовженні нижньої частині обличчя. Застосовують коронки: з пластмаси, металеві, порцелянові, комбіновані. Показана також реставрація композитними пломбувальними матеріалами.

Якщо ж за допомогою комплексних методів ортодонтичного лікування не представляється можливим усунути відкритий прикус при різко вираженій деформації зубних дуг і щелеп, то вдаються до реконструктивно-хірургічних заходів в умовах стаціонару.

Терміни ретенційного періоду залежать від багатьох факторів: періоду формування зубощелепної системи, виду ортодонтичного апарату, які застосовували для лікування, ступеня виразності морфологічних, функціональних і естетичних порушень, ступеня усунення функціональних порушень і т.д.

Естетичний прогноз ортодонтичного лікування зубоальвеолярної форми відкритого прикусу сприятливий, а гнатичної форми відкритого прикусу при значному збільшенні базального кута (від 40° і більше) і макроглосії несприятливий.

5. Матеріали для самоконтролю:

Тестові завдання:

1. Відкритий прикус є патологією в наступній площині:

- а) сагітальній;
- б) вертикальній;
- в) трансверзальній;
- г) франкфуртській;
- д) спінальній.

2. У вертикальній площині характеризують наступне:

- а) співвідношення іклів;
- б) співвідношення перших постійних молярів;
- в) правильне або зворотнє різцеве перекриття;
- г) наявність або відсутність різцевого контакту;
- д) правильної відповіді немає.

3. Ступінь тяжкості відкритого прикусу визначають за такими ознаками:

- а) по горизонтальних і вертикальних розмірами щілини;
- б) за співвідношенням перших постійних молярів;
- в) по співвідношенню іклів;

- г) по локалізації щілини;
 - д) всі відповіді правильні.
4. За локалізацією розрізняють наступні форми відкритого прикусу:
- а) фронтальний і бічний;
 - б) мезіальний і дистальний;
 - в) латеральний і медіальний;
 - г) всі відповіді правильні;
 - д) правильної відповіді немає.
5. Вертикальну щілину розмірами до 5 мм відносять до такої міри тяжкості:
- а) 1 ступеня;
 - б) 2 ступеня;
 - в) 3 ступеня;
 - г) 4 ступеня;
 - д) 5 ступеня.
6. Вертикальну щілину розмірами до 9 мм відносять до такої міри тяжкості:
- а) 1 ступеня;
 - б) 2 ступеня;
 - в) 3 ступеня;
 - г) 4 ступеня;
 - д) 5 ступеня.
7. Вертикальну щілину розмірами більше за 9 мм відносять до такої міри тяжкості:
- а) 1 ступеня;
 - б) 2 ступеня;
 - в) 3 ступеня;
 - г) 4 ступеня;
 - д) 5 ступеня.
8. При відкритому прикусі, обумовленим звичкою смоктання язика, доцільне застосування:
- а) вестибулярного щита;
 - б) активатора Дасса;
 - в) губного еквілібратора;
 - г) вестибуло-орального щита;
 - д) шпателя-ріжка.
9. Відповідно до класифікації Д.А.Калвеліса виділяють наступні форми відкритого прикусу:
- а) рахітичний і травматичний;
 - б) нейтральний, мезіальний і дистальний;
 - в) фронтальний і бічний;
 - г) одно- і двосторонній;
 - д) симетричний, асиметричний.
10. ТРГ дослідження дозволяє визначити наступні форми відкритого прикусу:
- а) рахітичний і травматичний;
 - б) нейтральний, мезіальний і дистальний;
 - в) фронтальний і бічний;
 - г) одно- і двосторонній;
 - д) гнатичний, зубоальвеолярний.
11. При якому ступені тяжкості відкритого прикусу доцільно застосування преортодонтичного міофункціонального трейнера:
- а) 1 ступеня;
 - б) 2 ступеня;
 - в) 3 ступеня;

- г) 4 ступеня;
 - д) 5 ступеня.
12. Які з перелічених ортодонтчних апаратів не застосовують при лікуванні відкритого прикусу:
- а) вестибуло-оральний щит;
 - б) активатор Андресена-Гойпля;
 - в) пластинку з язиковою заслонкою;
 - г) апарат Персіна;
 - д) регулятор функцій Френкеля IV типу.

Ситуаційні завдання:

Завдання №1. Під час профілактичного огляду у дитини 9 років виявлено наступне: обличчя подовжене, широка спинка носа, вузькі носові ходи, рот відкритий, губи змикає з напругою. Прикус зміни зубів, в передній ділянці вертикальна щілина 3-4 мм від ікла до ікла. Співвідношення перших постійних молярів по I класу Енгля.

1. Визначте діагноз за класифікацією Л.П.Грігор'євої:

- а) відкритий симетричний;
- б) фронтальний відкритий нейтральний прикус;
- в) відкритий травматичний;
- г) відкритий;
- д) відкритий рахітичний.

2. Визначте ступінь тяжкості описаної вище аномалії:

- а) 1 ступеня;
- б) 2 ступеня;
- в) 3 ступеня;
- г) 4 ступеня;
- д) 5 ступеня.

3. Визначте етіологічний фактор розвитку описаної вище аномалії:

- а) порушення носового дихання;
- б) інфантильний тип ковтання;
- в) парафункції язика;
- г) рахіт;
- д) шкідливі звички.

Завдання №2. У дитини 5 років шкідлива звичка смоктання язика. Під час огляду: обличчя без особливостей, прикус тимчасових зубів. Вертикальна щілина від ікла до ікла розмірами 1-1,5 мм, нестерті горбки бічних зубів.

1. Для усунення звички смоктання язика доцільно застосування:

- а) вестибуло-орального щита;
- б) активатора Дасса;
- в) вестибулярного щита;
- г) апарата Персіна;
- д) регулятора функцій Френкеля IV типу.

2. При описаній вище клінічній картині лікування доцільно починати з:

- а) усунення шкідливої звички і зішліфовування горбків бічних зубів;
- б) призначення міогімнастики;
- в) застосування ортодонтчної конструкції;
- г) призначення міогімнастики і ортодонтчного апарату;
- д) правильної відповіді немає.

3. Відкритий прикус найчастіше обумовлений:

- а) зубоальвеолярним вкороченням;
- б) звуженням зубної дуги;
- в) вкороченням зубної дуги;

- г) розширенням зубної дуги;
- д) правильної відповіді немає.

Завдання 3. До ортодонта звернулися батьки з дитиною 8 років. Дитина астеничної статури, сутулий, рот напіввідкритий. Прикус зміни зубів. Верхня зубна дуга V- образна, нижня - чотирикутна. У передній ділянці вертикальна щілина 3 мм.

1. Яка найбільш імовірна причина деформації зубних дуг:

- а) аденоїди;
- б) парафункції язика;
- в) інфантильне ковтання;
- г) рахіт;
- д) всі відповіді правильні.

2. Для зміни форми верхньої зубної дуги найбільш доцільно застосування наступної конструкції гвинта:

- а) тривимірного;
- б) з двома направляючими;
- в) радіального (віялоподібного) симетричного;
- г) U-образного;
- д) радіального (віялоподібного) асиметричного.

3. Дитині необхідна консультація такого фахівця:

- а) остеолога;
- б) ендокринолога;
- в) отоляринголога;
- г) генетика;
- д) всі відповіді правильні.

6.Рекомендована література:

Основна:

13. Руководство по ортодонтии под редакц. Ф.Я.Хорошилкиной М, Медицина. - 1999.
14. Л.С.Персии Ортодонтия. Лечение зубочелюстных аномалий М., Научно-издательский центр "Инженер". - 1998.
15. Л.П.Г Григорьева Прогнатия К., Здоров'я. - 1984.
16. Ф.Я.Хорошилкина, Л.С.Персии Ортодонтия. Лечение зубочелюстно-лицевых аномалий современными ортодонтическими аппаратами. Клинические и технические этапы изготовления. Книга 1, 2. Г., ООО „Ортодент-Инфо". - 1999.

Додаткова:

6. Герасимов С.Н. Несъемная ортодонтическая техника С-Петербург. - 2002
7. Александер-дисциплина. Современная концепция и философия. 1, 2 книга. С.Петербург. - 1998

Тема: «Види перехресного прикусу. Причини виникнення, клініка, діагностика, особливості лікування і профілактики»

Кількість навчальних годин - 4 години

1. Актуальність теми: Перехресний прикус є однією з найбільш важких деформацій зубощелепного апарату, в клініці якого на перше місце виступають зовнішні ознаки у вигляді асиметрії обличчя. Естетичні порушення пропорцій обличчя, найбільш виражені при перехресному прикусі зі зміщенням нижньої щелепи, пригнічують пацієнтів станом фізичної неповноцінності і депресивно впливають на їхню психіку. Тому своєчасна діагностика, лікування і профілактика даного виду аномалій дозволить уникнути стійких порушень щелепно-лицевої ділянки.

2. Навчальні цілі.

- Ознайомити студентів з видами перехресного прикусу. Причинами виникнення, клінікою, діагностикою, особливостями лікування і профілактики.
- Знати характеристику фізіологічного прикусу в трансверзальній площині.
- Знати способи профілактики аномалій прикусу в трансверзальній площині і методи лікування форм перехресного прикусу в різні вікові періоди.
- Вміти визначити форму перехресного прикусу за класифікацією І.І. Ужумецкене.
- Вміти скласти план лікування і вибрати конструкцію апарату з урахуванням форми аномалії і віку пацієнта.
- Освоїти методику проведення функціональних клінічних проб по Л.В. Ільїної - Маркосян.
- Освоїти алгоритм діагностики морфологічних і естетичних порушень, з метою визначення ступеня складності ортодонтичного лікування і його прогнозу.

3. Теоретичні питання:

1. Етіологія і патогенез аномалій прикусу в трансверзальній площині;
2. Класифікація перехресного прикусу І.І. Ужумецкене.
3. Характер морфологічних, функціональних і естетичних порушень в залежності від форми перехресного прикусу. Алгоритм діагностики.
4. Функціональні проби по Л.В. Ільїної - Маркосян.
5. Види ортодонтичного лікування, що застосовуються в різні вікові періоди.
6. Хірургічні методи лікування, які використовуються для корекції трансверзальних аномалій прикусу.
7. Методи прискорення ортодонтичного лікування.
8. Профілактика трансверзальних аномалій прикусу.

4. Зміст навчального матеріалу.

Перехресний прикус відноситься до трансверзальних аномалій. Він обумовлений невідповідністю трансверзальних розмірів і форми зубних рядів. Частота перехресного прикусу, за даними літератури, неоднакова в різному віці у дітей і підлітків - від 0,39 до 1,9%, у дорослих - близько 3%. Застосовують різні терміни, що характеризують перехресний прикус: косий, латеральний, букальний, вестибуло-оклюзія, букооклюзія, лінгвооклюзія, бічний примусовий прикус, суглобовий перехресний прикус, латерогнатія, латерогенія, латероверсія, латеродевіація, латеродіснатія, латеродіскінезія, латеропозиція.

Розвиток перехресного прикусу можуть обумовлювати слідуєчі причини: спадковість, неправильне положення дитини під час сну (на одному боці, підкладання руки, кулака під щоку), шкідливі звички (підпирання щоки рукою, смоктання пальців, щік, язика, коміра).

Атипове розташування зачатків зубів і їх ретенція, затримка зміни тимчасових зубів постійними зубами. Порушення послідовності прорізування зубів, нестерті горби молочних зубів, нерівномірні контакти зубних рядів, раннє руйнування і втрата молочних молярів; порушення носового дихання, неправильне ковтання, бруксизм; не координована діяльність жувальних м'язів, порушення кальцієвого обміну в організмі; атрофія обличчя, травма, запальні процеси і обумовлені ними порушення росту щелепи, анкілоз скронево-нижньощелепного суглоба, одностороннє вкорочення або подовження гілки нижньої щелепи, односторонній надмірний ріст тіла щелепи або затримка росту, залишкові дефекти на піднебінні після уранопластики, новоутворення та ін.

З огляду на велику різноманітність клініки перехресного прикусу, доцільно виділити наступні його форми [Ужумецкене І. І "1967].

Перша форма - букальний перехресний прикус

1. Без зміщення нижньої щелепи в сторону;

а) односторонній прикус, обумовлений одностороннім звуженням верхнього зубного ряду або щелепи, розширенням нижнього зубного ряду або щелепи, поєднанням цих ознак;

б) двосторонній прикус, обумовлений двостороннім симетричним або асиметричним звуженням верхнього зубного ряду або щелепи, розширенням нижнього зубного ряду або щелепи, поєднанням цих ознак.

2. З зміщенням нижньої щелепи в сторону:

а) паралельно серединно-сагітальній площині;

б) діагонально.

3. Поєднаний букальний перехресний прикус - поєднання ознак першого і другого різновидів;

Друга форма - лінгвальний перехресний прикус:

1. Односторонній прикус, обумовлений одностороннім розширенням верхнього зубного ряду, одностороннім звуженням нижнього або поєднанням цих порушень.

2. Двосторонній прикус, обумовлений широким зубним рядом або широкою верхньою щелепою, звуженою нижньою або поєднанням цих ознак.

Третя форма - поєднаний (букально-лінгвальний) перехресний прикус.

Розрізняють такі різновиди перехресного прикусу

1) зубоальвеолярне - звуження або розширення зубоальвеолярної дуги однієї щелепи, поєднання порушень на обох щелепах;

2) гнатичний - звуження або розширення базису щелепи (недорозвинення, надмірний розвиток), 3) суглобовий - зсув нижньої щелепи в сторону (паралельно серединно-сагітальній площині або діагонально).

Перераховані різновиди перехресного прикусу можуть бути односторонніми, двосторонніми, симетричними, асиметричними, а також змішаними. За даними Л. В. Ільїної-Маркосян (1959, 1960, 1961, 1970, 1974), А. П. Кібкало (1971), перехресний прикус частіше (77%) пов'язаний з боковим зміщенням нижньої щелепи.

При перехресному прикусі буває порушена форма обличчя, ускладнені трансверзальні рухи нижньої щелепи, що може привести до нерівномірного розподілу жувального тиску, травматичної оклюзії і захворювання тканин пародонту. Деякі хворі скаржаться на прикушування слизової оболонки щік, неправильну вимову звуків внаслідок невідповідності розмірів зубних дуг. Нерідко порушується функція скронево-нижньощелепних суглобів, особливо при аномалії прикусу зі зміщенням нижньої щелепи в бік.

Клінічна картина кожного різновиду перехресного прикусу має свої особливості. При букальному перехресному прикусі без зміщення нижньої щелепи в бік можлива асиметрія обличчя без зміщення серединної точки підборіддя, що визначають по відношенню до серединної площини. Середина лінії між верхніми і центральними нижніми різцями зазвичай збігається. Однак при тісному положенні передніх зубів, їх зміщенню, асиметрії

розвитку зубних дуг вона може бути зміщена. У таких випадках визначають розташування основ вуздечок верхньої і нижньої губ, язика.

Ступінь порушення співвідношень зубних дуг в прикусі буває різною. Щоківі горби верхніх бічних зубів можуть знаходитися в бугоркових контактах з нижніми зубами, можуть розташовуватися в поздовжніх борознах на їх жувальній поверхні або не стикатися з нижніми зубами.

При букальному перехресному прикусі зі зміщенням нижньої щелепи в бік спостерігають асиметрію обличчя, обумовлену бічним зміщенням підборіддя по відношенню до серединно-сагітальній площині. Правий і лівий профіль у таких пацієнтів зазвичай різняться за формою і лише у дошкільнят асиметрія обличчя малопомітна через пухкі щічки. З віком вона прогресує. Середня лінія між верхніми і центральними нижніми різцями зазвичай не збігається в результаті зсуву нижньої щелепи, зміни форми і розмірів зубних дуг і нерідко щелеп. Крім зсуву нижньої щелепи паралельно серединно-сагітальній площині, вона може зміщуватися в бік по діагоналі.

Суглобові головки нижньої щелепи при бічному зміщенні змінюють положення в суглобі, що відбивається на мезіо- дистальному співвідношенні бічних зубів в прикусі. На стороні зміщення виникає дистальне співвідношення зубних дуг, на протилежному боці - нейтральне або мезіальне. При пальпації області скронево-нижньощелепних суглобів під час відкривання і закривання рота на стороні зміщення нижньої щелепи визначають нормальний або слабо виразний рух суглобової головки, на протилежній стороні - більш виражений. При відкриванні рота нижня щелепа з бічної позиції може переміщатися в центральну позицію, при закриванні - повертатися у вихідне положення. У деяких пацієнтів відзначається підвищення тонусу власне жувальних м'язів на стороні зміщення нижньої щелепи і збільшення їх обсягу, що підсилює асиметрію обличчя.

Для визначення зміщення нижньої щелепи в сторону застосовують третю і четверту функціональні клінічні проби по Л. В. Ільїної-Маркосян та А. П. Кібкало (1970), а саме: пацієнтові пропонують широко відкрити рот і вивчають лицеві ознаки відхилень; наявна асиметрія обличчя посилюється, зменшується або зникає в залежності від причини (третя проба); після цього нижню щелепу встановлюють в звичній оклюзії, а потім без звичного зміщення нижньої щелепи оцінюють гармонію обличчя з естетичної точки зору, виявляють ступінь зміщення нижньої щелепи, величину міжоклюзійного простору в області бічних зубів, ступінь звуження (або розширення) зубних рядів, асиметрію кісток лицевого скелета і ін. (четверта проба).

При вивченні прямої рентгенограми голови нерідко уста-новлюють асиметричний розвиток лицевих кісток правої і лівої сторін. Неоднакове їх розташування в вертикальному і трансверзальному напрямках, діагональний бічний зсув нижньої щелепи. Відзначають вкорочення тіла нижньої щелепи або її гілки на стороні зміщення, потовщення тіла цієї щелепи і підборіддя на протилежній стороні.

При лінгвальному перехресному прикусі на підставі огляду обличчя в фас і профіль нерідко виявляють зсув нижньої щелепи, сплющення підборіддя. Іноді виявляють гіпотонію жувальних м'язів, розлад функції жування, блокування нижньої щелепи і порушення її бічних рухів. Змінюються форма зубних дуг і прикус. При надмірно широкій верхній зубній дузі або різко звуженій нижній верхні бокові зуби частково або повністю прослизують повз нижні з однієї або з обох сторін. При букально-лінгвальному перехресному прикусі лицеві ознаки порушені, а також зубні, суглобові, м'язові і ін. Бувають, характерні як для букального, так і для лінгвального перехресного прикусу. Лікування перехресного прикусу залежить від його різновиду, причин розвитку, а також віку пацієнта. В основному нормалізують ширину верхнього і нижнього зубних рядів шляхом одностороннього або двостороннього їх розширення, звуження, встановлення нижньої щелепи в правильне положення.

У періоди молочного і раннього змінного прикусу лікування полягає в усуненні етіологічних чинників, які визвали порушення: боротьба зі шкідливими звичками і

ротовим диханням, видалення затримавшихся тимчасових зубів, зішліфовка нестершихся горбків тимчасових молярів і іклів, що ускладнюють трансверзальні рухи нижньої щелепи. Дітям рекомендують розжовувати тверду їжу на обох сторонах щелеп. У випадках звичного зміщення нижньої щелепи в сторону призначають лікувальну гімнастику. Після ранньої втрати тимчасових молярів роблять знімні протези, які заміщають дефекти зубних дуг. Знімні протези для верхньої щелепи при нейтральному і дистальному співвідношенні зубних дуг виготовляють з накушувальною площадкою в передній ділянці. Прикус підвищують також на штучних зубах, що дозволяє роз'єднати зуби на аномалійно розвиненій стороні. Це полегшує виправленню їх положення за допомогою пружин, гвинтів, похилої площини і інших пристосувань.

Крім профілактичних заходів, застосовують ортодонтичні апарати. Підвищують прикус завдяки коронкам або капам, що зміцнюються на тимчасових молярах, що дозволяє створити умови для нормалізації росту і розвитку зубних дуг і щелеп і усунення зміщення нижньої щелепи. При бічному зміщенні нижньої щелепи коронки або капи моделюють з урахуванням її правильного положення, рекомендують користуватися підборідною пращею для нормалізації положення нижньої щелепи, що досягається за допомогою більш сильної гумової тяги на стороні, протилежній її зміщенню. Для встановлення нижньої щелепи в правильне положення застосовують пластинки або капи для верхньої або нижньої щелепи з похилою площиною в бічній ділянці.

При виготовленні апаратів для лікування перехресного прикусу визначають конструктивний прикус: роз'єднують зубні ряди на стороні деформації, щоб полегшити їх розширення або звуження і встановлюють нижню щелепу в правильне положення при її бічному зміщенні. Для лікування перехресного прикусу, що сполучається з боковим зміщенням нижньої щелепи, моделюють похилу площину (на платівці для верхньої щелепи - піднебінну, для нижньої щелепи - вестибулярну на стороні, протилежній зміщенню). Можна робити похилу площину і на стороні зміщення нижньої щелепи: на верхній пластинці, з вестибулярної сторони, на нижній - з оральної. При двосторонньому перехресному прикусі застосовують розширючу пластинку з оклюзійними накладками на бічні зуби без відбитків жувальній поверхні протилежних зубів, що полегшує розширення зубної дуги. При значному звуженні верхньої зубної дуги або щелепи, як односторонньому, так і двосторонньому, показані розширюючі пластинки з гвинтом або пружинами, а також з накушувальною площиною в бокових ділянках. За допомогою таких апаратів нижню щелепу встановлюють в правильному положенні, роз'єднують бічні зуби, що полегшує розширення верхнього зубного ряду, виправляють прикус, перебудовують тонус жувальних м'язів, нормалізують стан суглобових головок нижньої щелепи в скронево-нижньощелепних суглобах.

При різко вираженій аномалії прикусу, в тому числі яка поєднується з сагітальними і вертикальними аномаліями у віці 5 - 6 років, застосовують функціонально-направляючі або функціонально-діючі ортодонтичні апарати. З функціонально-направляючих апаратів частіше використовують активатор. При односторонній невідповідності положення бічних зубів (звуження верхнього зубного ряду і розширення нижнього) до апарату Андресена-Гойпля додають пристосування для переміщення бічних зубів (пружини, гвинти, важелі та ін.). Оклюзійні накладки зберігають на стороні правильно сформованого зубного ряду.

З функціонально-діючих апаратів частіше застосовують регулятор функцій Френкеля. Лікування за допомогою цього апарату найбільш ефективно в кінцевому періоді тимчасового і початковому періоді змінного прикусу. При букальному перехресному прикусі регулятор роблять так, щоб бічні щити прилягали до коронок і альвеолярного відростка нижньої щелепи не торкалися їх в області верхньої щелепи з одного боку при односторонньому перехресному прикусі або з двох сторін при двосторонньому. При лінгвальному перехресному прикусі співвідношення бічних щитів і зубоальвеолярних ділянок має бути зворотнім. При стисненні серединного вигину піднебінного бюгеля

регулятора можна посилити тиск на верхні бічні зуби в оральному напрямку.

В кінцевому періоді змінного прикусу і початковому періоді постійного застосовують ті ж профілактичні та лікувальні заходи, що і в попередньому періоді.

Під час зміни тимчасових молярів і прорізування премолярів активно діючі ортодонтичні апарати зазвичай замінюють ретенційними. Після прорізування премолярів на половину висоти їх коронок на них чинять тиск ортодонтичним апаратом з метою встановлення в правильному положенні. Роз'єднання прикусу в цей період лікування не потрібно.

Пристрій для лікування перехресного прикусу, запропонований Ф. Я. Хорошилкіною, Ю.К. Петровою, Л.В. Серіковою і Є.А.Вольскім, складається з базису, виконаного з пластмаси, кламерів, які фіксують базис на зубах, двох оклюзійних накладок на бічні зуби, виконаних у вигляді похилих площин для зубів протилежної щелепи і вестибулярних назубних дуг (з ортодонтичного дроту діаметром 0, 8-1 мм), що спираються на бічні зуби протилежної щелепи. При показаннях до звуження зубного ряду однієї щелепи і одночасного розширення протилежної в базис вводять розширюючий гвинт. Для виготовлення такого пристрою попередньо визначають конструктивний прикус і роз'єднують зубні ряди до усунення контактів між бічними зубами. При лікуванні двостороннього лінгвального перехресного прикусу готують пристрій для нижньої щелепи з двома бічними вестибулярними назубними дугами, що розташовуються в області премолярів і молярів верхньої щелепи. При лікуванні двостороннього вестибулярного перехресного прикусу готують пристрій для верхньої щелепи з двома бічними вестибулярними дугами, що розташовуються в області премолярів і молярів нижньої щелепи.

Якщо показано одностороннє звуження верхнього або нижнього зубного ряду, то готують одну бічну вестибулярну назубну дугу на стороні порушеного прикусу і оклюзійні накладки з пластмаси на протилежному боці в області бічних зубів верхньої і нижньої щелеп. Для виборчого впливу вестибулярної дуги на окремі зуби на ній роблять додаткові вигини, які спираються на коронки зубів які переміщуються, що також покращує пружні властивості дуги. Посилення цих властивостей досягають також шляхом закручування кінців дуги у вигляді кілець, що розташовуються біля основи базису з пластмаси.

Забезпечують щільне прилягання дуг до зубів протилежної щелепи і стежать за безперешкодним ковзанням цих зубів по похилих площинах. П-подібні петлі вестибулярно стискають, посилюючи тиск на переміщені зуби в оральному напрямку. Корекцію знімного пристосування проводить лікар поза порожниною рота.

В кінцевому періоді постійного прикусу і у дорослих можна виправити положення окремих зубів, змінити форму зубних дуг і усунути зміщення нижньої щелепи. Для лікування частіше використовують механічно-діючі апарати, поєднують їх застосування з міжщелепною тягою, видаленням окремих зубів, компактостеотомією. При бічному зміщенні нижньої щелепи необхідність розширення або звуження окремих ділянок зубних дуг, видалення по ортодонтичним показанням окремих зубів, компактостеотомії або інших видів оперативних втручань виявляють після встановлення щелепи в правильному положенні. Компактостеотомію роблять біля зубів, які підлягають вестибулярному або оральному переміщенню, як з вестибулярного, так і з орального боку альвеолярного відростка, а при показаннях до зубоальвеолярного вкорочення або подовження - і на рівні апікального базису зубного ряду.

Для переміщення верхніх і нижніх зубів у взаємно про- протилежних напрямках після роз'єднання прикусу за допомогою знімного апарату застосовують кільця на верхні і нижні бічні зуби з міжщелепною тягою. При лікуванні букального перехресного прикусу гумові кільця зачіпають за гачки, припаяні з оральної сторони кілець, укріплених на переміщуваних верхніх бічних зубах, і за гачки, що знаходяться з вестибулярної сторони кілець, укріплених на нижніх бічних зубах. Якщо на боці переміщення зубів зберігаються оклюзійні контакти між зубами, то пацієнт перекусить гумові кільця і лікування не буде успішним. Зубні ряди в цих ділянках підлягають роз'єднанню. Необхідно стежити, щоб

знімний апарат, роз'єднуючий зуби, не прилягав до зубів, що переміщуються орально, і до альвеолярного відростка в цій області. Для корекції розмірів зубних дуг застосовують апарати Енгля. Регулюють відстань між вестибулярною поверхнею переміщуваних зубів і пружною дугою. Для лікування перехресного прикусу зі зміщенням нижньої щелепи в сторону або поєданого з сагітальними і вертикальними аномаліями прикусу застосовують апарати Енгля з міжщелепною тягою, в тому числі односторонньою. Якщо пацієнт не може самостійно встановити нижню щелепу в правильному положенні, це робить лікар при визначенні конструктивного прикусу. Після незначного відкривання рота обережно, без сильного натиску, лікар зміщує рукою нижню щелепу і фіксує її за допомогою воскового шаблону з розм'якшеним накушувальним валиком.

При тугорухливості в скронево-нижньощелепних суглобах для запобігання болю і напруги в м'язах і суглобах нижню щелепу переміщують в правильне положення поступово. В перші дні лікування у більшості хворих з'являються неприємні відчуття в м'язах і суглобах. Через 3-4 тижні ці явища поступово вщухають і можуть зникнути до кінця лікування.

У випадках різко вираженого перехресного прикусу, поєданого з деформацією обличчя, вдаються до хірургічного лікування, спосіб якого обирають з урахуванням різновиду перехресного прикусу, ступеня порушення розмірів окремих ділянок щелеп і етіології. Хірургічне втручання за показаннями поєднують з попередніми або послідуєчим ортодонтичним лікуванням.

Досягнуті результати нерідко закріплюють шляхом зубного протезування, яке в деяких випадках може бути способом досягнення множинних контактів між зубними рядами. Під час протезування слід звертати увагу на положення нижньої щелепи по відношенню до серединно-сагітальної площині одличчя. Закріплення неправильного положення нижньої щелепи під час протезування підсилює асиметрію обличчя, викликає відчуття незручності, з'являються симптоми артропатії (хрускіт, клацання, біль в скронево-нижньощелепних суглобах). Після зняття таких протезів, встановлення нижньої щелепи в правильному положенні і повторного протезування симптоми артропатії зникають.

При лікуванні перехресного прикусу частіше допускаються наступні помилки: 1) розширюють або звужують зубний ряд на одній стороні перехресного прикусу без достатнього роз'єднання переміщуваних зубів; 2) не усувають зміщення нижньої щелепи при зубоальвеолярній формі перехресного прикусу.

Тривалість ортодонтичного лікування залежить від можливості усунення етіологічних чинників, що викликали розвиток аномалії. В період молочного прикусу усунення перешкод, що зумовили зсув нижньої щелепи, нерідко буває достатнім для її встановлення в правильному положенні (зішліфування горбків окремих зубів або високої пломби, заміщення відсутніх зубів шляхом протезування). У дітей корекція трансверзальних розмірів зубних дуг при зубоальвеолярній формі перехресного прикусу триває до 1 року, при гнатичній формі (порушення росту однієї або обох щелеп) - кілька років. При різко вираженій аномалії прикусу ортодонтичне лікування, розпочате в початковому періоді змінного прикусу, нерідко закінчують в період постійного прикусу після досягнення множинних контактів між зубними рядами, встановлення нижньої щелепи в правильне положення і нормалізації функцій зубощелепної системи.

У дорослих зубоальвеолярні форми перехресного прикусу можуть бути усунені в результаті ортодонтичного лікування і подальшого протезування; при різко виражених гнатичних формах застосовують хірургічне лікування.

Прогноз лікування сприятливий після раннього усунення зубоальвеолярних форм перехресного прикусу, в тому числі поєднаних зі зміщенням нижньої щелепи. При лікуванні підлітків і дорослих таку аномалію усунути можна, однак, частіше, ніж в дитячому віці, зберігається асиметрія обличчя, яка може посилитися після втрати зубів. Прогноз ортодонтичного лікування гнатичної форми перехресного прикусу більш

сприятливий при ранньому лікуванні. У старшому віці при різко вираженому порушенні прикусу і обличчя усунути аномалію можна лише шляхом хірургічного втручання. Тривалість ретенційного періоду залежить від різновиду аномалії прикусу і періоду формування зубощелепної системи. Після усунення зубоальвеолярної форми перехресного прикусу, досягнення множинних контактів між зубними рядами, правильного розташування нижньої щелепи в спокої ретенційний період займає до 5 міс. Якщо є порушення в скронево-нижньощелепному суглобі, то ретенційний період подовжують до року. Після виправлення гнатичної форми перехресного прикусу ретенційний період триває нерідко кілька років. Лікування закінчують протезуванням.

Функціональні клінічні проби з Ільїної - Маркосян.

Застосовують для диференціальної діагностики зміщень нижньої щелепи. Вони допомагають встановити напрямок її зміщення і причину.

Перша проба (вивчення в стані спокою). Оглядають обличчя пацієнта в фас і профіль, звертають увагу на положення нижньої щелепи в спокої, під час розмови. Виявляють лицеві ознаки аномалії прикусу.

Друга проба (вивчення звичної оклюзії). Пацієнту пропонують зімкнути зуби, не розмикаючи губ. У випадках звичного зміщення нижньої щелепи лицеві ознаки стають більш вираженими відповідно напрямку зміщення щелепи.

Мезіальне або дистальне зміщення щелепи визначають за формою профілю обличчя, бічне - за формою його фаса.

Третя проба (вивчення бічних зміщень нижньої щелепи). Пацієнту пропонують широко відкрити рот і визначають зміщення нижньої щелепи в сторону. При бічному її зміщенні асиметрія обличчя збільшується, зменшується або зникає в залежності від обумовлюючої її причини. Стежать за співвідношенням середньої лінії обличчя і зубних рядів.

Четверта проба (порівняльне вивчення звичної і центральної оклюзії). Оцінюють гармонію обличчя після установки нижньої щелепи в правильне положення (без її звичного зміщення) і порівнюють з естетичної точки зору з гармонією обличчя при встановленні нижньої щелепи в звичну окклюдію (зі зміщенням нижньої щелепи). За допомогою перших трьох проб визначають напрямок зміщення нижньої щелепи і його причину; неправильне змикання зубів і зубних рядів; зміни в скронево-нижньощелепних суглобах, перешкоджають нормальній їх функції; відмінності в напрузі жувальних м'язів правої і лівої сторін. За допомогою останньої проби уточнюють наявні порушення, виявляють ступінь зміщення нижньої щелепи, величину міжокклюдійного простору в області бічних зубів, звуження або розширення зубних рядів, асиметрію кісток лицевого скелета.

З огляду на значну кількість клінічних проявів перехресного прикусу, морфологічні і естетичні зміни, що визначаються, розроблений алгоритм діагностики порушень для визначення ступеня складності ортодонтичного лікування. Ця систематизація дозволяє визначити ступінь морфологічних і естетичних порушень і можливість їх усунення, що не завжди вдається в разі використання ортодонтичних апаратів.

I ступінь - просте лікування (від 6 до 18 балів). При незначних морфологічних порушеннях прикусу відсутні естетичні зміни обличчя.

II ступінь - лікування середньої складності (від 19 до 28 балів). Спостерігаються незначні морфологічні і естетичні зміни, які визначаються візуально.

III ступінь - складне лікування (від 29 до 54 балів). Виражені зміни обличчя і прикусу.

IV ступінь - дуже складне лікування (55 балів і більше). Значні зміни обличчя і прикусу.

5. Матеріали для самоконтролю

Тести 1 рівня

- I. У період тимчасових зубів, стирання горбів тимчасових зубів розцінюється як:
 1. Сприятливий симптом;
 2. Несприятливий симптом.
- II. Перехресний прикус визначається:
 1. У сагітальній площині;
 2. У трансверзальній площині.
- III. Лицеві ознаки перехресного прикусу зі зміщенням нижньої щелепи характеризуються:
 1. Асиметрією обличчя;
 2. сплющеним обличчям.
- IV. Для визначення напрямку зміщення нижньої щелепи в сторону використовується функціональна клінічна проба:
 1. Перша;
 2. Третя.
- V. Для визначення естетичного прогнозу лікування використовується функціональна клінічна проба:
 1. Перша;
 2. Четверта
- VI. Зсув нижньої щелепи в сторону оцінюється по співвідношенню:
 1. Перших постійних молярів;
 2. Серединних ліній між різцями верхньої і нижньої щелепи.
- VII. У період тимчасових зубів лікування перехресного прикусу полягає:
 1. У навчанні носового дихання;
 2. У зішліфуванні горбків тимчасових зубів і призначення міогімнастики.
- VIII. Перехресний прикус відноситься до виду прикусу:
 1. Аномалійного;
 2. Патологічного.
- IX. Перехресний прикус відноситься до виду прикусу:
 1. фізіологічний;
 2. Патологічний.
- X. Не збіг проекції вуздечки верхньої і нижньої губ свідчить:
 1. Про мезіо - дистальний зсув зубів;
 2. Про зміщення нижньої щелепи в сторону.

Тести для визначення кінцевого рівня знань:

1. Назвіть з нижче перерахованих факторів найбільш ймовірний у розвитку перехресного прикусу:
 - а) ротове дихання;
 - б) закушування нижньої губи;
 - в) прикушування язика;
 - г) нестерті горбки молочних молярів;
 - д) інфантильний тип ковтання.
2. Назвіть з нижче перерахованих факторів найбільш ймовірний у розвитку перехресного прикусу:
 - а) ротове дихання;
 - б) смоктання пустушки;
 - в) закушування верхньої губи;
 - г) одностороннє жування;
 - д) інфантильний тип ковтання.

3. Яка з функціональних проб дозволяє визначити естетичний прогноз лікування перехресного прикусу?

- а) перша;
- б) друга;
- в) третя;
- г) четверта.

4. Якому ступеню тяжкості ортодонтичного лікування перехресного прикусу відповідає показник в 25 балів?

- а) першому;
- б) другому;
- в) третьому;
- г) четвертому.

5. Для лікування перехресного прикусу зі зміщенням нижньої щелепи в конструкцію апарату необхідно ввести:

- а) накушувальну площину;
- б) похило - накушувальну площину;
- в) петлі Рудольфа;
- г) похилу площину;
- д) оклюзійні накладки.

6. Якому ступеню тяжкості ортодонтичного лікування перехресного прикусу відповідає показник в 30 балів?

- а) першому;
- б) другому;
- в) третьому;
- г) четвертому.

7. Лікування перехресного прикусу в період тимчасових зубів досягається використанням:

- а) апарату Брюкля;
- б) кап які роз'єднують прикус;
- в) дуги Енгля;
- г) направляючої коронки Катца;
- д) апарату Айнсворта.

8. Лікування перехресного прикусу в період тимчасових зубів досягається використанням:

- а) зішліфування нестертих горбків тимчасових зубів;
- б) накушувальної пластинки Катца;
- в) пропульсора Мюллемана;
- г) апарату Андресена-Гойпля;
- д) регулятора функції Френкеля.

9. При лікуванні двостороннього перехресного прикусу в період постійних зубів використовується:

- а) регулятор функції Френкеля;
- б) апарат на верхню щелепу з гвинтом і оклюзійними накладками;
- в) відкритий активатор Кламмта;
- г) біонатор Бальтерса;
- д) каппа Шварца.

10. Латерогнатична форма перехресного прикусу обумовлена:

- а) одностороннім звуженням верхнього зубного ряду;
- б) одностороннім розширенням нижнього зубного ряду;
- в) розширенням верхнього зубного ряду;
- г) двостороннім звуженням верхнього зубного ряду;
- д) двостороннім розширенням нижнього зубного ряду.

Ситуаційні завдання.

Завдання №1.

В клініку звернулися батьки з дитиною 7 років зі скаргами на неправильне прорізування зубів на нижній щелепі. При об'єктивному обстеженні виявлено: зовнішній огляд без особливостей. У вертикальній площині глибина різцевого перекриття становить $1/3$ висоти коронок нижніх різців. Співвідношення на перших постійних молярах мезіо - дистальне. Серединні лінії між різцями збігаються. У бічній ділянці справа нижня зубна дуга ширше верхньої зубної дуги на ширину щокового бугра.

Визначити форму перехресного прикусу за класифікацією І.І. Ужумецкене. Скласти план лікування і вибрати конструкцію апарату.

Завдання №2.

В клініку звернулися батьки з дитиною 12 років зі скаргами на неправильне положення зубів на верхній щелепі. При клінічному обстеженні визначається асиметрія обличчя зліва, опущення кута рота. Співвідношення перших постійних молярів за першим класом Енгля. Серединні лінії між різцями не збігаються на $1/3$ ширини 31 зуба. Нижня зубна дуга ширше верхньої зубної дуги на ширину щокового бугра в ділянці 33 34 35 36 зубів. На верхній щелепі 11 21 зуби повернені навколо осі на 45° .

Визначити форму прикусу за класифікацією І.І. Ужумецкене; ступінь тяжкості морфологічних і естетичних змін і складність ортодонтичного лікування. Складіть конструкцію апарату.

Завдання №3.

В клініку звернулися батьки з дитиною 13 років, зі скаргами на неправильне положення зубів на верхній щелепі справа. При клінічному обстеженні виявлено: глибина різцевого перекриття становить $1/2$ висоти коронок нижніх різців; співвідношення перших постійних молярів праворуч однойменне бугоркове, зліва нейтральне. Серединні лінії між різцями збігаються, в бічній ділянці праворуч верхня зубна дуга ширше нижньої зубної дуги на ширину коронки зуба. На нижній щелепі визначається дефект зубного ряду, відсутній 36 зуб. 34 і 35 зуби мають оральний нахил, асиметрична форма нижнього зубного ряду. На верхній щелепі 23 зуб розташований вестибулярно, недолік місця в зубній дузі становить 2 мм.

Визначити форму прикусу. Причину невідповідності верхньої і нижньої зубних дуг. Скласти план лікування.

Задача №4.

В клініку звернулися батьки з дитиною 9 років на консультацію до лікаря-ортодонта. При клінічному обстеженні у пацієнта визначається ротовий тип дихання, губи змикає з напругою. Верхня зубна дуга перекриває нижню зубну дугу на $1/2$ висоти коронок нижніх різців. Співвідношення на перших постійних молярах мезіо - дистальне. Серединні лінії між різцями верхньої і нижньої щелепи збігаються. У бічних ділянках нижня зубна дуга ширше верхньої зубної дуги на ширину щокового бугра. На верхній щелепі визначається розворот навколо осі на 15° 12 і 21 зубів, з браком місця в зубній дузі.

Визначити форму прикусу за класифікацією І.І. Ужумецкене. Скласти план лікування і вибрати конструкцію апарату.

Завдання №5.

В клініку звернулися батьки з дитиною 13 років зі скаргами на неправильне положення зубів на верхній щелепі справа. При клінічному обстеженні виявлено: виражена асиметрія обличчя. При бічних рухах нижньої щелепи асиметрія обличчя посилюється. При встановленні нижньої щелепи в положення центральної оклюзії гармонія обличчя відновлюється. Визначається опущення кута рота справа до 2 мм. Помітне сплюснення середньої третини обличчя справа. Зміни пропорцій обличчя виражені не значно. Співвідношення губ в одній площині. Носогубна складка праворуч поглиблена. У горизонтальній площині нижня зубна дуга справа перекриває верхню зубну дугу протягом 3334353637 на величину щічного бугра.

При біометрії діагностичних моделей щелеп визначається звуження верхнього зубного ряду 3 мм.

Величина зміщення нижньої щелепи латерально на 1/2 коронки 31 зуба. Величина міжкожозійного простору при переміщенні нижньої щелепи в положення центральної оклюзії до 2 мм.

Визначте ступінь морфологічних і естетичних порушень, ступінь тяжкості ортодонтичного лікування і тривалість ретенційного періоду.

Завдання №6.

В клініку звернувся пацієнт 16 років, зі скаргами на хрускіт і клацання в скронево-нижньощелепному суглобі. При обстеженні виявлено: виражена асиметрія обличчя. При бічних рухах нижньої щелепи асиметрія обличчя посилюється. При встановленні нижньої щелепи в положення центральної оклюзії гармонія обличчя погіршується. Визначається опущення кута рота справа до 3 мм. Помітне сплюснення середньої третини обличчя зліва. Зміни пропорцій обличчя виражені значно. Нижня губа перекриває верхню губу.

Носогубна складка зліва значно поглиблена. У горизонтальній площині нижня зубна дуга зліва перекриває верхню зубну дугу протягом 33 34 35 36 37 зубів на величину щічного бугра. При відкриванні рота визначається хрускіт в СНЩС. Характер зсуву нижньої щелепи діагональний.

При біометрії діагностичних моделей щелеп визначається звуження верхнього зубного ряду на 4 мм. Розширення нижнього зубного ряду на 2 мм.

Величина зміщення нижньої щелепи латерально на 2/3 коронки 31 зуба. Величина міжоклюзійного простору при переміщенні нижньої щелепи в положення центральної оклюзії до 3 мм.

Визначте ступінь морфологічних і естетичних порушень, ступінь тяжкості ортодонтичного лікування і тривалість ретенційного періоду.

Завдання №7.

В клініку звернувся пацієнт у віці 14 років зі скаргами на неправильне положення зуба на верхній щелепі справа. При обстеженні виявлено: незначна асиметрія обличчя в стані спокою. При бічних рухах нижньої щелепи асиметрія обличчя зникає. При встановленні нижньої щелепи в положення центральної оклюзії гармонія обличчя відновлюється.

Визначається опущення кута рота справа до 2 мм. Зміни пропорцій обличчя виражені не значно. Співвідношення губ нормальне. У горизонтальній площині нижня зубна дуга справа перекриває верхню зубну дугу протягом 15 16 17 зубів на величину щічного бугра. При біометрії діагностичних моделей щелеп визначається звуження верхнього зубного ряду на 2 мм.

Визначте ступінь морфологічних і естетичних порушень, ступінь тяжкості ортодонтичного лікування і тривалість ретенційного періоду.

Завдання №8.

В клініку звернулися батьки з дитиною 6 років з метою профілактичного огляду. При клінічному обстеженні визначається асиметрія обличчя, підборіддя скошене вправо. Верхні різці перекривають нижні на 1/3 висоти коронок нижніх різців. Співвідношення на перших постійних молярах мезіо - дистальне; різцевий контакт збережений. Серединні лінії між різцями і вуздечки не збігаються. Нижня зубна дуга справа ширше нижньої зубної дуги на ширину щокового бугра. Стертість за Владиславовим 1 ступеня. Поставте діагноз за класифікацією І. І. Ужумецкене. Охарактеризуйте комплекс лікувально - профілактичних заходів.

Завдання №9.

При профілактичному огляді в дитячому садку у дитини 5 років виявлено стирання зубів по Владиславоу 1 ступеню. Визначається відкладення м'якого зубного нальоту в області бічної групи зубів справа. Серединні лінії між різцями і вуздечки не збігаються. Які фактори ризику визначаються у даної дитини. До яких порушень в розвитку прикусу це може привести.

Завдання №10.

В клініку для профілактичного огляду звернулися батьки з дитиною 7 років зі скаргами на пізнє прорізування постійних зубів. При огляді виявлено: тимчасовий прикус зубів, нижня зубна дуга перекриває верхню зубну дугу справа на всьому протязі, серединні лінії між різцями і вуздечки губ не збігаються на 1/2 ширини коронки 71 зуба. Поставте діагноз за класифікацією І.І. Ужумецкене. Складіть комплекс лікувально - профілактичних заходів.

6. Рекомендована література:

Основна:

1. Руководство по ортодонтии под редакцией Ф.Я. Хорошилкиной, М., Медицина.-1999.- С.525-539
2. Л.П.Зубкова, Ф.Я.Хорошилкина. Лечебно-профилактические мероприятия в ортодонтии. Киев, Здоров'я.-1993.-С. 143-188.
3. В.Ю. Курляндский. Зубочелюстные аномалии у детей. М., Медгиз.-1957.- С. 45-53.
4. А.И. Бетельман Ортопедическая стоматология детского возраста Киев, «Здоров'я».- 1972.-С.-177
5. И.И. Ужумецкене Методы исследования в ортодонтии М. «Медицина».-1979.-200с.

Додаткова:

1. Н.В. Головка Ортодонтия. Пособие для студентов. Полтава 2003.- 296с.
2. Материал лекции доцента Головка Н.В.
3. Ф.Я. Хорошилкина. Функциональные методы лечения зубочелюстных аномалий.-М.: Медицина, 1972.-156с.
4. Колесов А.А. Стоматология детского возраста. Москва, Медицина-1985.-С.443-446
5. Щербаков А.С. Аномалии прикуса у взрослых.-М.: Медицина,1987.-188с.